TRATAMENTUL CHIRURGICAL ȘI TRATAMENTUL LASER ÎN BOLI OCULARE

MARIETA DUMITRACHE

MARIETA DUMITRACHE

TRATAMENTUL CHIRURGICAL ȘI TRATAMENTUL LASER ÎN BOLI OCULARE

Minte limpede,
Educaţie medicală continuă, completă,
Discernământ şi seriozitate,
Mână sigură,
Respect pentru boală şi bolnav!
Pentru că
„Totul este greu, înainte de a deveni uşor" (S. Saxena)

Marieta Dumitrache

Cuvânt înainte

Oftalmologia este o specialitate dinamică, chirurgia oftalmologică este într-un continuu progres prin introducerea de noi instrumente şi noi tehnologii, care sunt rapid acceptate pentru a asigura pacientului cel mai bun tratament în boli oculare chirurgicale.

Pentru rezolvarea competentă chirurgicală oftalmologică este necesară invățarea cu seriozitate a tehnicilor clasice chirurgicale, dar şi abordarea noilor algoritmi terapeutici.

Cartea „Tratamentul chirurgical în bolile oculare" prezintă stadiul actual al chirurgiei oftalmologice în România, chirurgie care este competitivă pe plan internațional la multe subcapitole oftalmologice chirurgicale: cataractă, glaucom, D.R., strabism. Valoarea acestei cărți este legată de abordarea competentă scrisă pentru prima oară în țară a patologiei oftalmologice din punct de vedere chirurgical, la care se adaugă operații filmate dintre cele mai reprezentative.

Textul este elaborat prin cercetarea sistematică a unei bogate bibliografii, dar este prezentat şi prin experiența personală chirurgicală a autorilor cărții, aleşi dintre cei mai buni chirurgi oftalmologici.

Cartea se adresează chirurgilor oftalmologi incepători, dar şi postgraduați prin prezentarea sistematică si explicită a unor capitole de patologie chirurgicală.

Materialul prezentat este extrem de folositor pentru însuşirea competentă a tehnicilor chirurgicale pentru activitatea curentă a chirurgilor oftalmologi.

Este o carte care are o contribuție importantă pentru educația oftalmologică chirurgicală.

Marieta Dumitrache

COLECTIVUL DE AUTORI

MARIETA DUMITRACHE

Profesor universitar UMF "CAROL DAVILA" Bucureşti

NIRMALA SHRIKANT SARPOTDAR

M.S. PUNE University, Postgraduate Teacher, Cornea Services, Maharashtra, India

LILIANA VOINEA

Profesor universitar UMF "CAROL DAVILA" Bucureşti

F. BALTĂ

Conferentiar universitar UMF "CAROL DAVILA" Bucureşti

M. FILIP

Conferentiar universitar UMF "CAROL DAVILA" Bucureşti

SIMONA DELIA NICOARĂ

Conferenţiar universitar UMF "Iuliu Haţieganu" – Cluj-Napoca

CRISTINA NICULA

Conferenţiar universitar UMF "Iuliu Haţieganu" – Cluj-Napoca

ALINA MIHAELA CIOCÂLTEU

Şef lucrări UMF "Carol Davila" Bucureşti

D. ŞERBAN

Şef lucrări UMF "Carol Davila" Bucureşti

CRISTINA ALEXANDRESCU

Asistent universitar UMF "Carol Davila" Bucureşti

R. CIULUVICĂ

Asistent universitar UMF "Carol Davila" Bucureşti

ANA MARIA DASCĂLU

Asistent universitar UMF "Carol Davila" Bucureşti

B. MOCANU

Asistent universitar UMF "Carol Davila" Bucureşti

H. STANCA

Asistent universitar UMF "Carol Davila" București

E. UNGUREANU

Asistent universitar UMF "Carol Davila" București

A. FILIP

Medic primar oftalmolog Clinica Ama Optimex București

D. NICULA

Medic primar oftalmolog Clinica OPTILENS Cluj-Napoca

LUMINIȚA ANA MARIA TEODORESCU

Medic primar oftalmolog Clinica OFTALMIX București

SÂNZIANA GRĂDINARU

Medic specialist Spitalul Universitar București

MIRCEA PIENARU

Doctorand UMF "Carol Davila" București

CĂRŢI APĂRUTE SUB REDACŢIA

PROF. UNIV. DR. MARIETA DUMITRACHE

1. **NEUROOFTALMOLOGIE**, *Marieta Dumitrache*, Editura Universitară "Carol Davila", Bucureşti, 2013, ISBN 978-973-708-629-7
2. **TRATAT DE OFTALMOLOGIE, 3 Volume**, *Marieta Dumitrache*, Editura Universitară "Carol Davila", Bucureşti, 2012, ISBN 978-973-708-610-5
3. **EXPLORĂRI FUNCŢIONALE ÎN OFTALMOLOGIE**, *Marieta Dumitrache*, Editura Universitară "Carol Davila", Bucureşti, 2011, ISBN 978-973-708-526-9
4. **OFTALMOLOGIE PEDIATRICĂ**, *Marieta Dumitrache*, Editura Universitară "Carol Davila", Bucureşti, 2010, ISBN 978-973-708-475-0
5. **URGENŢE OCULARE NETRAUMATICE**, *Marieta Dumitrache, Magdalena Aniţescu, Alina Mihaela Ciocâlteu*, Editura Universitară "Carol Davila", Bucureşti, 2009, ISBN 978-973-708-394-4
6. **TRAUMATISME OCULARE**, *Marieta Dumitrache, Magdalena Aniţescu, V. Potop*, Editura Universitară "Carol Davila", Bucureşti, 2009, ISBN 978-973-708-403-3, Premiul Avademiei Oamenilor de Ştiinţă
7. **OFTALMOLOGIE CLINICĂ**, *Marieta Dumitrache*, Editura Universitară "Carol Davila", Bucureşti, 2008, ISBN 978-973-708-317-3
8. **TUMORI OCULARE**, *Marieta Dumitrache*, Editura Universitară "Carol Davila", Bucureşti, 2008, ISBN 978-973-708-329-6
9. **OFTALMOLOGIE INTERACTIVĂ**, *Marieta Dumitrache*, Editura Universitară "Carol Davila", Bucureşti, 2006, ISBN (10) -973-708-141-2, ISBN (13) -973-708-141-4
10. **OFTALMOLOGIE - Curs interactiv pentru studenţi**, *Marieta Dumitrache, Magdalena Aniţescu, V. Potop*, Editura Universitară "Carol Davila", Bucureşti, 2008, ISBN 978-973-708-318-0

În curs de apariție:

1. **Tratament medical în boli oculare,** *Marieta Dumitrache*
2. **Sindroame oculare,** *Marieta Dumitrache*

CUPRINS

Cap 1..... 1
Tratamentul chirurgical al afecțiunilor conjunctivei
Ana Maria Dascălu, D. Şerban

Cap 2..... 21
Tratamentul chirurgical în strabism
Luminița Ana Maria Teodorescu

Cap 3..... 101
Dacriocistorinostomia
B. Mocanu, Alina Mihaela Ciocâlteu

Cap 4..... 125
Corneal transplant
Nirmala Shrikant Sarpotdar

Cap 5..... 179
Tratamentul chirurgical al viciilor de refracție prin procedee de chirurgie refractivă corneană
D. Nicula

Cap 6..... 211
Tratamentul chirurgical al cataractei
Cristina Nicula

Cap 7..... 261
Tratamentul chirurgical în glaucom
Ana Maria Dascălu, Liliana Voinea, Cristina Alexandrescu, D. Şerban

Cap 8..... 297
Chirurgia vitreo-retiniană
Simona Delia Nicoară

Cap 9..... 373
Tratamentul în endoftalmită
Marieta Dumitrache, Mircea Pienaru

Cap 10..... 393
Evisceraţie , enucleaţie, exenteraţie
E. Ungureanu, R. Ciuluvică, Sânziana Grădinaru

Cap 11..... 419
Tratamentul laser în bolile oculare
Simona Delia Nicoară

INTERVENŢII CHIRURGICALE (ANEXĂ CD)

Tratament chirurgical in strabism – *Luminița Ana Maria Teodorescu*
Dacriocistorinostomia – *B. Mocanu*
Chirurgie refractivă – *H. Stanca, D. Nicula*
Tratament chirurgical al cataractei – *Cristina Nicula, D. Nicula*
Tratament chirurgical in glaucom – *M. Filip, A. Filip*
Chirurgie vitreo-retiniană – *F. Baltă*
Eviscerația, enucleația – *E. Ungureanu*

TRATAMENTUL CHIRURGICAL AL AFECȚIUNILOR CONJUNCTIVEI

ANA MARIA DASCĂLU
D. ȘERBAN

CAPITOLUL I

TRATAMENTUL CHIRURGICAL AL AFECŢIUNILOR CONJUNCTIVEI

ANA MARIA DASCĂLU
D. ŞERBAN

Rapel anatomic

Din punct de vedere chirurgical, conjunctiva e alcătuită din 3 straturi, cu particularităţi distincte:

- **lamela epitelială**: alcătuită din epiteliu şi ţesutul conjunctiv subjacent; este compliant, dar cu elasticitate redusă, astfel că menţine poziţia care i se imprimă; odată eliberat de efectul constrictiv al fibrele conjunctive subjacente, dispune de o rezervă extensivă de suprafaţă, fapt ce permite acoperirea unor defecte mari, cu sacrificii mici de substanţă;
- **stratul subepitelial fibros**, de care aderă strâns, putând fi individualizate numai prin disecţie chirurgicală; este elastic, dar puţin extensibil;
- **spatiul episcleral**: alcătuit din câteva fibre de ţesut conjunctiv lax, aderă slab la sclera subjacentă şi se disecă uşor; acest strat se încheie la 1-2 mm de limb – în această zonă aderenţa la scleră a ţesutului conjunctival este puternică (**zona fibroasă perilimbică**).

Anestezia în chirurgia conjunctivei:

- **infiltrarea locală a conjunctivei** cu xilină 2% - intervenţii limitate (pingueculă, pterigion);
- **peribulbară sau retrobulbară** cu lidocaină 2%, bupivacaină 0.75%, xilină 2% sau 4%: adulţi, cooperanţi; uneori, în intervenţii extinse, **blocajul pleoapelor** poate fi util pentru a preveni clipitul şi tendinţa de strângere a fantei palpebrale;
- **generală**: copii, pacienţi necooperanţi

TRATAMENTUL AFECTIUNILOR TRAUMATICE ALE CONJUNCTIVEI

Sutura plăgilor conjunctivale

Deşi alarmante ca şi simptomatologie pentru pacient, plăgile conjunctivale sunt afecţiuni benigne, cu evoluţie şi prognostic favorabile.

Principalul risc al unei plăgi conjunctivale îl reprezintă posibilitatea coexistenţei unei plăgi sclerale penetrante subjacente. Din acest motiv, orice plagă conjunctivală trebuie corect explorată pentru a stabili bilanţul lezional complet. Explorarea poate fi facută:

- la biomicroscop – în leziuni mici, la pacienţi cooperanţi;
- în sala de operaţie, la microscopul operator, sub anestezie topică sau generală: la pacienţi necooperanţi, copii, sau în plăgi conjunctivale întinse, la care chemozisul şi edemul palpebral asociat fac dificilă explorarea corectă la biomicroscop.

Plăgile mici pot fi lăsate nesuturate, doar cu tratament topic antibiotic şi lubrifianţi oculari, evoluţia spontană fiind către vindecare ad-integrum.

Plăgile mari, delabrante, trebuie suturate pentru că, datorită proprietăţilor elastice şi contractile ale fibrelor subepiteliale, marginile plăgii au tendinţa de a se rula către interior. Sutura se poate face cu fire separate sau fir continuu (surjet) cu 8-0 Vicryl.

TRATAMENTUL AFECŢIUNILOR DEGENERATIVE ALE CONJUNCTIVEI

Concreţiunile conjunctivale (litiaza conjunctivală)

- frecvente la persoanele în vârstă
- reprezintă aglomerări de celule epiteliale şi mucus închistat la nivelul glandelor Henle, fără a se calcifica propriu-zis (aşa că denumirea este improprie)
- clinic: mici leziuni alb-gălbui, dure, proeminente, la nivelul conjunctivei palpebrale
- subiectiv: senzaţie de corp străin, iritaţie conjunctivală
- tratament: îndepărtarea concreţiunilor cu acul la biomicroscop, după anestezia topică cu xilină 2%.

Pinguecula

- clinic: formaţiune gălbuie, triunghiulară, cu baza la limb, situată la nivelul conjunctivei bulbare, în aria fantei interpalpebrale, mai frecvent în sectorul nazal;
- asimptomatic, rar senzaţie de iritaţie conjunctivală
- factori favorizanţi: expunerea la UV, vânt, praf
- fiziopatologie: infiltrarea hialină şi degenerarea elastoidă a ţesutului submucos; unii autori o consideră precursorul pterigionului
- tratament:

  - indicaţie cosmetică
  - excizia chirurgicală cu foarfecele Westcott, după prealabila infiltrare cu xilină 2% a conjunctivei
  - diatermie pentru hemostază
  - sutura plăgii conjunctivale nu este necesară (cu excepţia formaţiunilor mari); dacă defectul conjunctival este mare, se poate sutura cu 1-2 fire separate Vicryl 8-0.
  - postoperator: tratament topic cu antibiotic (profilaxia infecţiei) şi corticosteroizi (modelarea cicatrizării), de ex. Tobradex 1 picx3/zi, 7 zile
  - evoluţia postoperatorie este bună, dar recidiva este posibilă

Pterigionul şi pseudopterigionul

Pterigionul

- degenerare elastoidă a ţesutului subepitelial care proliferează ca un ţesut de granulaţie vascularizat;
- factori favorizanţi: expunerea la soare, căldura, vânt, praf; frecvent urmează unei pinguecule;
- formaţiune de formă triunghiulară, căreia i se descrie o bază (periferie), un corp şi un apex (către cornee);
- localizare nazală (mai frecvent) sau temporală, de-a lungul meridianelor orelor 3 sau 9
- spre deosebire de pseudopterigion este aderent la sclera subjacentă pe toată lungimea sa;
- în evoluţie, creşte şi invadează corneea, distrugând straturile superficiale ale stromei şi membrana Bowmann;
- linia Stoecker: numeroase mici depozite de fier, vizibile ca mici opacităţi corneene, în faţa apexului pterigonului;
- localizare: în aria fantei palpebrale, mai frecvent nazal, uni sau bilateral;
- evoluţie:
  - stadiul de creştere progresivă: aspect cărnos şi bine vascularizat, care creşte progresiv, invadând corneea şi intersectând axul vizual
  - stadiul atrofic: pterigionul involuază şi devine palid, atrofic; niciodată nu dispare însă complet.

Diagnostic diferenţial cu **pseudopterigionul** – care apare secundar unei arsuri chimice/termice corneo-conjunctivale sau unui ulcer cornean periferic. Nu respectă forma triunghiulară tipică, nici localizarea (nazal/temporal în aria interpalpebrală), putând fi localizat pe orice meridian. Corpul nu este aderent la sclera subjacentă, permiţând trecerea unei sonde exploratorii între formaţiunea conjunctivală şi planul scleral.

Tratamentul chirurgical al pterigionului

Indicaţiile intervenţiei chirurgicale:

- creşterea în dimensiuni a pterigionului, cu interesarea axei vizuale;
- scăderea AV secundară astigmatismului generat de pterigion;
- iritaţie severă refractară la terapia medicală;
- cosmetic;
- scăderea motilităţii oculare secundară dezvoltării pterigionului;

Recidiva este relativ frecventă după excizia simplă (40%). In multe cazuri de recidivă, creşterea este mai agresivă, pacientul trebuie avertizat cu privire la acest aspect.

Tehnici chirurgicale:

- **Excizia simplă (metoda Ombrain):** tehnica simplă, dar cu risc de recidivă 40%;
  - infiltrarea capului pterigionului cu xilină 2%;
  - mobilizarea capului pterigionului de pe cornee cu un forceps, urmată de disecţia lamelară la nivelul corneei; suprafaţa corneei trebuie sa fie netedă, iar disecţia lamelară nu trebuie făcută prea adânc, pentru a nu afecta rezistenţa corneei
  - corpul pterigionului se disecă de pe scleră în toată lungimea sa cu foarfecele Wescott; se eliberează de conjunctiva subjacentă prin disecţie subconjunctivală;
  - se practică 2 incizii paralele de fiecare parte a pterigionului în conjunctivă;
  - capul, corpul şi baza pterigionului se îndepărtează în bloc (3-4 mm), lăsând o arie corespunzătoare de sclera liberă;
  - o parte din conjunctiva adiacentă este de asemeni excizată, iar marginile tranşei de secţiune pot fi suturate între ele sau la ţesutul episcleral
  - polish-ul porţiunii limbice şi corneei adiacente;
  - diatermie în 2 rânduri;

Atenţie la inserţia muschiului drept intern (pterigion nazal) ***sau extern*** (pterigion temporal), mai ales în cazul reintervenţiilor, cu remanieri fibroase şi aderenţe între conjunctivă şi fibrele musculare!

O tehnică alternativă poate fi disecţia iniţial a părţii sclerale a pterigionului, iar apoi a capului inserat pe cornee.

Keratoplastia lamelară este recomandată pentru a preveni opacifierea corneei după excizia pterigionului care intersectează axul vizual şi/sau asociat cu subţiere semnificativă a corneei subjacente.

Procedeul Arruga

- destinat pterigioanelor cu tendinţă crescută la recidivă;
- se excizeaza complet pterigionul, cu indepartarea tesutului episcleral subiacent;
- se submineaza conjunctiva in spatiul episcleral superior;

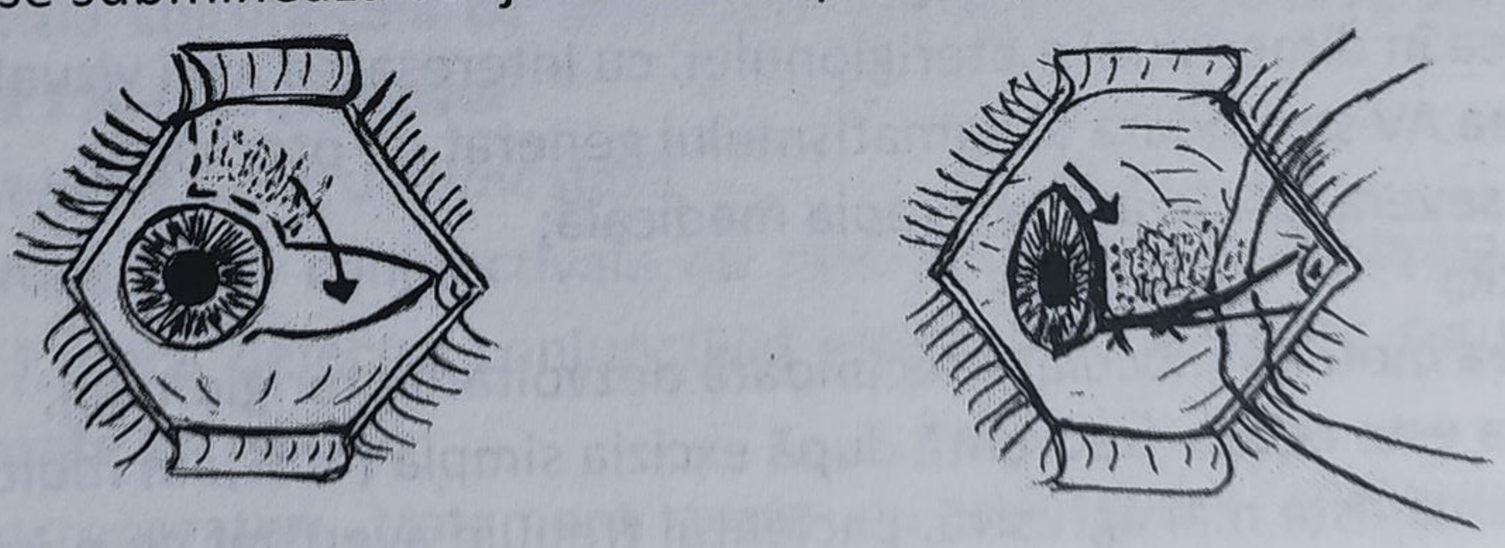

Figura 1: Procedeul Arruga: a) subminarea conjunctivei din sectorul superior (dupa excizia pterigionului); b) alunecarea conjunctivală de sus in jos si sutura cu fire separate

– se mobilizeaza conjunctiva subminată prin alunecare de sus in jos si se suturează cu fire separate la buza inferioară a plagii rezultate prin excizia pterigionului, acoperind sclera denudata;

- **Metoda transpoziţiei în fornixul inferior (Mc. Reynold)**

- excizia simplă a pterigionului
- marginea de secţiune a pterigionului este direcţionată subconjunctival, către fornixul conjunctival inferior (ora 6) şi suturată, în aşa fel încât direcţia vaselor este deviată de la limbul sclero-cornean către fornixul inferior
- complicaţii pe termen lung: îngroşarea fornixului conjunctival.

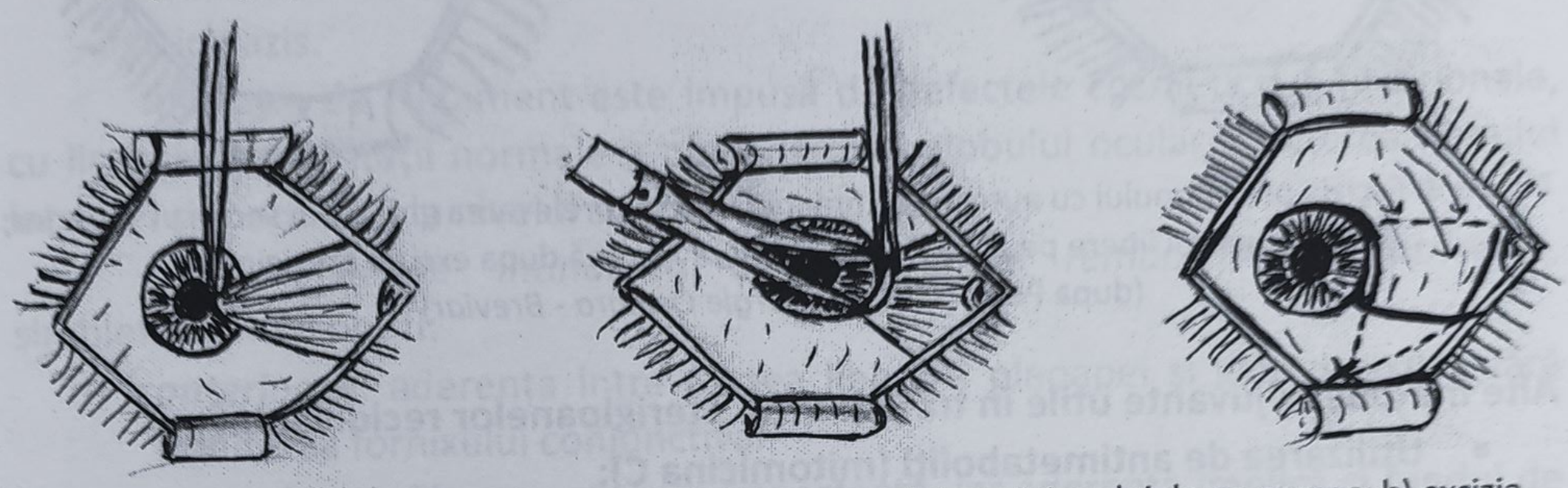

Figura 2: Procedeul Mc. Reynolds: a) mobilizarea capului pterigionului de pe cornee; b) excizia pterigionului; c) direcţionarea şi sutura marginii de secţiune in fornixul inferior (dupa Petre Vlad – *Chirurgie Oculara - Breviar*)

Excizia pterigionului cu autografă de conjunctivă: recidivă 5%

- după excizia pterigionului (descrisă anterior), se evaluează aria de scleră neacoperită de conjunctivă
- dacă pterigionul e nazal, se utilizează conjunctiva din sectorul supero-temporal ca donor; dacă pterigionul e temporal – se utilizează conjunctiva supero-nazală ca donor;
- pentru evidenţierea ariei de unde se va preleva autografa, se pot plasa suturi de tracţiune care să deplaseze ochiul inferior.
- aria de conjunctivă ce va fi utilizată ca donor este evidenţiată cu cauterul.
- se disecă un flap conjunctival superficial (lamela anterioară) cu foarfecele Wescott, cu atenţie să nu se creeze breşe.
- se păstrează orientarea flap-ului transpozat (limb-periferie) la amplasarea pe sclera denudată, pentru păstrarea eventualei rezerve de celule limbice – deşi nu este absolut necesar (intervenţia nu crează un deficit considerabil de celule limbice).
- se suturează flap-ul conjunctival la limb cu fir Nylon 10-0 şi la restul conjunctivei cu fire separate Vicryl 8-0.
- suturile cu fir Nylon 10-0 se scot la 2 săptămâni, iar cele cu Vicryl se resorb

– se mobilizeaza conjunctiva subminată prin alunecare de sus in jos si se suturează cu fire separate la buza inferioară a plagii rezultate prin excizia pterigionului, acoperind sclera denudata;

➢ **Metoda transpoziţiei în fornixul inferior (Mc. Reynold)**

- excizia simplă a pterigionului
- marginea de secţiune a pterigionului este direcţionată subconjunctival, către fornixul conjunctival inferior (ora 6) şi suturată, în aşa fel încât direcţia vaselor este deviată de la limbul sclero-cornean către fornixul inferior
- complicaţii pe termen lung: îngroşarea fornixului conjunctival.

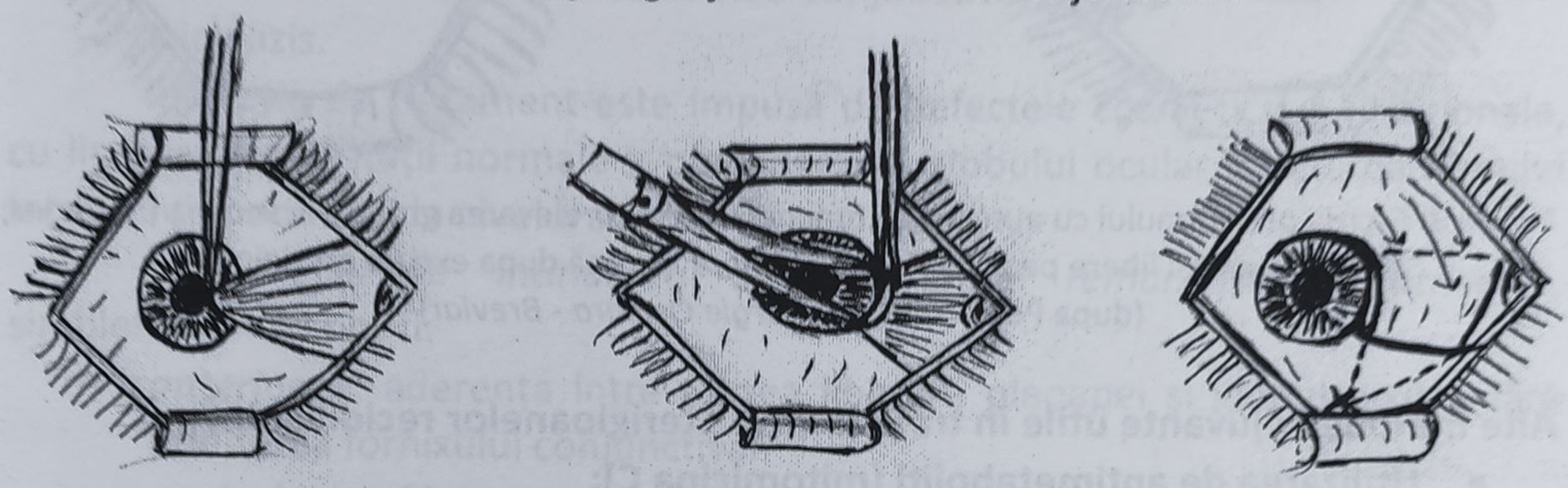

Figura 2: Procedeul Mc. Reynolds: a) mobilizarea capului pterigionului de pe cornee; b) excizia pterigionului; c) direcţionarea şi sutura marginii de secţiune in fornixul inferior (dupa Petre Vlad – *Chirurgie Oculara - Breviar*)

Excizia pterigionului cu autografă de conjunctivă: recidivă 5%

- ➢ după excizia pterigionului (descrisă anterior), se evaluează aria de scleră neacoperită de conjunctivă
- ➢ dacă pterigionul e nazal, se utilizează conjunctiva din sectorul supero-temporal ca donor; dacă pterigionul e temporal – se utilizează conjunctiva supero-nazală ca donor;
- ➢ pentru evidenţierea ariei de unde se va preleva autografa, se pot plasa suturi de tracţiune care să deplaseze ochiul inferior.
- ➢ aria de conjunctivă ce va fi utilizată ca donor este evidenţiată cu cauterul.
- ➢ se disecă un flap conjunctival superficial (lamela anterioară) cu foarfecele Wescott, cu atenţie să nu se creeze breşe.
- ➢ se păstrează orientarea flap-ului transpozat (limb-periferie) la amplasarea pe sclera denudată, pentru păstrarea eventualei rezerve de celule limbice – deşi nu este absolut necesar (intervenţia nu crează un deficit considerabil de celule limbice).
- ➢ se suturează flap-ul conjunctival la limb cu fir Nylon 10-0 şi la restul conjunctivei cu fire separate Vicryl 8-0.
- ➢ suturile cu fir Nylon 10-0 se scot la 2 săptămâni, iar cele cu Vicryl se resorb

spontan în timp.

- defectul conjunctival de unde s-a prelevat autografa rămâne nesuturat.

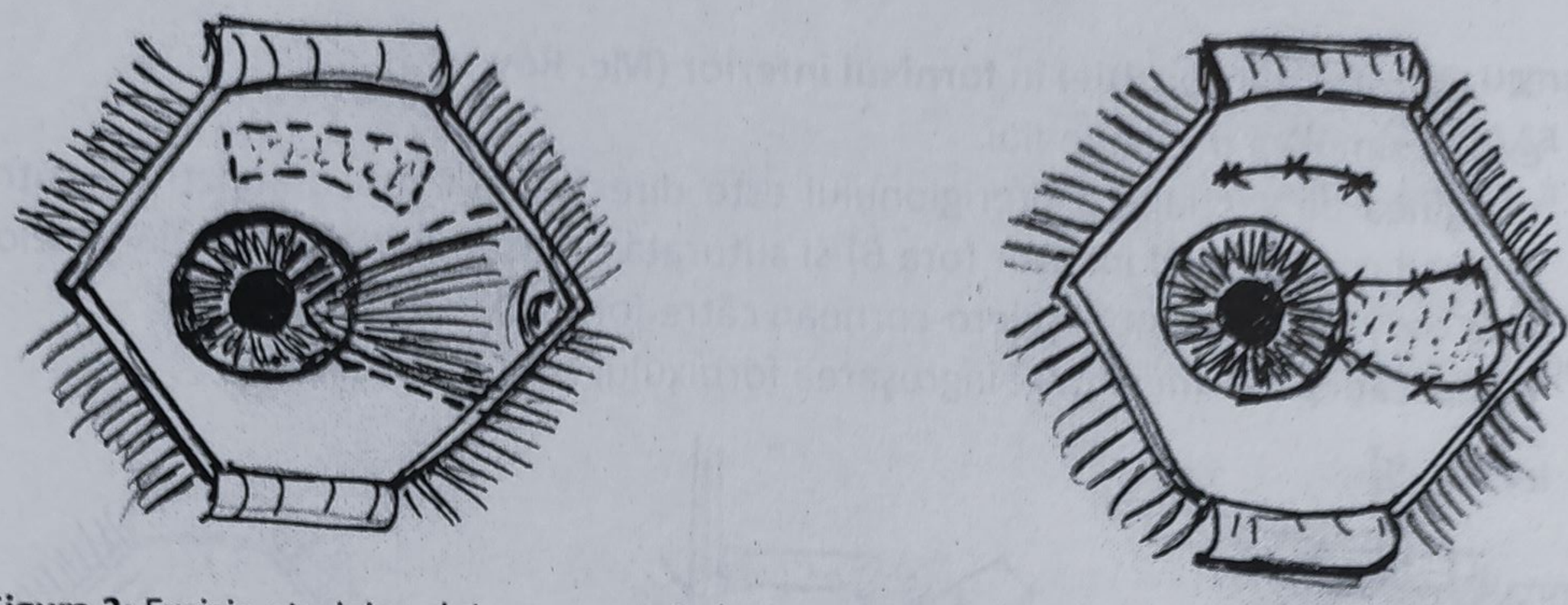

Figura 3: Excizia pterigionului cu autografa conjunctivală: a) prelevarea grefei din sectorul superior; b) sutura grefei libere pe zona de scleră liberă rămasă dupa excizia pterigionului (dupa Petre Vlad – *Chirurgie Oculara - Breviar*)

Alte metode adjuvante utile în tratamentul pterigioanelor recidivante:

- **Utilizarea de antimetaboliţi (mitomicina C):**

- intraoperator: o picătură soluţie Mitomicină C, aplicată la limb timp de 20 sec, cu protejarea corneei cu un tampon de vată, urmată de lavaj abundent cu ser fiziologic;
- postoperator: topic, instilarea unei soluţii obţinută prin dizolvarea a 2 mg mitomicină C în 5 ml soluţie salină, x2-3/zi, 7 zile
- efecte adverse: defecte epiteliale persistente la nivelul corneei, subţierea localizată a sclerei;

- **Radioterapia postoperatorie:**

- utilizarea de radiaţii beta emise de stronţiu 90 (2500 rad aplicat la limb în prima săptămână postoperator)
- efectele adverse relativ frecvente: subţierea sclerei, necroza scleralã, defect epitelial cornean persistent, excizia cu autografă fiind din aceste motive tehnica de preferat.

- **Instilarea unei soluţii de tiotepa 1:2000:**
  - 4x/zi, 7 zile – 6 săptămâni postoperator
  - previne recidiva.

- **Terapia cu laser Argon:**
  - poate fi aplicat pentru obliterarea vaselor pterigionului.

TRATAMENTUL SECHELELOR CICATRICEALE ALE CONJUNCTIVEI

Simblefaronul:

Este stadiul final cicatriceal a diferitelor afecţiuni inflamatorii sau arsuri chimice/termice:

- conjunctivite bacteriene severe;
- trachom;
- conjunctivite fibrozante-cicatriceale: pemfigus ocular, pemfigoid cicatriceal, necroza epidermală toxică, sd. Steven-Johnson, eritem multiform;
- arsuri termice sau chimice corneo-conjunctivale;
- trichiazis.

Indicaţia de tratament este impusă de defectele cosmetice şi funcţionale, cu limitarea motilităţii normale a pleoapelor şi globului ocular, afectarea filmului lacrimal şi modificări la nivelul suprafeţei oculare.

In functie de intinderea si importanța remanierilor cicatriceale, simblefaroanele pot fi:

- ***anterioare:*** aderența intre partea liberă a pleoapei și globul ocular, fără prinderea fornixului conjunctival
- ***posterioare:*** fibroza este mai importantă, iar aderenta implică si fundul de sac conjunctival

Tratament profilactic: îngrijirea corectă a afecţiunilor inflamatorii/traumatice ale conjunctivei care generează întinse zone de denudare epitelială: debridări, unguente, modelarea cicatrizării.

Tratamentul chirurgical:

- liza simplă a simblefaronului, hemostaza şi plasarea unui conformator inelar în fornixul afectat (inferior) pentru prevenirea recidivei e suficientă în simblefaroanele limitate, fără fibroză subepitelială importantă şi fără scurtarea semnificativă a fundurilor de sac conjunctivale;
- prepararea ochiului:
  - instilarea a 2-3 picături soluţie epinefrină, pentru reducerea sângerării intraoperatorii;
  - plasarea unor fire de tracţiune: la limb superior şi inferior (pentru mobilizarea eficientă a globului ocular şi expunerea fundurilor de sac conjunctivale în timpul intervenţiei) şi la marginea liberă a pleoapelor (pentru a deschide uşor fanta palpebrală fără a necesita depărtătoare);
- secţionarea aderenţei anormale dintre ţesutul subepitelial al conjunctivei palpebrale şi ţesutul episcleral de la nivelul globului ocular; disecţia şi excizia cu foarfecele Westcott a ţesutului fibros cicatriceal subconjunctival;
- +/- aplicarea de Mitomicină C (burete imbibat în soluţie 0,05%) în spaţiul subconjunctival, între conjunctivă şi scleră, timp de 3-5 minute, în funcţie de

severitatea remanierilor fibroase cicatriceale, urmată de lavajul abundent cu soluţie BSS sau ser fiziologic; acest timp are ca scop reducerea proliferării fibroase postoperator;

- +/- repararea defectelor palpebrale, pentru a elimina tensiunile;
- repararea defectului conjunctival şi acoperirea sclerei denudate: în funcţie de extensia ariei interesate şi materialul disponibil, se poate opta pentru una din următoarele variante:

- *plastie conjunctivală în Z sau VY* – în defecte limitate
- *grefă de membrană mucoasă* (conjunctivă sau mucoasa bucală) suturată cu fire separate de Vycril 8-0 la conjunctiva bulbară, fără tensiune;

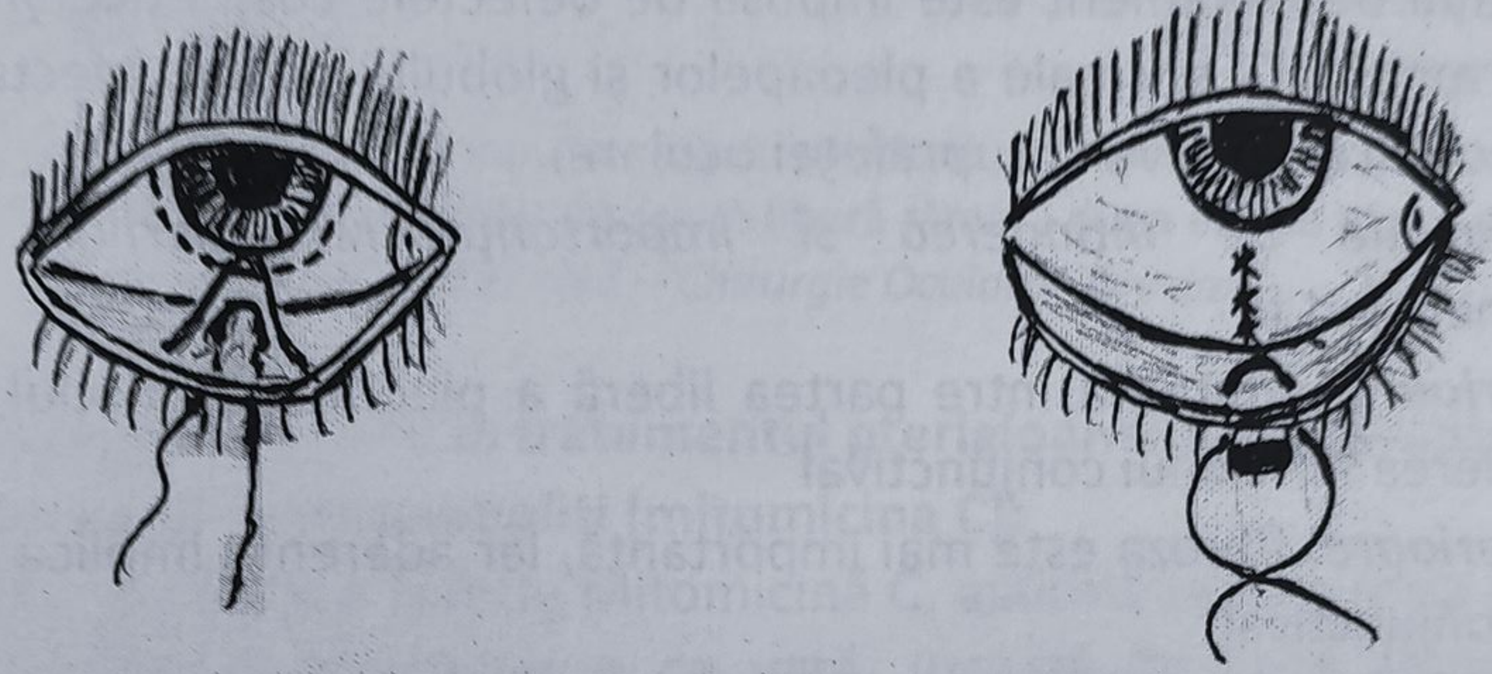

Figura nr. 4: Simblefaron median fara fibroza importanta: sectionarea bridei; acoperirea sclerei prin alunecarea conjunctivei perilimbice laterale; fixarea conjunctivei tarsale prin fir in U in fornixul inferior, innodat pe un rulou de tifon (dupa Petre Vlad – *Chirurgie Oculara - Breviar*)

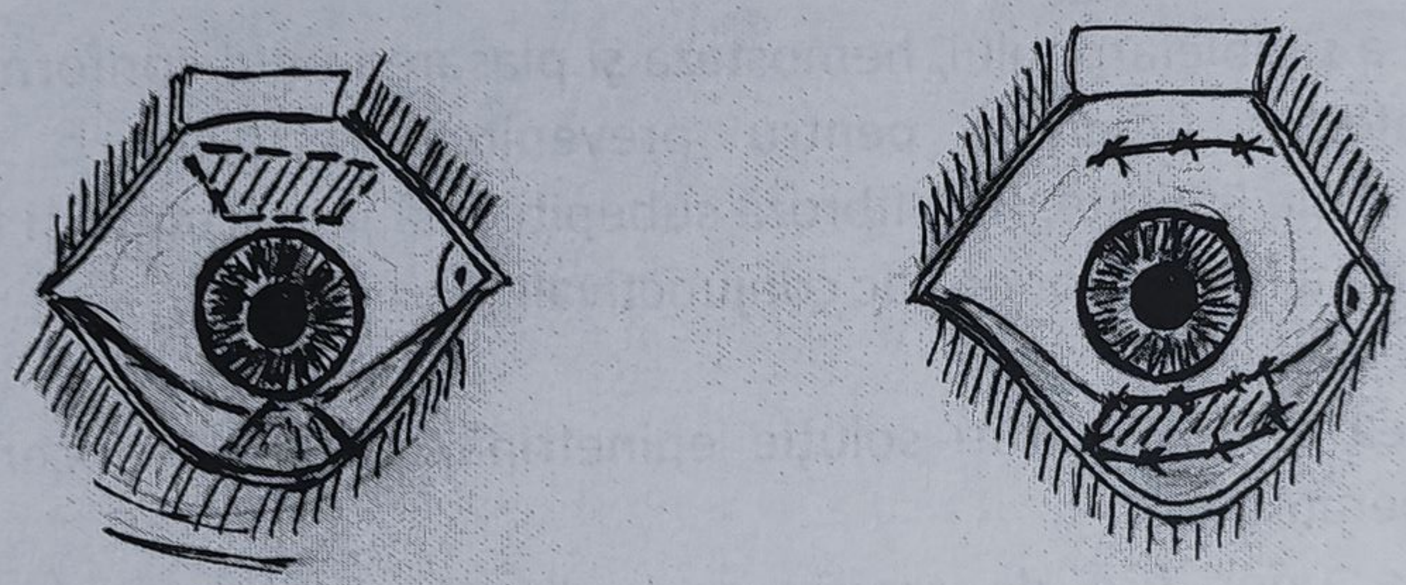

Figura nr. 5: Chirurgia simblefaronului: acoperirea sclerei denudate cu autografa de conjunctiva prelevata din sectorul superior pentru refacerea fornixului inferior (dupa Petre Vlad – *Chirurgie Oculara - Breviar*)

- *acoperirea cu membrană amniotică*, fixată la suprafaţa scleralã denudată cu gel adeziv cu fibrină +/- sutura la limb cu 2 fire separate; procedeul este preferat, dacă există condiţiile tehnice necesare întrucât lipsa suturilor oferă o vindecare mai rapidă şi antrenează fenomene inflamatorii mai reduse decât în cazul grefelor cu mucoasă bucală; membrana amniotică se poziţionează cu faţa

stromală în contact cu sclera şi faţa lucioasă, netedă la exterior; plasarea la nivelul fundului de sac conjunctival reconstituit a unui conformator inelar (sau mic tub) pentru a preveni aderenţele şi a modela cicatrizarea; acesta va fi suprimat la 7-10 zile postoperator, în funcţie de evoluţia vindecării plăgii operatorii;

Complicaţii postoperatorii:

- infecţia plăgii;
- hematom subconjunctival – hemostaza insuficient controlată poate compromite fixarea grefei şi vindecarea;
- dehiscenţa suturilor şi mobilizarea grefei – eşecul acoperirii sclerale;
- pe termen lung, fibroza cicatriceală cu refacerea simblefaronului.

Acoperirea cu membrană amniotică – favorizează repararea conjunctivală normală, cu păstrarea celulelor Goblet şi fibroză cicatriceală postoperatorie minimă.

TRATAMENTUL CHISTURILOR ŞI TUMORILOR CONJUNCTIVALE

Chisturile conjunctivale

Din punct de vedere anatomo-patologic, pot fi:

– dilataţii ale spaţiilor limfatice;
– chisturi epiteliale de incluzie;
– chisturi de retenţie pornind de la glandele lacrimale accesorii de la nivel palpebral;
– chist hidatic sau cisticercoză - extrem de rar.

Tramentul este chirurgical şi constă în:

- anestezie locală cu xilină 2% (infiltrare subconjunctivală)
- disecţia şi excizia chistului conjunctival cu foarfecele Westcott şi pensa de conjunctivă (cu dinţi)
- hemostază prin diatermie şi tamponament local
- sutura defectului conjunctival cu fire separate Vycril 8-0 (defectele mici pot fi lasate nesuturate, dacă s-a obţinut o hemostază eficientă)
- unguent cu antibiotic si pansament

Piesa de excizie se trimite la ex. anatomo-patologic pentru confirmarea naturii benigne.

Tratament postoperator:

– instilaţii topice cu antibiotice şi lacrimi artificiale (x3-4/zi, 5-7 zile)
– suprimarea firelor de sutură la 7 zile postoperator, sub anestezie topică.

Complicaţiile postoperatorii: minime, evoluţie în general favorabilă.

Tumorile benigne ale conjunctivei

congenitale:

- **dermoide**: coristoame, alcatuite din epidermoid, epiteliu, glande sebacee şi foliculi piloşi
  - formaţiuni solide, bine delimitate, proeminente, cu suprafaţa netedă
  - locaţie: la marginea limbică
  - când au dimensiuni mari, pot genera astigmatism cornean, cu scăderea AV
  - evoluţie lentă, caracter stationar
  - pot fi asociate cu alte anomalii congenitale în organism;
  - tratament:
    - disecţie atentă a formaţiunii tumorale, după infiltrarea conjunctivei cu xilină 2%
    - keratoplastie lamelară pentru acoperirea defectului cornean periferic rezultat
    - sutura conjunctivei peste marginea grefei corneene

- **dermolipoamele:**
  - localizare frecventă la nivelul cantusului extern
  - alcatuit din ţesut fibros şi grăsime
  - tratament: excizia chirurgicală simplă, sub anestezie locală, hemostază, cu sau fără sutura breşei conjunctivale restante, în funcţie de mărimea defectului şi posibilităţile de asigurare a hemostazei

dobândite

- **Papiloamele conjunctivale:**
  - proliferare conjunctivo-epitelială, cu potenţial de degenerare malignă;
  - localizare: cantusul intern, fornix, la limbul sclero-cornean;
  - tratament: excizia chirurgicală a formaţiunii după anestezie locală cu xilină 2%, hemostază, +/- sutura defectului conjunctival restant, examen anatomo-patologic al piesei de excizie;

- **Granulomul conjunctival:**
  - ţesut de granulaţie exuberant, cu aspect polipoid, care se dezvoltă de obicei după excizia insuficientă a unui chalazion;
  - tratament: anestezie locală, se completează îndepărtarea cămăşii şi ţesutului de granulaţie, prin disecţia subconjunctivală cu foarfecele Westcott, hemostază, unguent cu antibiotic, pansament compresiv;

Tumorile maligne ale conjunctivei

- **Carcinomul scuamo-celular**
  - localizare predilectă la nivelul zonelor de tranziţie: la limb sau la nivelul marginii pleoapelor;
  - evoluţie lentă, cu extensie în suprafaţă şi în profunzime şi invazia fornixurilor şi a peretelui globului ocular;
  - factori favorizanţi: expunerea crescută la UV, infecţii cu HPV, papiloame conjunctivale, keratoze actinice;
  - **tratamentul chirurgical:**
    - excizie chirurgicală în limite de siguranţă oncologică + crioterapie/cauterizarea tranşei de rezecţie +/- administrare topică de anti-VEGF, ex. anatomo-patologic al tumorii şi tranşei de secţiune pentru confirmarea exciziei totale a leziunii maligne
    - tehnica micrografică seriată Mohs
    - în formele vascularizate – injectarea preoperatorie cu anti-VEGF poate reduce vascularizaţia şi facilita excizia chirurgicală; se crează un plan de clivaj avascular în timpul disecţiei chirurgicale şi scade riscul de diseminare hematogenă în timpul exciziei;
    - în cazul tumorilor penetrante la nivelul sclerei şi/sau pleoapelor sau în recidive post-intervenţie chirurgicală: enucleaţia globului (în tumorile limitate la globul ocular) sau exenteraţia orbitei (în cazurile extinse la pleoape şi/sau ţesutul celulo-grăsos orbitar)
  - **metode de terapie complementară**:
    - fotocoagularea laser în tumorile vasculare
    - brahiterapia/ radioterapia externă
    - chimioterapie – instilaţii topice de soluţii de Mitomicină C 0,05% sau 5-Fluorouracil 1%, Cidofovir 2,5mg/ml, Interferon 2 alfa (x4/zi, 4-6 săptămâni - în stadiu experimental)

Tumorile pigmentare ale conjunctivei

- **nevi pigmentari**:
  - observaţie (examinare clinică +/- fotografiere) pentru documentarea modificărilor apărute în timp
  - rar malignizare
  - semne clinice de malignizare ce impun sancţiunea chirurgicală cu ex. histopatologic:
    - modificarea culorii (aspect neomogen hipo şi hiperpigmentat)

- creşterea vascularizării
- creşterea rapidă în dimensiuni
- aderenţa la planul scleral subjacent

- **melanoza conjunctivală:**
  - pigmentare difuză întinsă a conjunctivei, întâlnită mai frecvent la vârstnici;
  - stare precanceroasă
  - atitudine terapeutică:
    - observaţie clinică
    - sancţiune chirurgicală în cazul degenerării maligne (melanom)

- **melanomul malign conjunctival:**
  - localizare frecvent la limb, cu extensie rapidă în suprafaţă şi profunzime, metastazare hematogenă precoce
  - poate apare de novo sau prin transformarea malignă a unui nev pigmentar/melanozei conjuntivale
  - clinic: formaţiune conjunctivală sesilă, cu pigmentare variabilă, uneori bine vascularizată, cu tendinţa la creştere rapidă şi extensie în suprafaţă (invazia corneei) şi profunzime (invazia sclerei subjacente)
  - frecvent multicentric: examenul oftalmologic complet este esenţial pentru diagnosticul tumorilor asociate (coroidă, iris, corp ciliar)
  - **elemente de gravitate:**

- cel mai sever prognostic îl au melanoamele care invadează caruncula: risc de invazie a orbitei în 50% cazuri
- tumorile ce invadeaza fornixul şi conjunctiva palpebrală sunt mai agresive decât cele ale conjunctivei bulbare
- melanoamele *de novo* au o evoluţie mai agresivă decât cele prin malignizarea unui nev preexistent;
- tumorile cu grosime >2mm (***grosimea Breslow***) sunt asociate cu mortalitate crescută (risc înalt de a fi deja metastazate la momentul diagnosticului)

  - **tratament:**

- excizia completă a formaţiunii (evitând traumatizarea ei ce ar favoriza diseminarea hematogenă) cu ex. histopatologic al tranşei de secţiune+crioterapie+/- chimioterapie topică cu Mitomicina C sau Interferon 2 alfa
- terapii complementare (brahiterapia, chimioterapia) – în caz de recidive
- enucleaţie/ exenteraţie în caz de extensie la nivelul globului

ocular/ţesutului orbitar

- prognostic: frecvent nefavorabil, cu recidive frecvente (20-50%); mortalitate la 10 ani între 13 şi 38%.

PROCEDURI CHIRURGICALE CARE IMPLICĂ FOLOSIREA CONJUNCTIVEI ÎN AFECŢIUNI CORNEENE

ACOPERIREA CU FLAP CONJUNCTIVAL

Suport fiziopatologic: atragerea de aport vascular şi substanţe nutritive facilitează vindecarea ulcerelor corneene cronice şi reducerea proceselor inflamatorii.

Indicaţii – relativ limitate în prezent datorită dezvoltării actuale a mijoacelor de terapie antibiotică, apariţiei lentilelor de contact terapeutice, dezvoltării procedeelor de tarsorafie (totală/parţială) şi keratoplastie penetrantă.

Acoperirea cu flap conjunctival se recomandă în:

- **ulcere corneene sterile**, fără tendinţa spontană la vindecare, după: arsuri termice/chimice, infecţii herpetice, keratopatie de expunere sau neurotrofică – cu prognostic vizual prost;
- **keratopatia buloasă dureroasă** cu prognostic vizual redus, la care keratoplastia penetrantă nu are indicaţii, iar metodele conservative (aplicare de LC moi sau puncţia stromală) nu sunt eficace.
- **ochi orbi**, în vederea aplicării scoicii protetice sau lentilelor de contact cu scop estetic.

Contraindicaţii:

- **keratita activă bacteriană** sau **fungică**, pentru că reduce accesul antibioticelor/antifungicelor la sediul procesului infecţios;
- **perforaţia corneană**: aceasta trebuie anterior sigilată; în caz contrar, UA va continua să se scurgă pe sub flap-ul conjunctival aplicat;

Tehnica operatorie (Gundersen):

- **alegerea zonei de prelevare a flapului**: zona care dispune de cel mai mult material de conjunctivă mobilă şi fără remanieri cicatriceale. Fiziologic, se preferă zona superioară sau temporală. Dacă aceasta e atinsă de remanieri fibroase, se poate opta pentru zona nazală sau inferioară, dar materialul este mai limitat.
- Se aplică un fir de tracţiune la ora 12, la nivelul limbului şi se tracţionează

globul ocular inferior.

- Se practică o **incizie semicirculară paralelă cu limbul sclerocornean** superior (dacă se alege sectorul superior), cu ajutorul foarfecelui Wescott
- Se disecă cu forcepsul bont un **flap fin de conjunctivă** prin decolarea pe cât posibil a **lamelei epiteliale** de fibrele subepiteliale subjacente. Cu cât flapul este mai subţire (mai puţine fibre epiteliale prinse în tranşa de secţiune), cu atât va fi posibilă o extensie mai mare în suprafaţă, necesitând o zonă mai mică de prelevare a grefei pentru a acoperi defectul cornean.

Artificii de tehnică: NU se deschide spaţiul episcleral, pentru a folosi sclera ca şi contrapunct de sprijin în efectuarea disecţiei.

Se poate creşte sectilitatea folosind tendinţa naturală de *shifting* lateral a conjunctivei prin exercitarea unei tracţiuni uşoare cu pensa sau prin injectarea de fluid în spaţiul subepitelial. Injectarea de fluid este bine să se facă în mai multe puncte generând mai multe compartimente (nu unul singur), pentru a nu se pierde efectul după prima incizie.

Dacă în schimb spaţiul episcleral este deschis, cu cât exercităm o tracţiune mai mare, cu atât mai multe fibre conjunctive subepiteliale vor veni în tranşa de secţiune, generând un flap din ce în ce mai gros şi implicit mai puţin extensibil. Dacă accidental se pierde fixaţia profundă la scleră, ar fi util să ne creem articial un punct de sprijin prin plasarea unei suturi de tracţiune şi inversarea unghiului de atac (figura 5). Forţele de tensiune şi contratensiune trebuie dozate cu grijă, pentru a evita ruperea flapului.

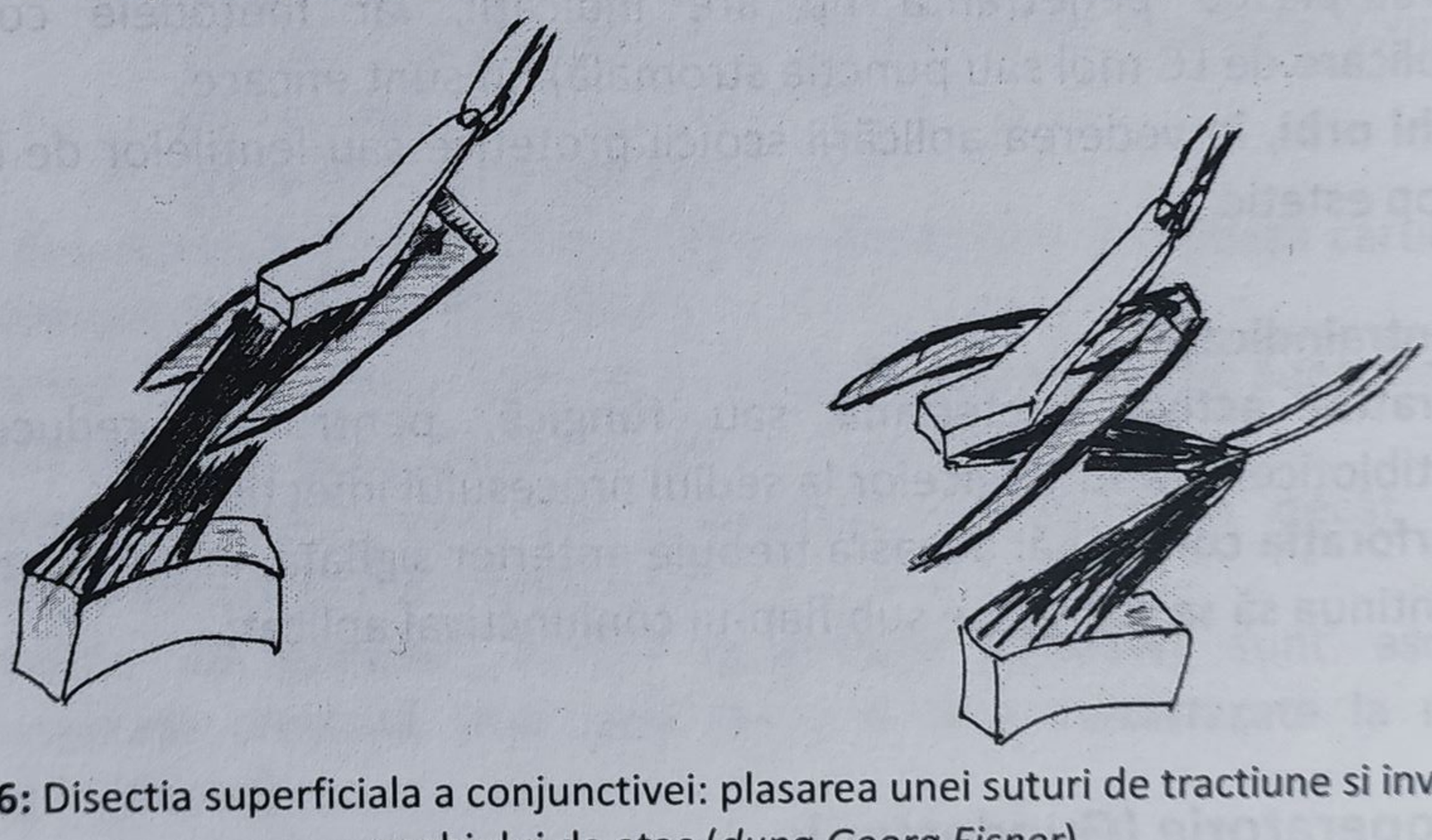

Figura 6: Disectia superficiala a conjunctivei: plasarea unei suturi de tractiune si inversarea unghiului de atac (*dupa Georg Eisner*)

- **Disecţia completă a flapului** şi mobilizarea adecvată peste cornee.
- **Denudarea completă a epiteliului cornean** cu ajutorul unei lame Beaver. Aplicarea de alcool absolut sau lidocaina 4% facilitează procesul.
- **Peritomie perilimbică pe 360º** cu foarfecele Westcott sau lama Beaver.
- Întinderea flap-ului peste aria corneană

globul ocular inferior.

- Se practică o **incizie semicirculară paralelă cu limbul sclerocornean** superior (dacă se alege sectorul superior), cu ajutorul foarfecelui Wescott
- Se disecă cu forcepsul bont un **flap fin de conjunctivă** prin decolarea pe cât posibil a **lamelei epiteliale** de fibrele subepiteliale subjacente. Cu cât flapul este mai subţire (mai puţine fibre epiteliale prinse în tranşa de secţiune), cu atât va fi posibilă o extensie mai mare în suprafaţă, necesitând o zonă mai mică de prelevare a grefei pentru a acoperi defectul cornean.

Artificii de tehnică: NU se deschide spaţiul episcleral, pentru a folosi sclera ca şi contrapunct de sprijin în efectuarea disecţiei.

Se poate creşte sectilitatea folosind tendinţa naturală de *shifting* lateral a conjunctivei prin exercitarea unei tracţiuni uşoare cu pensa sau prin injectarea de fluid în spaţiul subepitelial. Injectarea de fluid este bine să se facă în mai multe puncte generând mai multe compartimente (nu unul singur), pentru a nu se pierde efectul după prima incizie.

Dacă în schimb spaţiul episcleral este deschis, cu cât exercităm o tracţiune mai mare, cu atât mai multe fibre conjunctive subepiteliale vor veni în tranşa de secţiune, generând un flap din ce în ce mai gros şi implicit mai puţin extensibil. Dacă accidental se pierde fixaţia profundă la scleră, ar fi util să ne creem articial un punct de sprijin prin plasarea unei suturi de tracţiune şi inversarea unghiului de atac (figura 5). Forţele de tensiune şi contratensiune trebuie dozate cu grijă, pentru a evita ruperea flapului.

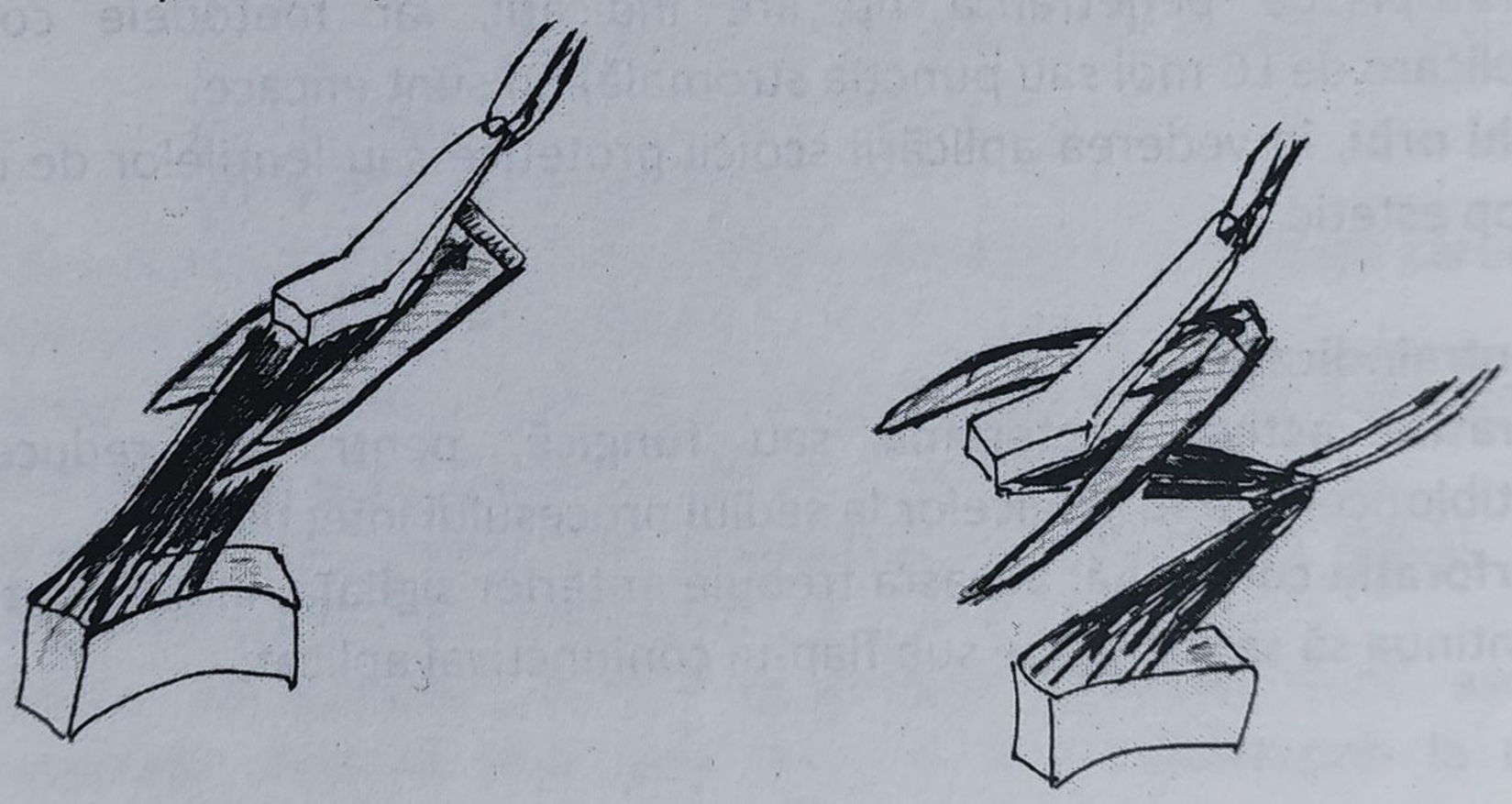

Figura 6: Disectia superficiala a conjunctivei: plasarea unei suturi de tractiune si inversarea unghiului de atac (*dupa Georg Eisner*)

- **Disecţia completă a flapului** şi mobilizarea adecvată peste cornee.
- **Denudarea completă a epiteliului cornean** cu ajutorul unei lame Beaver. Aplicarea de alcool absolut sau lidocaina 4% facilitează procesul.
- **Peritomie perilimbică pe 360º** cu foarfecele Westcott sau lama Beaver.
- Întinderea flap-ului peste aria corneană

- Sutura laturilor (superioară şi inferioară) flapului la scleră cu fire separate de Nylon 10-0. Recuperarea si aderenta postoperatorie a conjunctivei este foarte buna la structurile vascularizate, dar slabă la cele nevascularizate (cum ar fi corneea). De aceea, flapul conjunctival trebuie suturat la limbul sclerocornean.
- Inchiderea breşei conjunctivale create in urma prelevării flapului cu fir continuu Vicryl 8-0.

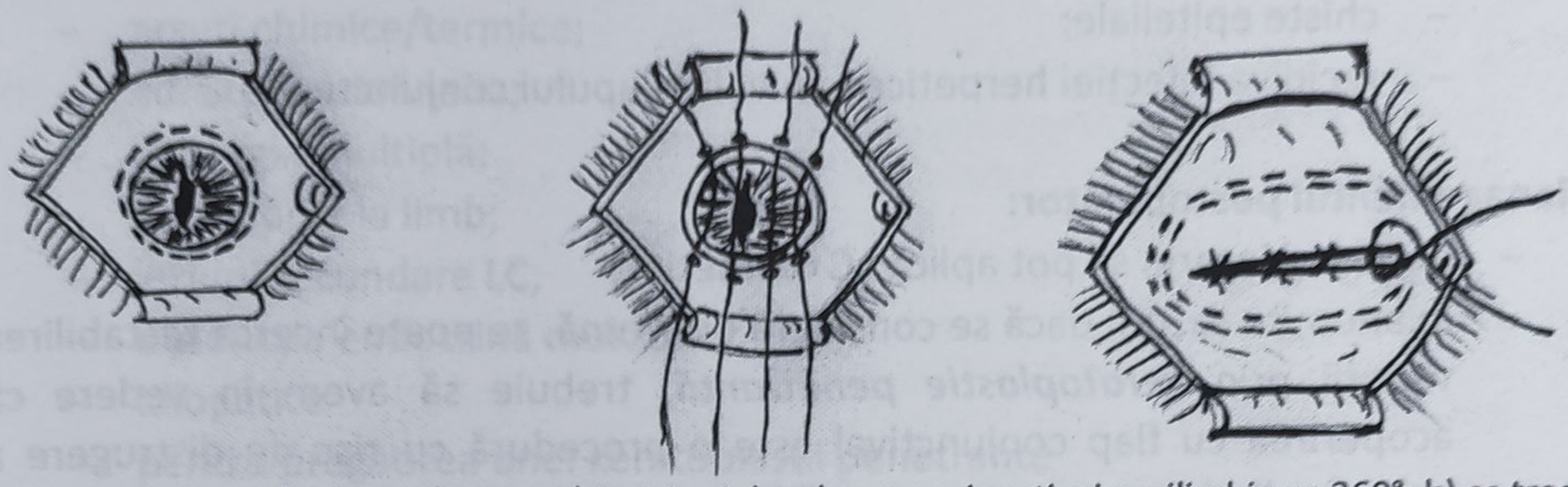

Figura 7: Procedeul Gundersen: a) incizia si decolarea conjunctivei perilimbic pe 360°; b) se trec fire separate prin transele superioara si respectiv inferioara de sectiune; c) acoperirea corneei prin innodarea firelor de sutura; (dupa Petre Vlad, *Chirurgie Oculara - Breviar*)

Procedeul Gundersen parţial:

- indicat în ulcere focale fără tendinţă la vindecare;
- tehnica: similară cu cea prezentată anterior, doar că raclarea epiteliului cornean este limitată la aria interesată, iar sutura flapului conjunctival se face cu fir Nylon 10-0 la corneea adiacentă (nu la scleră);

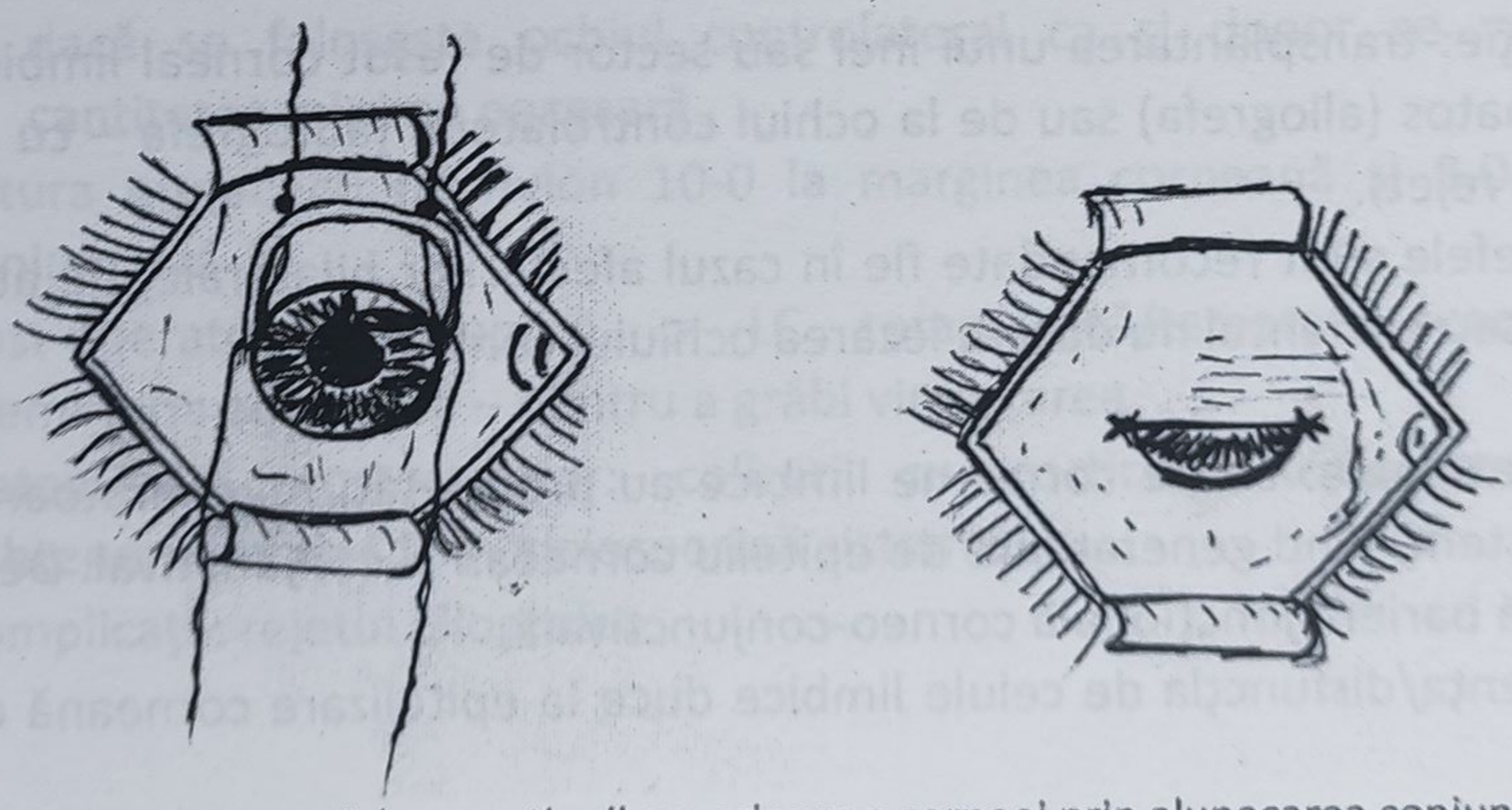

Figura nr. 8: Acoperirea partiala a portiunii superioare a corneei prin alunecarea conjunctivei, după tehnica Kunt (după Petre Vlad, *Chirurgie Oculara - Breviar*)

Complicaţii:

- **peri-operatorii:** găurirea flapului conjunctival impune repararea defectului inainte sau după aplicarea pe cornee;
- **post-operatorii:**
  - retracţia flapului poate fi combătută prin disecţia corectă a lamelei epiteliale de fibrele subepiteliale cu proprietăţi contractile subjacente;
  - hemoragii;
  - chiste epiteliale;
  - recidiva infecţiei herpetice la nivelul flapului conjunctival

Managementul postoperator:

- după vindecare, se pot aplica LC cosmetice;
- în anumite cazuri, dacă se consideră oportună, se poate încerca restabilirea vederii prin ***keratoplastie penetrantă***; trebuie să avem în vedere că acoperirea cu flap conjunctival este o procedură cu risc de distrugere a celulelor limbice corneene, aşa că înaintea îndepărtării flapului şi realizarea keratoplastiei penetrante, este recomandată realizarea unei ***allografe cu celule limbice***.

Transplantul de membrană amniotică

In locul unui flap conjuctival se plasează o piesa de dimensiuni corespunzatoare de membrană amniotică, suturată la limb şi la conjunctiva restantă.

Transplantul de celule limbice

Definiţie: transplantarea unui inel sau sector de ţesut corneal limbic de la un donor sanatos (allografa) sau de la ochiul controlateral (autografa – cu sanse mai reduse de rejet).

Allografele sunt recomandate fie în cazul afectărilor bilaterale, fie atunci când chirurgul sau pacientul nu doresc lezarea ochiului controlateral.

Fiziopatologie: celule corneene limbice au proprietăţi regeneratoare similare celulelor stem, fiind generatoare de epiteliu corneean şi conjunctival. De asemeni, ele asigură bariera joncţională corneo-conjunctivală.

Deficienţa/disfuncţia de celule limbice duce la epitelizare corneană deficitară, cu:

- defecte epiteliale persistente;
- ulcere corneene trenante;

- neovascularizaţie şi panus cornean;
- cicatrizare corneană cu afectarea transparenţei şi „conjunctivalizarea" corneei;

Confirmarea histopatologică a deficienţei de celule limbice: citologie de impresie cu detecţia de celule goblet pe suprafaţa corneană.

Indicaţii: deficienţa de celule limbice post:

- arsuri chimice/termice;
- Sd. Steven-Johnson;
- chirurgia multiplă;
- crioterapie la limb;
- leziuni secundare LC;
- disfuncţia endocrină multiplă;
- idiopatice
- pentru pregătirea unei keratoplastii penetrante

Tehnica:

- anestezie loco-regională (peribulbar/retrobulbar)
- blefarostat
- periotomie în cadranul/cadranele vizate, extinsă 2-3 mm posterior de limb
- +/- keratectomie lamelară în funcţie de gradul de cicatrizare (fibrozare) a corneei
- panusul (dacă există) trebuie îndepărtat de pe cornee
- **prepararea grefei:** aria anulară/sectorială de ţesut limbic, ce se extinde 0,5 mm în cornee clară şi 4 mm pe conjunctiva bulbară periferică, de lungime corespunzătoare necesităţilor pe ochiul transplantat.
  - la cadavru – preparea trebuie făcută în primele 24 ore;
  - dacă se foloseşte ochiul controlateral ca şi donor se va preleva cantitatea minimă necesară
- sutura grefei: cu fir Nylon 10-0 la marginea corneană şi 8-0 Vicryl la conjunctivă
- post-operator: se aplică o LC terapeutică/tarsorafie/acoperire cu membrana amniotică – pentru a grăbi vindecarea
- tratamentul postoperator: coliruri cu corticoizi topic sau injecţii subtenoniene cu CS +/- ciclosporină sistemic;
- complicaţii: rejetul allografei.

Bibliografie:

1. *Tratat de Oftalmologie, sub red. Marieta Dumitrache, Ed. Universitară Carol Davila, 2004*
2. *Tratat de Oftalmologie, sub red. P. Cernea, Ed. Medicală, 2002*
3. *Clinical Ophthalmology, Kanski J.(ed), Butterworth Heinemann Elsevier, 2007*
4. *Ophthalmology, M. Yanoff, s. Ducker, 2nd Edition, 2004, Ed. Mosby, Boston*
5. *Handbook of Ophthalmology, Amar Agarwal (ed), Slack Incorporated, 2005*
6. *Management of Ocular Emergencencies, 2nd Edition, Stein R., Stein H, Slat B., Allergen Handbook, 1994*
7. *Practical Ophthalmology: a manual for beginning residents, 4th Edition, Wilson P.M. (ed), American Acadeny of Ophthalmology, 1998*
8. *Outline of Ophthalmology, Coakes R., Holmes P., Ed. Oxford, Butterworth Heinemann Elsevier, 1995*
9. *Basic Ophthalmology, Renu Jogi, Third Edition, Jaypee*
10. *Eye Surgery, Georg Eisner, Ed. Springer-Verlag, Berlin Heidelberg New York, 1980*
11. *Chirurgie oculara – breviar, Petre Vlad, Bucuresti, 1989*
12. *www.eyeplastics.com*

CAPITOLUL II

TRATAMENTUL CHIRURGICAL ÎN STRABISM

LUMINITA ANA MARIA TEODORESCU

INTERVENȚII CHIRURGICALE (ANEXA CD) - LUMINIȚA ANA MARIA TEODORESCU

Se adresează formelor de strabism la care prin tratamentul ne-chirurgical nu se elimină deviația strabică și nu se obține vederea binoculară.

Scopul tratamentului chirurgical

- ***Funcțional:*** de a elimina deviația strabică, de a promova sau restabili vederea binoculară la copii, eliminarea diplopiei cu restaurarea vederii binoculare la adulți atunci când este posibil.
- ***Cosmetic,*** la pacienți care manifestă supresie sau la cei cu un ochi ambliop, pentru eliminarea deviației, reducerea modificărilor de fantă palpebrală (de ex în sindromul Duane), eliminarea poziției compensatorii a capului.

Principiile tratamentului chirurgical

- Corecția deviației strabice se face prin operații de slăbire sau de întărire a mușchilor extraoculari sau prin schimbarea direcției vectorului forței musculare (transpoziții).
- Ca primă abordare operația de slăbire a unui mușchi extraocular este preferată celei de întărire.
- În strabismul concomitent se preferă chirurgia bilaterală.
- În strabisme incomitente sau pe ochi ambliop, operația se efectuează asimetric sau doar la un ochi; se începe cu operația de slăbire
- Când un mușchi este paretic se preferă ca primă abordare slăbirea antagonistului homolateral hiperfuncțional, urmată de slăbirea sinergicului contralateral.
- Când există restricții acestea se eliberează primele, prin operații de slăbire.

Pregatire preoperatorie

- Evaluarea preoperatorie este extrem de importantă.
- **Examenul oftalmologic** complet include:
  - anamneza cu istoricul afecțiunii;
  - examinarea acuităţii vizuale, refracției, versiilor, ducțiilor, vergențelor;
  - măsurarea deviaţiei strabice (în toate cele 9 poziții diagnostice ale privirii, cu capul înclinat pe ambele părți, cu și fără corecție, cu fiecare ochi, pe rând, fixator);
  - teste de fuziune, de stereoscopie, amplitudine de fuziune;
  - teste de evaluare a motilității oculare.
- Pacienții primesc o **listă de analize** înainte de intervenție care cuprinde:
  - examenul bacteriologic al secreției conjunctivale și exudat faringian cu antibiograma;
  - hemogramă cu formula leucocitară;

- coagulograma (APTT, AP, PT, INR, fibrinogen, timp de sângerare, timp de coagulare);
- glicemie, calcemie, VSH, Antigen HBs, Ac Anti-HCV, Anti-HIV I+II;
- aviz de la medicul pediatru sau medicul de familie eliberat cu 2-3 zile înainte.
- Este indicat ca analizele să fie recoltate cu 10-14 zile pre-operator.
- Dacă examenul bacteriologic al secreției conjunctivale și faringiene evidențiază germeni patogeni acordăm astfel timpul necesar pentru tratamentul local și general pre-operator.

- Pacienții primesc tot în scris **informațiile pre-operatorii care conțin regulile alimentare**:
  - Pentru operații în anestezie generală sunt permise pentru copii alimente solide sau lapte cu 6 ore înaintea intervenției (chiar 7-8 ore pentru adulți) și apă sau lichide clare cu 3 ore înaintea intervenției)
  - Reguli privind internarea în spital.
- **Informațiile postoperatorii** cuprind reguli de reluare a alimentației și modul de adminstrare a tratamentului local și/ sau general.
- Pacienții sau, în cazul copiilor, părinții sau ocrotitorii legali sunt informați verbal și în scris asupra scopurilor intervenției, a momentul favorabil, a potențialelor riscuri ale intervenției sau ale amânării ei și semnează un **consimțământ** prin care își exprimă acordul efectuării intervenției. Este important ca fișa pacientului care cuprinde și **planul operator** să fie adusă în sala de operație pentru a evita erori legate de operația pe mușchi sau pe ochi greșit.
- În sala de operație, după instalarea anesteziei, se face **toaleta ariei oculare și perioculare** cu soluție 5% de povidone-iodine (Betadine) începând de la marginea pleoapelor spre frunte și spre baza nasului, badijonarea fundurilor de sac conjunctivale cu un beșițor îmbibat în betadină urmată de irigarea cu ser fiziologic, cu scopul reducerii florei bacteriene conjunctivale.
  - Câmpul operator utilizat este prevăzut cu o fereastră care cuprinde ambii ochi pentru a permite efectuarea comparativă a testului ducțiilor forțate și de a aprecia intra-operator poziția globilor oculari.
  - Operația se desfășoară în sala de operație. Unii chirurgi folosesc lupe sau microscop operator.

Anestezia

- Alegerea tipului de anestezie depinde de tehnica chirurgicală care va fi utilizată, dacă se operează un ochi sau ambii, de vârsta, preferința, starea de sănătate și colaborarea pacientului, de decizia medicului anestezist.
- **Anestezia generală** pe mască laringiană sau intubație oro-traheală, este preferată de mulți strabologi; este obligatorie la copii.
  - Pre-medicația este necesară la copii (cu Midazolam per os sau i-nazal) și la adulții anxioși.
  - Pentru reducerea semnificativă a durerii post-operatorii, la finalul operației, se injectează sub-conjunctival sau peri-bulbar Naropin (ropivacaine HCl).
- **Anestezia locală** este efectuată prin *injectarea retrobulbară sau peribulbară* a anesteziculuí.
  - Ea limitează intervenţia doar la un singur ochi și este indicată doar chirurgilor experimentați în chirurgia strabismului.
  - Unii pacienți suportă acest tip de anestezie, uneori este necesar sa fie potențată cu sedare intra-venoasă.
  - Chiar dacă blocul retrobulbar este corect efectuat poate să persiste o senzație de presiune profundă în timpul tracționării mușchilor extraoculari sau chiar disconfort accentuat în chirurgia m. oblic inferior.
  - Cel mai frecvent se utilizează o combinație de 50 % bupivacaină sau ropivacaină cu 50 % xilină 2 %.
- **Anestezia sub-tenoniană**, prin injectarea anesteziculuí sub capsula tenon oferă anestezie și akinezie în 4-5 minute.
- Mai recent, se utilizează **anestezia topică** (benoxinate, proxymetacaine) de cele mai multe ori **potențată** cu lidocaina injectată subconjunctival sau cu sedare intra-venoasă pentru cazuri de strabism mai puțin predictibile, care necesită colaborarea pacientului (operație pe ochi ambliop, diplopie de diverse cauze, oftalmopatie tiroidiană, re-intervenții) și o bună colaborare cu medicul anestezist.
  - Sunt necesare manevre extrem de blânde, incizii mici, tracțiunea ușoară a mușchilor cu retro-pulsia globului în timpul expunerii mușchilor, evitându-se tracțiunea anterioară a globului.
  - Uneori, dacă pacientul devine anxios sau ne-cooperant este necesară conversia în anestezie retrobulabară sau anestezie generală.
  - Anestezia topică se poate utiliza și pentru pacienții operați cu suturi ajustabile în anestezie generală. La 2-3 ore după trezirea din anestezia generală se apreciază poziția globilor oculari și dacă este

necesar se face ajustarea musculară și sutura conjunctivei în anestezia topică.

Instrumentar

- Instrumentele utilizate în chirurgia strabismului au rămas, ca principiu, aceleași de sute de ani.
- Totuși, câteva modificări de design au fost realizate pentru a permite manevre fine și precise, utilizarea acelor și suturilor fine. Alegerea instrumentelor depinde de preferința chirurgului.
- *Trusa de bază* (fig. 1) de la stânga la dreapta:
  - Jos: blefarostat pentru copii și adulți, pense curbate de fixare a globului Castroviejo (modificate de Moody și E. M. Helveston), pense fine cu dinți de 0, 5 mm și 0, 12 mm, foarfecă Westcott, cârlige de strabism după design-ul E. M. Helveston: 2 cârlige mici, în unghi drept (în locul cârligelor Stevens), cârlige cu vârful ușor bombat în 3 mărimi de 11, 12, și 13 mm (în locul cârligelor Jamison), cârlige cu vârful ascuțit pentru re-intervenții (2 mărimi), portace de 2 mărimi (Wexler), depărtător (retractor, 3 mărimi), riglă curbă pentru măsurarea distanței de la limb, compas. pensă bipolară pentru diatermie.
  - Sus: câmp steril pentru pacient cu fereastră pentru ambii ochi, bețisoare și comprese sterile, boluri pentru betadină și ser fiziologic, seringă de 5 cm pentru ser fiziologic, seringă de 2 cm pentru Naropin, 2 pense Pean pentru fixarea firului de diatermie și ștergerea ariei oculare și peri-oculare.
- *Instrumente suplimentare* (fig. 2) de la stânga la drepta: pensă Hartmann Mosquito pentru miectomia m. oblic inferior, curbă și dreaptă, cârlig Wilson cu șanț pentru reintervenții sau mușchi tensionați (oftalmopatia tiroidiană), cârlig Wright pentru m. oblic inferior, depărtător Demarres.

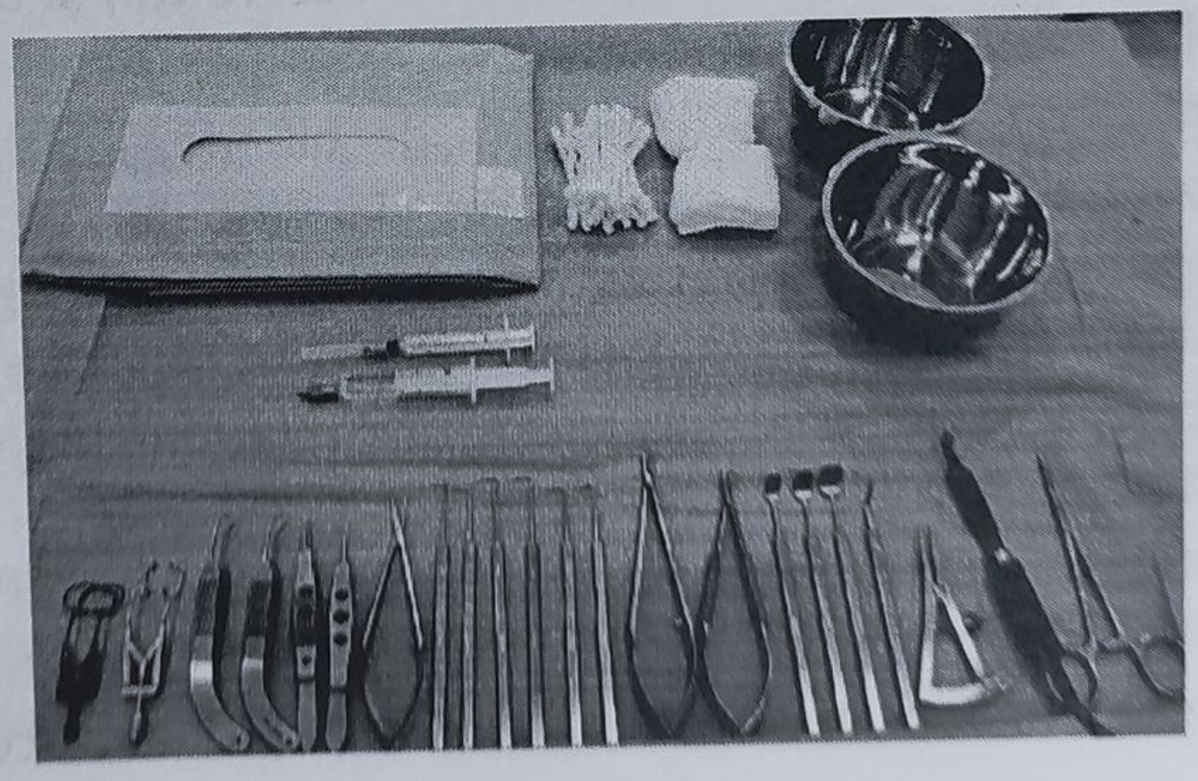

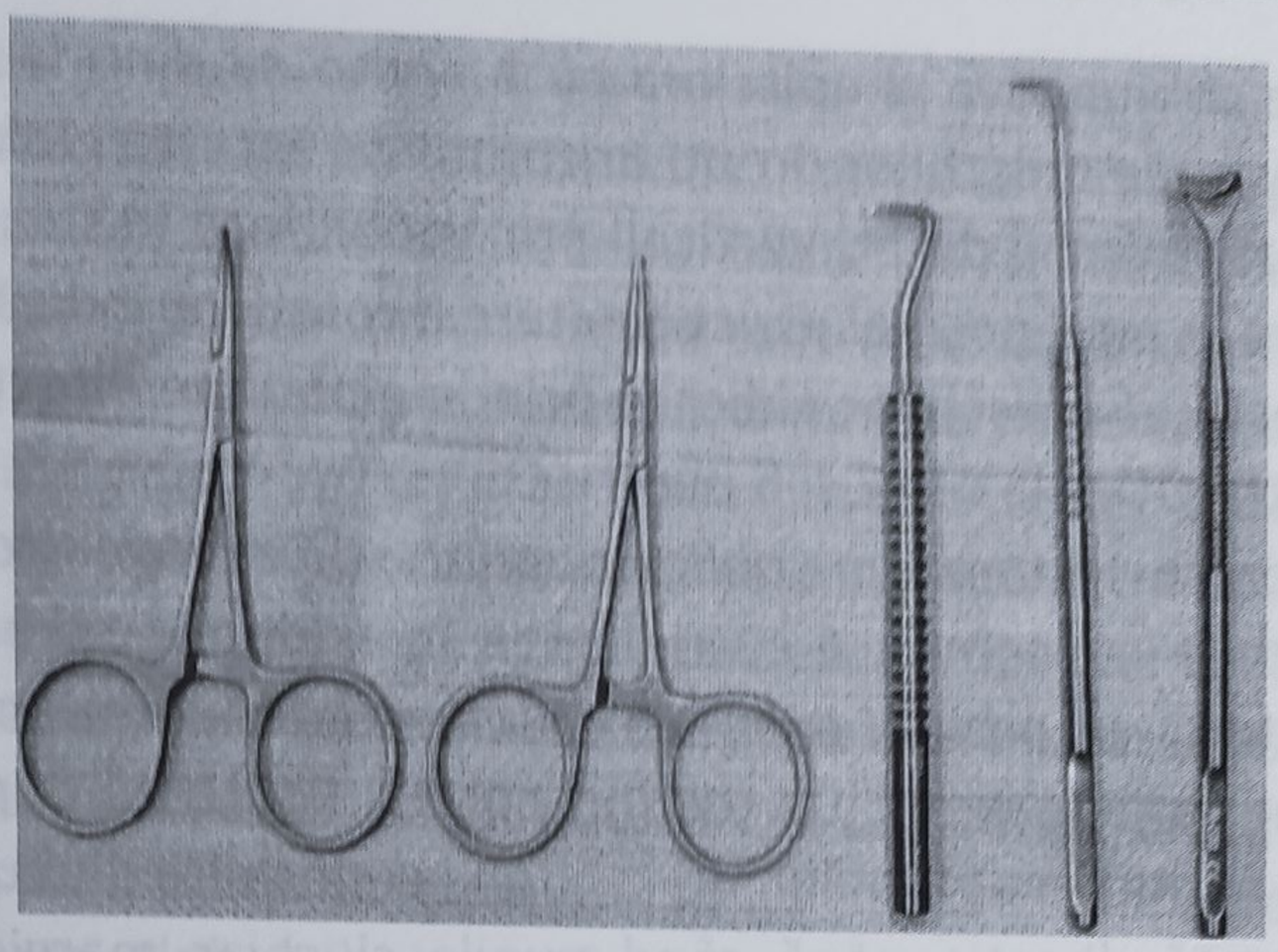

Fig. 1. Trusa de bază **Fig. 2.** Instrumente suplimentare

- **Firul de sutură c**el mai frevent utilizat utilizat pentru sutura mușchiului la scleră este Vicryl (Coated vicryl, polyglactin 910, Ethicon) 6/ 0 cu ac de 8 mm, spatulat, curbură ¼ sau ½ după preferință sau 5/ 0 pentru re-intervenții și Vicryl 6/ 0, 7/ 0 sau 8/ 0 pentru sutura conjunctivei. Acul fin spatulat permite trecerea prin țesuturi cu distrucție minimă și pasajul corect prin scleră.
  - Firul poate fi incolor sau violet, este fără potențial alergic, cu coeficient de frecare mic, după 5 zile din tensiunea în fir (rezistența la tracțiune) se menține la 50% și este absorbit complet în 42 de zile.
  - Se pot folosi fire din acid polyglycolic (Biosorb C, Dexon S), mai ales pentru suturi ajustabile.
  - Firul Mersilene (polyester) este folosit în situații când este nevoie de fir neresorbabil (tensiunea în fir se menține mai mult de 60 de zile): tehnici de transfer muscular, chirurgia m. oblic superior, tehnica Faden, sutura la periostul orbitei.

Teste pre-operatorii:

- *Inspecția conjunctivei* pentru a detecta leziuni sau cicatrici de la operații sau traumatisme oculare.
- *Identificarea inserţiei muşchilor* prin transparenţa conjunctivei prin observarea arterelor ciliare anterioare în timpul mobilizării globului cu 2 pense; *identificarea marginii laterale* a muşchiului prin palpare trans-conjunctivală cu un cârlig de strabism
- *Testul ducțiilor forțate* în anestezie topică sau generală.

- Se prinde conjunctiva și episclera cu 2 pense cu dinți la 1-2 mm de limb. Pentru testarea mușchilor drepți orizontali se rotește globul orizontal, apoi se testează mușchii drepți verticali prin mobilizare în sus și în jos. Rotațiile sunt libere în mod normal. Orice limitare a rotațiilor indică restricție.
- Pentru testarea mușchilor oblici se prinde globul pe direcții oblice (la ora 4 și 10 pentru OD și la ora 2 și 8 pentru OS).

→ Pentru testarea *m. oblic superior* se împinge globul posterior în orbită concomitent cu ridicarea în adducție spre unghiul supero-intern al orbitei ceea ce pune tendonul m. oblic superior în tensiune maximă; un tendon normal limitează deplasarea în sus și în adducție a globului, un tendon lax permite globului deplasarea în acestă direcție până când pupila și chiar marginea inferioară a irisului nu mai este vizibilă. Suplimentar, se rotește globul în jurul acestei poziții pentru a simți mai bine rotația globului peste tendonul m. oblic superior. Testarea se face comparativ cu ochiul congener.

→ Pentru testarea m. oblic inferior se prinde globul în aceeași manieră, se împinge spre posterior simultan cu coborârea și rotirea din adducție în abducție. În mod normal nu se percepe nici o tensiune; dacă mușchiul oblic inferior este tensionat dă senzația unui rezistențe la rotirea din adducție în abducție.

- *Testul "spring back"* se practică când bănuim existența unui mușchi alunecat.

✓ Se prinde globul cu 2 pense și se rotește în direcție opusă acțiunii mușchiului suspectat de alunecare. În mod normal, la eliberarea din pense, globul revine în poziția inițială; dacă mușchiul este alunecat, globul își menține poziția în care a fost mobilizat.

Chirurgia mușchilor drepți

Tehnici chirurgicale de slăbire a mușchilor drepți extraoculari

Recesia sau retropoziția constă în mutarea inserției mușchiului mai departe de limb, scurtând astfel distanța dintre inserția și originea mușchiului. În același timp, se modifică și raporturile mușchiului cu capsula tenon, septul inter-muscular și cu structura numită pulley (manșon de tesut conjunctiv și muscular care înconjură mușchiul în spatele ecuatorului globului și care joacă rol de inserție musculară funcțională).

- Recesia se poate efectua pe mm drepți și mm oblici. Efectul recesiei este mai mare pe măsură ce noua inserție este mai departe de limb. De exemplu 0, 5 mm de recesie bilaterală a mușchilor drepți interni corectează aproximativ 5 DP de esotropie. Dacă se depășește distanța de 5, 5 mm de limb, la fiecare 0, 5 mm de recesie se corectează 10 DP de esotropie. În general noua inserție este plasată anterior de ecuatorul globului ocular; dacă este plasată retro-ecuatorial mușchiul devine hipo-funcțional și fanta palpebrală devine mai largă.
- În strabismele concomitente chirurgia este bilaterală, simetrică.
- Efectul recesiei este mai puternic în câmpul de acţiune a unui muşchi (direcţia privirii în care muşchiul respectiv are rolul principal în mişcarea globului) și un efect mai mic la rotația globului în direcția opusă mușchiului recesat. Acesta este principiul aplicat în strabisme incomitente. În esotropia cu deviație mică în poziție primară și deviație mare în privirea la dreapta, recesia m drept intern la OS reduce incomitanța.
- Secționarea septurilor inter-musculare are influență asupra rezultatului recesiei. Secționarea lor excesivă poate mării efectul recesiei, dar crește și riscul secționării capsulei tenon posterioare și prolapsul grăsimii retro-orbitale: este de evitat, în special pentru m. drept intern din cauza riscului de alunecare (m. drept intern nu este conectat de mm. oblici, este cel mai susceptibil să alunece).

Timpi operatori

- **Incizia conjunctivei**: Tipul de incizie conjunctivală este decis în funcţie de tehnica chirurgicală aleasă, vârsta pacientului sau existența cicatricilor conjunctivale.
  - *Incizia în fundul de sac conjunctival (fornix)*

    → Este preferată pentru o primă intervenție de strabism. Se poate efectua în oricare din cele 4 cadrane conjunctivale, între inserțiile mușchilor drepți.

    → Pentru o mai bună expunere, se fixează și se stabilizează globul cu o pensă de fixare curbă Castroviejo așezată lângă limb. De exemplu pentru incizia în sectorul infero-nazal se fixează globul în elevație și abducție. Incizia începe la 8 mm de limb; se prinde conjunctiva cu o pensă cu dinti și se taie cu foarfeca Westcott pliul conjunctival ridicat, se prelungește incizia aproximativ paralel cu marginea pleoapelor sau ușor oblică, pe o lungime de 8-10 mm; se repetă manevra cu incizia fasciei tenon anterioare și posterioare și se

evidențiază astfel sclera alb-sidefie subjacentă. Dacă incizia este făcută în sectorul infero-nazal se evită secționarea plicii semilunare.

→ *Avantaje:* este simplu de efectuat pentru chirurgul antrenat în această tehnică, este estetică, permite sutura simplă la sfârșitul intervenției, este urmată de o cicatrice conjunctivală fină și de aceea este mai confortabilă imediat post-operator, permite ulterior re-intervenția în aceeași arie conjunctivală.

→ *Dezavantaje:* aria chirurgicală expusă este mică, este incomodă în recesii mari, în tehnica Faden, în re-operații sau când este nevoie și de recesie conjunctivală, deși se poate aborda și în aceste cazuri și re-converti în incizie limbică dacă cicatricile și aderențele conjunctivale împiedică accesul.

- *Incizia limbică*

→ Constă în crearea unei clapete de conjunctivă în formă de trapez cu baza mică la limb și baza mare în fornix. Se începe cu o incizie conjunctivală lângă limb de 4-6 mm, se decolează conjunctiva prin disecție cu foarfecă boantă și se continuă cu 2 incizii radiale de 8-10 mm efectuate lateral de marginea laterală a mușchiului. Se secționează septul inter-muscular la capetele inciziilor radiale.

→ *Avantaje:* asigură o bună expunere a ariei operatorii și la distanțe mari de limb, utilă în re-operații, permite recesii conjunctivale, utilizarea suturilor ajustabile.

→ *Dezavantaje:* necesită sutură laborioasă, mai puțin confortabilă imediat post-operator.

- *Incizia pentru chirurgia pe m. drept superior*

→ Este asemănătoare iniciziei limbice, cu baza mică la 2-3 mm superior de limb și incizii radiale de 6-8 mm pentru a asigura o mai bună expunere și pentru a evita riscul ancorării tendonului m oblic superior în același cârlig și ulterior, includerea lui în sutură sau secționarea tendonului.

→ *Incizia Fornix-Swan* – Este o altă variantă, utilă pentru recesii mari a *mm drepți verticali*: se începe incizia medial de inserția m. drept superior sau inferior, se ancorează mușchiul pe un cârlig mare și se face incizia conjunctivei și a capsulei tenon deasupra inserției mușchiului, ghidată de cârligul pe care este ancorat mușchiul.

- ***Ancorarea mușchiului după incizia în fundul de sac conjunctival:*** Se introduce un cârlig mic prin această incizie, razant la scleră, posterior de inserția mușchiului și se rotește apoi paralel cu inserția. Dacă pasajul cîrligului pe scleră nu este ușor înseamnă că nu este plasat în planul corect, sub mușchi; se extrage și se repetă manevra. Primul cîrlig este înlocuit apoi de un cîrlig mai

larg, de 11 mm, cu capătul bombat. Dacă mușchiul este ancorat corect, pe toată lățimea, tracționând cârligul spre limb, vîrful bombat al cârligului, vizibil sub conjunctivă avansează spre limb.

- ***Izolarea mușchiului după incizia în fundul de sac conjunctival***
  - Se introduce un cârlig mic sub capsula tenon anterioară, deasupra capsulei musculare și se mișcă înainte și înapoi pentru a decola cele 2 planuri, apoi se trage conjunctiva și capsula tenon anterioară spre capătul cârligului mare plasat sub mușchi. Ajutorul secționează capsula tenon tracționată de la capătul cârligului. Se evită secționarea capsulei musculare, mușchiul rămâne în propria capsulă.
  - Pentru a verifica dacă întrega lățime a mușchiului este ancorată pe cârlig se introduce un cârlig mic pe scleră la extremitatea inserției musculare dinspre vârful cârligului mare și se rotește în jurul inserției până ajunge anterior de acesta. Dacă cârligul mic nu ajunge anterior de inserție înseamnă că se blochează în fibrele musculare care nu au fost ancorate pe cârligul mare; se introduce un alt cârlig mare pe sub mușchi și se repetă manevra de izolare a mușchiului.
  - Se secționează membranele inter-musculare la 2-3 mm lateral de marginea mușchiului precum și capsula tenon anterioară deasupra mușchiului, fără a leza capsula musculară sau vasele de pe suprafața mușchiului. Se introduce al 2-lea cârlig mare pe sub mușchi pentru o expunere mai bună.
- ***Ancorarea mușchiului după incizia limbică***: Se ancorează mușchiul cu un cârlig mare și apoi se secționează septul inter-muscular la vârful cârligului, la capătul celeilalte incizii radiale.
- ***Izolarea mușchiului după incizia limbică***: Ajutorul ridică colțurile clapetei conjunctivale și se disecă adeziunile între suprafața mușchiului și tenonul anterior; se ridică cu un depărtător planurile deasupra mușchiului și se disecă membranele intermusculare lateral de mușchi evidențiind sclera. Disecția acestora se face pe o lungime mai mică pentru recesii și mai mare pentru rezecții. Se evită secționarea capsulei musculare, mușchiul rămâne în propria-i capsulă. Pentru o mai bună izolare se introduce un al doilea cârlig pe sub mușchi.
- ***Ancorarea firului de sutură*** (Fig. 3) *: Se folosește de preferință un fir dublu armat. Pasajul firului începe pe mijlocul suprafeței anterioare a mușchiului, la 1-2 mm posterior de inserție și se trece transversal, prin jumătatea grosimii, de o parte și de alta. Marginea mușchiului poate fi ridicată cu un cârlig mic pentru a vizualiza și facilita pasajul corect. Apoi se trece firul la aprox 1-3 mm din marginea laterală, prin toată grosimea musculară, se face un nod de securizare pe marginea laterală a mușchiului. Se repetă procedura de o parte

și de alta a marginii laterale, de două ori. Se evită înțeparea arterelor ciliare anterioare.

- ***Detașarea mușchiului de scleră:*** Ajutorul sau chirurgul ține vertical cârligul și capetele firului de sutură cu o mână (pentru a evita tăierea firelor). Se începe secţionarea muşchiului cu foarfeca Westcott, prin tăieturi mici, razant la scleră. Se plasează una din pensele de fixare la extremitatea inserției musculare și după secționarea completă se plasează a doua pensă la capătul inserției. Se face hemostaza.
- ***Sutura mușchiului pe scleră la noua inserție*** (Fig. 4)
  - Măsurarea anvergurii operației se poate face cu compasul sau rigla curbă de la inserția naturală sau, cel mai corect, cu rigla curbă, în special pentru recesii mai mari de 9 mm. Pentru recesia m. drept intern se măsoară distanța de la limb, cu rigla curbă pentru că astfel se ține cont de mărimea axului antero-posterior al globului și de faptul că inserția naturală a m. drept intern este variabilă.
  - Globul este stabilizat prin cele 2 pense fixate pe inserția naturală și se trece acul prin scleră la locul marcat.
  - Pasajul minim este de 2 mm lungime și 0,2 mm profunzime, acul să treacă prin scleră fără să o perforeze (Fig. 5) acele trebuie să fie echidistante față de limb, la distanță de 10 mm unul de celălalt, sau acele se pot intersecta în pasajul prin scleră ca „săbiile încrucișate” (Fig. 6). Se taie una din suturi și se înnoadă firele cu 3 noduri tracționând de fire cât mai aproape de nod.

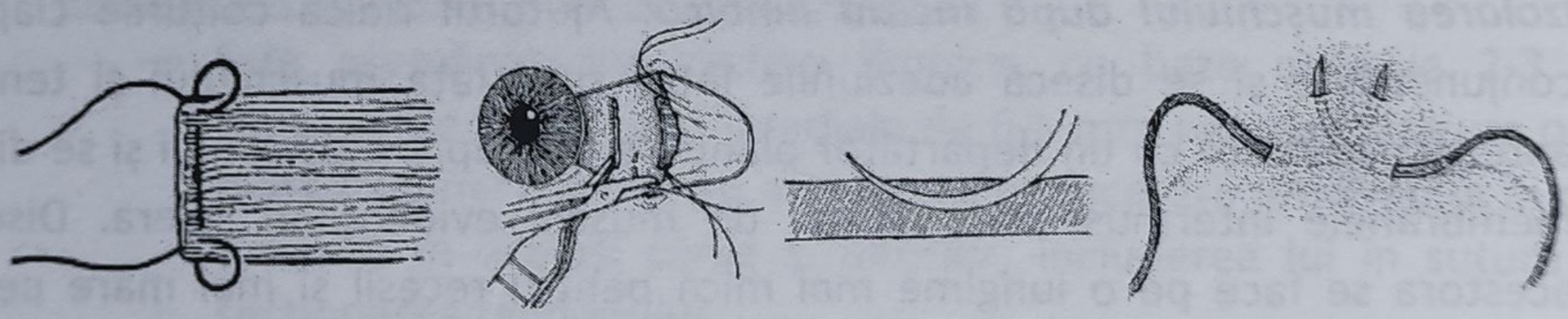

Fig. 3 Ancorarea suturii **Fig. 4** Sutura pe scleră **Fig. 5** Pasajul prin scleră **Fig 6.** Variantă de pasaj prin scleră

- ***Sutura conjunctivei***
  - În cazul *inciziei în fundul de sac conjunctival* se poate face cu fire izolate 7/ 0 sau 8/ 0, de preferat cu noduri îngropate sau surjet pentru incizia în sectorul conjunctival superior.
  - În cazul *inciziei limbice*, se face identificând corect colțurile clapetei și sutura acestora cu fire izolate la conjunctiva de lângă limb; apoi se adaugă 1-2 fire izolate pe fiecare din inciziile radiale.

- **Recesia m. drept intern (MDI):** Recesia minimă este de 2, 5 mm (8, 5 mm de la limb). Sub această valoare, efectul de rezecție produs de ancorarea suturii pe mușchi și secționarea inserției anulează efectul recesiei. Recesia maximă este de 5, 5 mm (11, 5 mm de la limb); în situații deosebite, la adulți, se poate extinde până la 7 - 8 mm de inserție (12, 5-13 mm de limb) sau chiar 14 mm de limb în operații pentru nistagmus.
- **Recesia m. drept extern (MDE):** Recesia minimă este de 4 mm, valoarea maximă se poate extinde, la nevoie, până la 11-12 mm, până la inserția m. oblic inferior. La ancorarea m. drept extern este important să nu fie ancorat concomitent și m. oblic inferior; pasajul cârligului imediat în spatele inserței MDE evită acestă complicație.
- **Recesia m. drept superior (MDSup):** Recesia minimă este de 2, 5 mm, cea maximă de 9-10 mm (în DVD). Este importantă secționarea aderenței dintre m. drept superior și tendonul m. oblic superior (frenulum) pentru a nu tracționa posterior tendonul ca urmare a recesiei m. drept superior. Recesiile largi pot cauza retracția pleoapei superioare.
- **Recesia m. drept inferior (MDInf):** Între m. drept inferior, m. oblic inferior, ligamentul Lockwood, tarsul pleoapei inferioare și periostul orbital inferior există o strînsă aderență. Este necesară disecția membranelor inter-musculare 10-12 mm posterior și a aderențelor cu ligamentului Lockwood pentru a evita ptoza pleoapei inferioare sau alunecarea m. drept inferior. Recesia minimă este de 2, 5 mm, recesia maximă poate fi 5-6 mm (sau mai mare în oftalmopatia tiroidiană).
- **Recesia hang-back** (Fig. 7):
  - Firul de sutură este ancorat prin mușchi și trecut prin scleră la nivelul inserției naturale, iar mușchiul rămâne atârnat de firul de sutură în poziția recesată dorită.
  - *Avantaje*: este indicată pentru mușchii extrem de contractați (fibroză congenitală, oftalmopatie tiroidiană), recesia peste zone de scleră cu ectazie sau benzi de silicon, recesia în zone mai puțin accesibile, este folosită în tehnica de suturi ajustabile
  - *Dezavantaje:* este mai puțin predictibilă, recesiile mici de 3-6 mm există tendință de supra-corecție, recesiile mari, peste 6 mm, există tendință de sub-corecție.

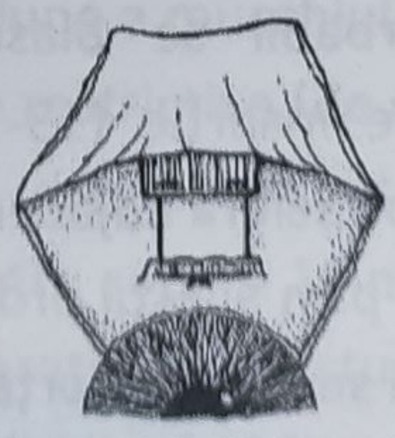

Fig. 7: Recesia în hang-back

- **Transpoziția verticală a mușchilor drepți orizontali:**
  - Mutarea inserției mușchilor drepți orizontali slăbește acțiunea acestor mușchi când globul se mișcă în direcția deplasării. Transpoziția MM DI în jos pe o distanță cât 1/2 din lățimea tendonului sau cât toată lățimea, slăbește acțiunea lor la privirea în jos. Acestă tehnică este folosită în sindroame alfabetice în A sau V, fără disfuncția MM oblici. Se poate face concomitent cu recesia sau rezecția, concentric cu limbul.
  - Regula este că MM DI se transpun vertical spre capătul închis al literei (de ex în jos în sidromul V) și MM DE se transpun vertical spre capătul deshis al literei. În transpoziția cu ½ din lățimea tendonului (fie că sunt recesii, fie rezecții), sindromul alfabetic se reduce cu aproximativ 15 DP. Se preferă chirurgia bilaterală, simetrică sau asimetrică.
  - În deviații mici se poate doar înclina inserția; un capăt al inserției se ancorează tot la nivelul inserției naturale, celălalt capăt este recesat cu 5 mm (de ex în sidromul V se recesează capătul inferior al MDI).
  - Este preferabilă în locul transpoziței cu ½ sau toată lățimea tendonului atunci când operația se efectuează pe 2 mușchi la un singur ochi, pentru a nu se induce torsiune.
- **Tenotomia completă:** Secționarea completă a inserției, fără ancorarea unui fir de sutură este foarte rar folosită, pentru că este impredictibilă. Este uneori folosită în situații extreme: re-intervenții în fibroza oculară congenitală, dezinserția MDE în paralizia de N III (în acest caz efectul e mai bun dacă se adaugă și rezecția musculară la tenotomie, altfel mușchiul se re-atașează pe scleră și devine activ).
- **Recesie în Y (Y split) a MDE:** Este o tehnică utilizată în sindromul Duane care prezintă up- sau down-shoot cauzat de co-contracția MDI și MDE. MDE se împarte in 2 jumătăți care se inseră pe scleră recesate și la o distanță de cel puțin 10 mm una de alta.
- **Fir de fixare posterioară (operaţia Faden):**
  - Firul de sutură ne-resorbabil se plasează pe marginile laterale ale mușchiului, la distanţă de inserţie (13-15 mm pentru MDI, 17-19 mm pentru MDE şi MDsup) şi pe sclera adjacentă.
  - S-a considerat în trecut că prin acestă procedură se mută posterior inserţia funcţională a mușchiului şi se reduce forţa mușchiului doar în câmpul lui de acţiune, fără efect asupra poziţiei primare.

- Studiile au demonstrat că acestă procedură deplasează poziția pulley-ului în timpul contracției, rezultatul fiind o restricție mecanică cu limitarea ducției.
- *Indicații:*
  - în anumite forme de strabisme incomitente: pareză de N VI parțial recuperată cu diplopie în abducție (faden pe MDI contralateral), diplopie la privire în direcție opusă după chirugie pentru exotropie (faden pe MDI contralateral), fractura de orbită cu diplopie la privirea în jos (faden pe MDInf contralateral).
  - în esotropia acomodativă non-refractivă, cu raport AC/ C mare a fost utilizată mulți ani. Studiile mai recente arată că recesia mușchilor drepți interni este mai eficientă.
- Nu este eficientă pe MDE, în DVD, este dificil de efectuat pe MDSup.

Tehnici chirurgicale de întărire a mușchilor a mușchilor drepți extraoculari

Rezecţia (scurtarea) constă în rezecția unei bucăți din lungimea mușchiului și avansarea capătului restant spre inserția originală. Rezecția modifică raportul mușchiului cu globul ocular prin schimbarea curbei lungime/ tensiune.

- Se efectuează în asociere cu recesia mușchiului antagonist ipsilateral când este de dorit chirurgia pe un singur ochi, sau după recesii maxime ale mușchiului antagonist ipsilateral dacă există deviație reziduală (de ex în esotropie reziduală dupa recesii maxime ale MM DI se efectuează rezecția MM DE).
- Rezecția produce disconfort post-operator mai mare ca recesia, bombarea conjunctivei la nivelul inserției (capătul muscular reatașate mai gros ca tendonul) în special în rezecții ale MM DI; rezecțiile mari sunt de evitat pentru că produce îngustarea fantei palpebrale și limitarea mișcării globului pe direcția de acțiune a mușchiului rezecat.
- Este de evitat în strabisme restrictive (de ex în oftalmopatia tiroidiană).
- Rezecția minimă pe mm drepți orizontali este de 4 mm, iar valoarea maximă este de 8 mm pentru copii și 10 mm sau mai mult pentru adulți.
- În deviații mari, când operația se efectuează doar la un ochi (de ex ochi ambliop), se poate depăși limita de 14 mm.

Timpi operatori

- ***Incizia, ancorarea și izolarea mușchiului:*** Se efectuează ca în recesii. Se ridică cu un depărtător planurile deasupra mușchiului și se efectuează disecția membranelor inter-musculare care trebuie să fie mai extinsă decât în recesii. Trebuie evitată secționarea capsulei tenon posterioare pentru a evita migrarea anterioară a grăsimii retro-orbitale. Pentru o mai bună izolare se introduce un al doilea cârlig pe sub mușchi.
- ***Ancorarea firului de sutură*** (Fig. 8): Se măsoară cu compasul sau caliperul nivelul la care va fi făcută rezecția. Pasajul firului începe la acest nivel, se face un nod de sucurizare pe mijlocul suprafeței anterioare a mușchiului și apoi se trece transversal, prin jumătatea grosimii, de o parte și de alta. Marginea mușchiului poate fi ridicată cu un cârlig mic pentru a vizualiza și facilita pasajul corect. Apoi se trece firul la aprox 1-3 mm din marginea laterală, prin toată grosimea musculară, se face un nod de securizare pe marginea laterală a mușchiului. Se repetă procedura de o parte și de alta a marginii laterale, de două ori. Se evită înțeparea arterelor ciliare anterioare. Unii strabologi preferă în rezecții mari ancorarea unui al doilea fir de sutură, 1mm posterior de primul.
- ***Rezecția mușchiului:*** Se prinde mușchiul pe lățime în pensa de scurtare sau în portac, se efectuează rezecția musculară cu foarfeca Westcott, razant la pensă sau portac. Ajutorul ține firele de sutură în poziție verticală. Se rezecă apoi capătul muscular restant la nivelul inserției originale. Se plasează una din pensele de fixare la extremitatea inserției musculare și după secționarea completă se plasează a doua pensă la capătul inserției. Se re-inseră mușchiul pe scleră la nivelul inserției naturale.
- ***Sutura mușchiului pe scleră*** (Fig. 9): Cele 2 suturi sunt trecute pe sub inserția naturală și ajung anterior de aceasta. Ajutorul ține pensele de fixare și mobilizează globul spre mușchi pentru a reduce tensiunea în firele de sutură și mușchiul este tracționat spre inserția naturală. Pentru a preveni retractarea posterioară a mușchiului, se trece din nou firul în mijlocul mușchiului. Se taie una din suturi și se înnoadă firele cu 3 noduri tracționând firele cât mai aproape de nod.

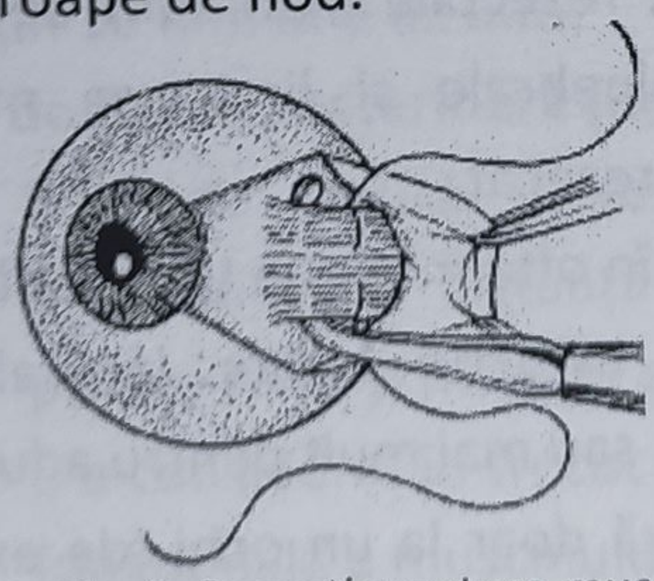

Fig. 8. Rezecție: sutura mușchiului pe scleră

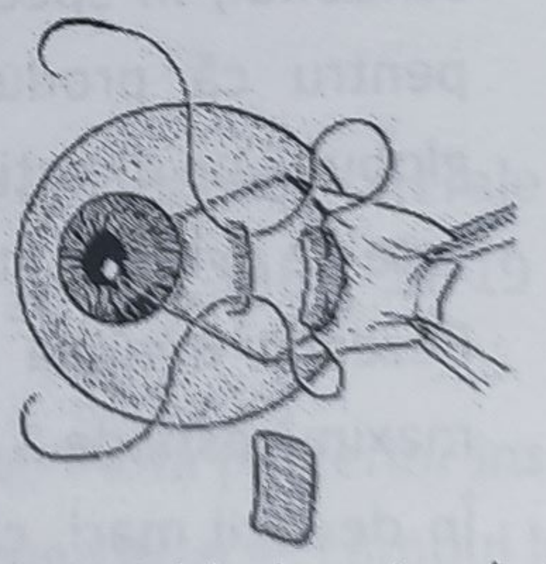

Fig. 9. Rezecție: pasajul firelor prin scleră

Avansarea mușchiului: Pentru mușchii care au fost recesaţi în prealabil se poate asocia rezecția cu avansarea musculară pentru a crește efectul de întărire a mușchiului; avansarea chiar are efect mai puternic decât rezecția. Se face prin sutura la scleră undeva între poziția recesată și inserția naturală în funcție de cât se dorește întărirea mușchiului. Se iau în calcul împreună valorea rezecției și a avansării.

Tuck (plicaturare) (Fig. 10) se face pe un mușchi drept sau pe tendonul MOS, când vrem să evităm rezecția.

- *Avantajul* este că protejează vascularizația mușchiului în condițiile în care sunt operați restul de trei mușchi drepți sau există patologie vasculară deosebită și unul sau doi mușchi drepți operați.
- Se prinde mușchiul pe un cârlig, se tracționează în sus. Se măsoară ½ din lungimea dorită a plicaturii pe una din laturi (efectul se dublează cu a doua latură). Se ancorează un fir la nivelul dorit, pe ambele părţi ale buclei. Se evită lezarea arterelor cilare anterioare. Capătul buclei se poate sutura de pe suprafața anterioară a mușchiului. Unii recomandă trecerea firelor prin scleră lângă marginea laterală a mușchiului.
- *Dezavantajul* este estetic; se produce o bombarea a conjunctivei la nivelul plicaturării.

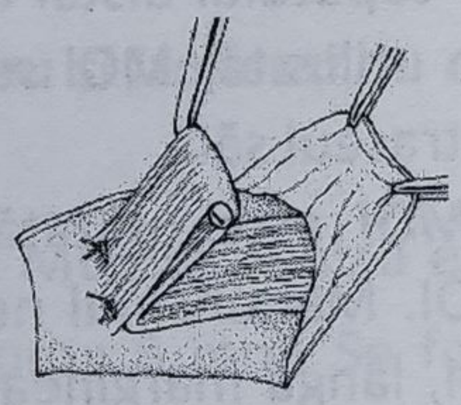

Fig. 10. Tuck sau plicaturare a unui m. drept sau a tendonului MOS

Chirurgia mușchilor oblici

Tehnici chirurgicale de slăbire a m. oblic inferior (MOI)

- ***Incizia pentru chirurgia pe m. oblic inferior:*** Se atașează o pensă de fixare lângă limb, infero-temporal pentru a expune sectorul infero-temporal. Incizia se face la 8 mm de limb, între MDInf și MDE pe o lungime de 6-8 mm. Se ancorează MDInf și MDE pe câte un cârlig, ajutorul susține cele 2 cârlige. Se ridică marginea posterioară a conjunctivei cu un cârlig și apoi cu un depărtător. Se introduce un cârlig mic sub MOI, **se ancorează MOI**, se trage anterior, se introduce un al doilea cârlig mic sub MOI și se extrag primele 2

cârlige. Ambele cârlige de sub MOI, se rotesc inferior pentru a vizualiza marginea posterioară a MOI și se verifică astfel dacă MOI este ancorat în totalitate. Pentru ***izolarea mușchiului,*** se secționează capsula tenon între cele 2 cârlige, se introduce un cârlig mare sub MOI. Se ridică cu depărtătorul planurile deasupra mușchiului și se secționează septul inter-muscular de o parte și de alta a MOI evitînd lezarea venei vorticoase.

- ***Recesia MOI:*** Inserția MOI se mută posterior, de-a lungul direcției naturale a MOI. Se ancorează un fir dublu armat lângă inserție la fel cum se procedează în recesii, se secționează MOI razant la scleră. Se face hemostaza. Se prinde MDInf pe un cârlig pentru susținerea globului. Se re-atașează MOI pe scleră 2 mm lateral și 4 mm posterior de marginea laterală a inserției MDInf.
- ***Miectomia MOI*** (Fig. 11): Este o procedură eficientă de slăbire a MOI hiperfuncțional. După ancorarea și izolarea MOI pe 2 cârlige, se prinde MOI într-o pensă Mosquito lângă MDInf, fără includerea mănunchiului neuro-vascular al MOI. Hemostază de o parte și de alta a pensei. Se secționează MOI razant la pensă, din nou hemostaza pe capătul restant, lângă pensă, apoi se excizează capătul distal al mușchiului la nivelul inserției. Se extrage pensa Mosquito și se trațională globul în sus și în adducție pentru a permite retracția posterioară a MOI restant.
- ***Dezinserția MOI*** fără sutura capătului distal al mușchiului. Este impredictibilă și din acest motiv mai puțin utilizată; MOI se poate re-atașa pe scleră într-o poziție recesată, aleator, pe traseul său.
- ***Denervarea și extirparea MOI*** este utlizată în re-intervenții, în cazuri de hiperfuncție recurentă a MOI. Mănunchiul neuro-vascular al MOI este situat pe partea posterioară a MOI, lângă marginea laterală a MDInf. Se plasează o pensă Mosquito pe mănunchiul neuro-vascular și se face hemostază anterior de pensă și apoi se secționează MOI razant la pensă. Se excizează capătul distal al mușchiului la nivelul inserției.
- ***Transpoziția anterioară a MOI:*** Se ancorează un fir 6/ 0 pe MOI, lângă inserție, fie în maniera bunch-up, unind fibrele anterioare cu cele posterioare într-un mănunchi, fie se ancorează doar în ½ anterioară a inserției MOI. Se secționează mușchiul razant la scleră. Hemostază. Se re-inseră pe scleră la nivelul inserției MDInf printr-o singură inserție prin scleră. Se evită întinderea inserției MOI lateral sau anterior de inserția MDInf. K. W. Wright recomandă gradarea recesiei cu anteriorizare în funcție de mărimea hiperfuncției MOI prin inserarea pe scleră la inserția MDInf (hiperfuncției MOI de +4), 1-2 mm posterior de inserția MDInf (+3), 3 mm posterior (+2) și 4 mm posterior și 2 mm lateral de inserția MDInf (+1). Alți strabologi consideră că gradarea recesiei nu este necesară în cele mai multe din cazuri, mai ales dacă recesia este combinată cu transpoziția anterioară.

- ***Transpoziţia anterioară şi nazală a MOI:*** Se utilizează în cazuri particulare de DVD, pareză de m. oblic superior cu tenson absent sau formă recurentă, exciclotorsiune. Fibrele posterioare sunt suturate 2 mm nazal și 2 mm posterior de marginea nazală a inserţiei MDInf, iar fibrele posterioare sunt suturate 3 mm nazal de cele anterioare.

Tehnici chirurgicale de întărire a m. oblic inferior (MOI)

- ***Rezecția cu sau fără avansarea MOI*** este utilă în tratamentul inciclotorsiei restante în combinație cu tenotomia m. oblic superior în cazuri de translocația maculară post-chirurgicală. Se rezecă 5-10 mm din capătul distal al MOI; se re-inseră pe scleră la nivelul inserţiei MDInf.

Tehnici chirurgicale de slăbire a m. oblic superior (MOS)

- **Tenotomie, tenectomie, recesie.** Sunt utilizate în hiperfuncția SOP cu sindrom alfabetic în A, inciclotorsiune, sindromul Brown.
- ***Incizia conjunctivei, ancorarea și izolarea m. oblic superior*** începe la 8 mm de limb. Se poate efectua:
  - Incizie lateral de inserția MDSup pentru expunerea inserției tendonului și se prelungește lateral aprox 6 mm. Se folosește în tuck și în tenotomia posterioară a tendonului MOS. Se ancorează MDSup pe un cârlig dispre marginea laterală a MDSup, cu al 2-lea cârlig se ridică marginea posterioară a inciziei și se expune inserția tendonului MOS. Se introduce un cîrlig mic în spatele inserției tendonului și se tracționează, apoi se trece al doilea cârlig pe sub tendon.
  - Incizie medial de inserția MDSup și se prelungește medial pentru operația de tenotomie sau tenectomie. Se ancorează MDSup ți MDI pe câte un cârlig, cu al 3-lea cârlig se ridică marginea posterioară a inciziei și se observă tendonul MOS care se încarcă pe cîrlig mic. Se disecă țesutul posterior de capătul cârligului, se trece al doilea cârlig pe sub tendon.
- ***Tenotomia*** (Fig. 12): secționarea tranversală completă a tendonului cu foarfeca Westcott; tenotomia efectuată mai aproape de trohlee este mai eficientă.

- ***Tenectomia*** presupune excizia unei porțiuni din tendon. Pentru recuperarea ulterioară a tendonului MOS, unii strabologi recomandă ancorarea unui fir ne-resorbabil pe capetele tendonului MOS înainte de tenotomie. În sindromul Brown se folosește uneori o **bandă de silicon** (utilizată în chirurgia retiniană) care se inseră între capetele tendonului, după tenotomie.
- ***Recesia m. oblic superior:*** Tendonul este detașat de inserția naturală și este recesat în hang- back 4-5 mm cu fir ne-resorbabil. Este o tehnică mai puțin utilizată.
- ***Tenotomia posterioară a tendonului MOS*** este utilizată în tratamentul sindromului în A, pentru reducerea depresiei și abducției. Tendonul MOS este abordat prin incizie dinspre capătul lateral al inserției MDSup; se izolează tendonul pe un cârlig, se secționează 7/ 8 din inserție, se excizează un mic triunghi din tendon cu baza posterior.

Tehnici chirurgicale de întărire a m. oblic superior (MOS)

- ***Tuck (plicaturarea)*** (Fig. 10) tendonului MOS se folosește în pareze ale MOS în care testul ducțiilor forțate și explorarea chirugicală demostrează existența unui tendon lax. Se suspendă tendonul pe un cârlig sau se prinde cu pensa de tuck sau cu o pensă de scurtare și se tracționează în sus. Se măsoară ½ din lungimea dorită a plicaturii pe una din laturi (efectul se dublează cu a doua latură). Se ancorează un fir la nivelul dorit, pe ambele părți ale buclei. Se înnoadă firele temporar, se face testul ducțiilor forțate comparativ cu ochiul congener; dacă tuck- ul este prea strâns, se mută firul și se repetă testul ducțiilor forțate până la simetrizarea acestora. Extremitatea plicaturii se suturează la sclera subjacentă.
- ***Harada-Ito modificată Fells*** (Fig. 13) este folosită pentru corecția exciclotropiei, de obicei se efectuează bilateral (de ex în pareza bilaterală a MOS). Fibrele anterioare ale MOS sunt resposabile de inciclotorsie. Ele se avansează pentru a crește acest efect asupra globului. Fibrele posterioare nu sunt avansate pemtru a preveni sindromul Brown iatrogen. Se izolează tendonul MOS dinspre temporal, se divide longitudinal 8-10 mm, și se izolează 25% din lățimea tendonului. Se ancorează un fir 6/ 0 resorbabil pe fibrele anterioare, se secționează fibrele anterioare razant la scleră. Se suturează la scleră 8 mm posterior și 2 mm superior de marginea superioară a inserției MDE.

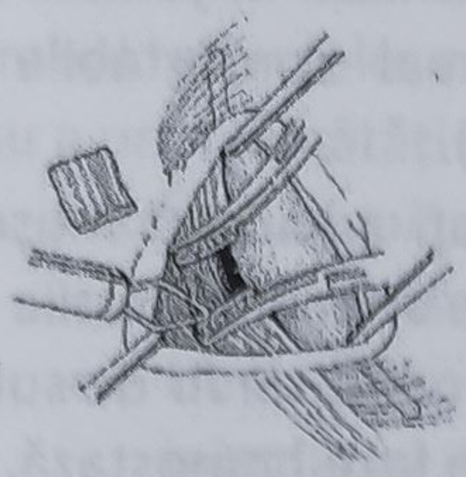

Fig. 11 Miectomia MOI

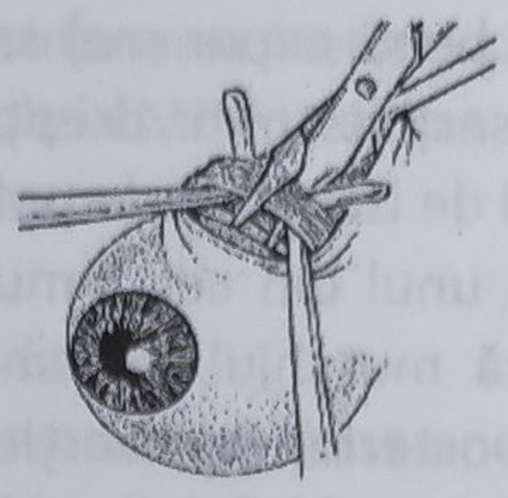

Fig. 12 Tenotomia MOS

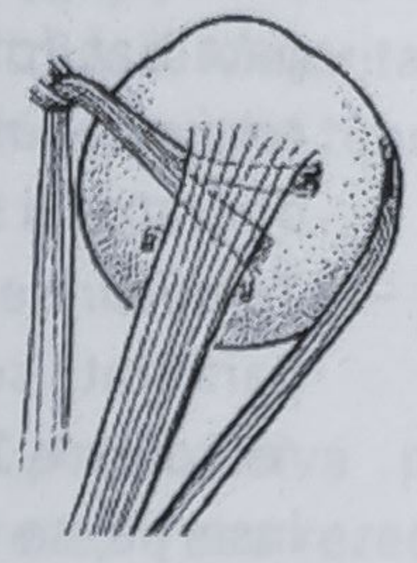

Fig. 13 Harada-Ito modificată Fell

Transpoziții musculare

- Tehnica constă în mutarea inserției a doi mușchi drepți din poziția lor anatomică pentru a prelua din funcția unui mușchi hipo-funcțional sau paralizat.
- Un transfer efectuat cu succes schimbă poziția globului în poziție primară și are un efect limitat de îmbunătățire a mișcării globului în direcția mușchiului paralizat. Astfel se lărgește zona de câmp vizual binocular fără diplopie. Inervația mușchilor transpuși nu se modifică, ei nu se contractă activ la tentativa de mișcare a globului în direcția m. paralizat. Efectul de îmbunătățire a mișcării globului este produs prin elesticitatea sau contracția tonică a mușchilor tranferați, nu prin contracția lor activă; la acesta se mai aduagă relaxarea m. antagonist la privirea spre m. paralizat, conform legii Sherrington. Transferul trebuie efectuat simetrric pentru a evita inducerea de deviații verticale.
- *Indicații*: deficit de abducție (paralizia N VI, sindromul Duane), deficit de elevație sau depresie, deficit de adducție (paralizia N III).
- *Contraindicații:*
  - Dacă testul ducțiilor forțate indică contractura mușchiului antagonist, în prima etapă trebuie slăbită acțiunea acestuia prin injectarea de toxină botulinică, cu o săptămînă înainte, sau recesia mușchiului antagonist urmată apoi de transpoziție la cel puțin 3 luni interval.
- La pacienții cu status vascular normal se poate efectua recesia m. antagonist și o tehnică de transpoziție a unei jumătăți din lățimea tendonului pentru mușchii transpuși.

➢ ***Transpoziția întregului tendon*** (fig. 14) este mai eficientă, dar sunt astfel sacrificate toate arterele ciliare anterioare ale celor doi mușchi drepți. Este indicată în paralizii sau pareze severe.

→ ***Incizia conjunctivei*** se poate face *peri-limbic pe 180°,* centrată pe mușchiul paralizat (oferă o mai bună expunere) sau prin 2 incizii *în fundul de sac conjunctival,* între inserțiile mm drepți (sunt mai confortabile post-operator și scade riscul de ischemie de pol anterior).

→ ***Tehnică:*** se începe cu unul din cei 2 mușchi drepți adjacenți mușchiului paralizat; se ancorează mușchiul pe un cîrlig, se disecă septurile inter-musculare 10-12 mm posterior de inserție, se ancorează un fir de sutură la inserție, se secționează mușchiul razant la scleră, se face hemostază. Se re-inseră pe scleră lângă m. paralizat, concentric cu limbul. De exemplu, în paralizia de N VI, marginea temporală a MDSup va fi plasată lângă marginea superioară a MDE, marginea nazală a MDSup va fi plasată lângă marginea temporală a inserției naturale a MDSup.

➢ ***Transpoziția întregului tendon cu fir de fixare posterioră Foster*** (fig. 15).

→ Pentru a crește efectul transpoziției, după ce s-a efectuat transpoziția se ancorează un fir ne-resorbabil de marginea mușchiului transpus adjacent mușchiului paralizat și apoi prin scleră, la 12-14 mm posterior de limb. Se re-direcționează astfel vectorul forței musculare paralel cu mușchiul paralizat.

➢ ***Transpoziția întregului tendon cu fir de fixare pe mușchiul paralizat***

→ Firul este plasat 8 mm posterior de inserție și nu este trecut prin scleră.

➢ ***Transpoziția unei jumătăți din lățimea tendonului*** (fig. 16). Se preferă la pacienți vârstnici, cu patologie vasculară sau pacienți care au 2 mușchi drepți operați anterior.

→ Hummelsheim a descris o procedură pentru paralizia MDE de suturare a jumătății temporale a MDSup și MDInf direct la MDE; s-a renunțat la acest tip de procedură; acum cele 2 jumătăți de tendon se suturează la scleră lîngă inserția m. paralizat, concentric cu limbul.

→ Se poate augmenta efectul acestei transpoziții prin rezecția de 5 mm a segmentelor transpuse (se folosește mai ales în transpoziția MSUp și MDInf la inserția MDI).

➢ ***Tehnica de transpoziție Knapp*** (fig. 17), a fost descrisă pentru deficiența monoculară de ridicători; constă într-un transfer al întregului tendon al MDSup și MDInf adjacent și paralel cu marginile MDSup. Acum se folosește mai frecvent inserția mm transpozați paralel cu limbul, de-a lungul spiralei Tillaux.

➢ ***Tehnica Jensen*** (fig. 18) a fost descrisă pentru paraliza MDE, efectuată simultan cu recesia MDI. Se despart fibrele musculare pe jumătate pe lungime a MDE, MDSup și Mdinf, fără a se detașa inserția acestora de pe scleră; se suturează jumătățile adjacente unele de altele cu fir ne-resorbbail 5/ 0, la 12 mm posterior de linb. Teoretic, această procedură scade riscul de inshemie de

pol anterior. Despărțirea fibrelor trebuie facută însă cu grijă, fără a leza arterele ciliare anterioare și sutura nu trebuie să fie prea strânsă. Majoritatea strabologilor folosesc, în paralizia MDE, tehnica transpoziției întregului tendon sau a unei jumătăți din lățimea tendonului.

→ *Posibile complicații*:

- Ischemia de pol anterior
- Deviații secundare verticale post-operator; se pot rezolva prin injectarea de toxină botulinică sau re-intervenție (recesia sau rezecția segmentelor musculare transpuse).

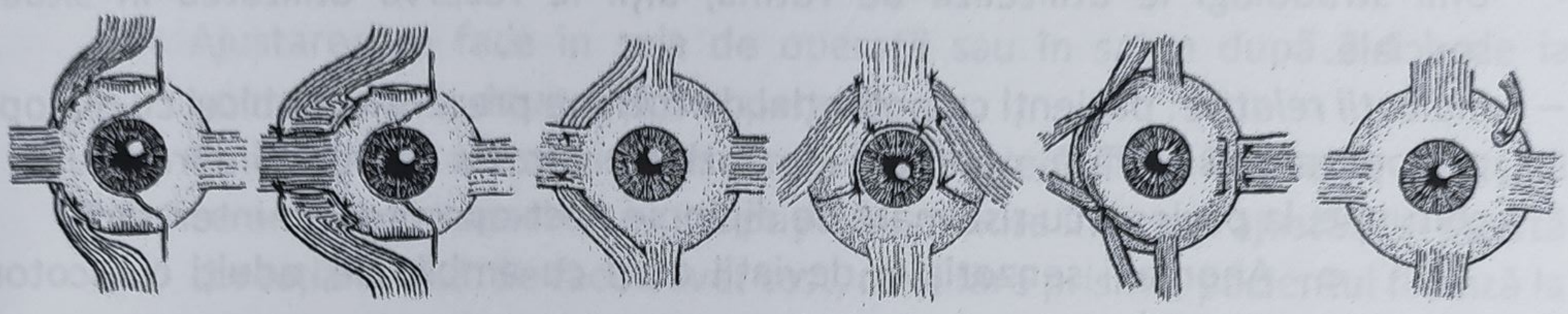

Fig. 14 Fig. 15 Fig. 16 Fig. 17 Fig. 18 Fig. 19

Fig. 14 Transpoziția întregului tendon
Fig. 15 Transpoziția întregului tendon cu fir de fixare posterioră Foster
Fig. 16 Transpoziția unei jumătăți din lățimea tendonului
Fig. 17 Tehnica de transpoziție Knapp
Fig. 18 Tehnica Jensen
Fig. 19 Transpoziția tendonului MOS

- ***Transpoziția tendonului mușchiului oblic superior (MOS)*** (Fig. 19)

→ Indicații: paralizie sau pareză severă de N III, mai ales asociat cu alte proceduri de reducere a deviației.

→ Incizia se face în cadranul supero-nazal, limbică sau în fundul de sac conjunctival. Se ancorează tendonul MOS pe un cârlig, se secționează tendonul lîngă inserție. Se mobilizează globul într-o ușoară adducție și elevație, se atașează o sutură 5/ 0 ne-resorbabilă pe scleră, deasupra inserției MDI și apoi pe tendonul MOS astfel încât tendonul să fie ușor tensionat. Se înnoadă firele și se excizează porțiunea de tendon anterioară suturii.

- ***Transpoziția pentru corecția poziției înclinate a capului*** la pacienți cu nistagmus, fără disfuncția mm. oblici. Procedura este propusă de von Noorden. Ochii sunt rotați în direcția înclinării capului prin schimbarea inserției mm drepți verticali, o lățime de tendon. Pentru poziția compensatorie cu capul înclinat spre dreapta, la OD, MDSup este rotat spre nazal și MDInf este rotat

spre temporal; la OS MDSup este rotat spre temporal, MDInf este rotat spre nazal.

Tehnica cu suturi ajustabile

- Acestă tehnică se bazează pe cooperarea activă a pacientului și constă în mutarea mușchilor operați spre poziția optimă pentru obținerea ortoforiei, a versiilor normale și largirea câmpului de vedere binoculară fără diplopie.
- Unii strabologi le utilizează de rutină, alții le rezervă utilizarea în situații speciale.
- *Indicații relative*: pacienți cu potențial de fuziune prezent, de obicei cu diplopie pre-operator sau fără potențial de fuziune dar cu răspuns impredictibil la chirurgie, la pacienți cu risc mare de diplopie post-operator, re-intervenții
    - Anomalii senzoriale: deviații mari cu ambliopie, adulți cu scotom central
    - Mușchi "slabi": paralizii, miastenie, mușchi alunecat sau pierdut
    - Stabisme restrictive: oftalmopatie tiroidiană, după cerclaje, strabisme post-traumatice
- *Contraindicații:* miopii mari cu scleră subtire, ochi microftalmi, pacient necooperant, copii.
- Recesiile ajustabile sunt mai ușor de realizat și de tolerat decât rezecțiile ajustabile. MDE este cel mai ușor de ajustat, MDSup este cel mai dificil de ajustat.
- Există mai multe tehnici de suturi ajustabile.
- *Rezultatul* scontat al ajustarii: ortotropie în esodeviatii, supracorecția cu 5-10 DP în exodeviatii dacă nu există diplopie, subcorecție în deviații verticale (oftalmopatie tiroidiană, pareză N IV), dispariția diplopiei, dacă câmpul de vedere binoculară fără diplopie este limitat, se încearcă centrarea lui în poziție primară.
- *Tehnica chirurgicală:*
    - Fenilefrin 2, 5 % instilații pre-operator
    - Incizie limbică cu incizii de relaxare aproape paralele cu marginile mușchiului
    - Disecția cu foarfeca boantă lateral de mușchi și deasupra acestuia
    - *Pentru recesii și avansări:* firul se ancorează ca la recesie, se începe cu un prim nod în centrul inserției, se detașează mușchiul de scleră
    - *Pentru rezecții:* firul se ancorează pe mușchi 1 mm posterior de distanța dorită pentru rezecție, apoi se rezecă porțiunea de mușchi dorită
    - Firele de sutură se trec pe sub inserția naturală și ajung anterior de aceasta, apropiate unul de altul.

- Pentru recesie sau avansare mușchiul este poziționat la distanța dorită fața de inserție; pentru rezecție este adus la 1-2 mm de inserția naturală.
- Se secționează firele lăsând capetele de 4-5 cm, se înnoadă temporar (un nod simplu, unul în nod de cravată)
- Se ancorează un fir în ansă la unul din capetele inserției pentru a manipula poziția globului
- Sutura conjunctivei cu 2 fire, se plasează capetele firului sub conjunctivă sau în fornixul inferior

– *Tehnica ajustarii*

- Ajustarea se face în sala de operații sau în salon după 2-4 h de la operație sau a doua zi post-operator.
- Se instilează anestezic topic, repetat. Pacientul stă în poziție verticală cu ambii ochi deschiși cu cel puțin 30 minute înaintea ajustării și poartă corecția optică. Se face cover test, cu și fără prisme, pacientul fixează la aproape și la distanță, se apreciază versiile.
- Dacă *nu este necesară ajustarea*, firele de sutură sunt așezate sub conjunctivă.
- Dacă *este necesară ajustarea:* se pune blefarostat, se desface nodul al 2-lea, se lasă primul nod.
- *Pentru avansare (rezecție ajustabilă)* pacientul privește înainte, globul se rotește în direcția mușchiului, se tracționează firele spre inserție cu 2 portace, pas cu pas, apoi se înnoadă.
- *Pentru creșterea recesiei* pacientul privește în direcția mușchiului care trebuie slăbit, globul se rotește în direcție opusă, cu un portac se tracționează firele, cu alt portac plasat între glob și primul nod se desface treptat primul nod lăsând mușchiul să se retragă posterior, într-o poziție mai recesată, apoi se înnoadă firele.

- ***Tehnica cu suturile ajustabile în tandem*** combină recesia în hang-back cu o sutură statică cu o sutura ajustabilă. Prima sutură se ancorează la 1, 5 mm de inserție, a doua la 2, 5 mm, se detașează mușchiul de scleră, se trec suturile pe sub inserție. Prima sutură se înnnoadă în hang-back, a doua se trece pe sub inserție lateral de prima, se secționează firele lăsând capetele de 4-5 cm, nu se înnoadă și se lasă firele sub conjunctivă. Dacă e necesară ajustarea și mușchiul este prea recesat se tracționează de a 2-a sutură și se înnoadă; sutura fixă anulează riscul alunecării mușchiului. Dacă este necesară creșterea recesiei, se taie prima sutură și se ajustează folosind a 2-a sutură.

- *Incidente:* Ruperea sau tăierea greşită a firului (6/ 0 şi 5/ 0) sau a sclerei (pasajul scleral prea scurt sau superficial) cu derapajul muşchiului, reflex oculo-cardiac.

Incidente, accidente, complicații în chirurgia strabismelor

- **Incidente legate de anestezia generală**:
  - ***Reflexul oculo-cardiac*** este generat de tracțiunea pe mușchii extraoculari. Se manifestă cu bradicardie. Este necesară eliberarea tracțiunii pe mușchi, chiar fără scoaterea cârligului de sub mușchi, continuarea cu manevre blânde, uneori este necesară administrarea de Atropina i. v.
  - ***Durerea oculară post-operatorie*** se previne prin injectarea peri-bulbară sau sub-conjunctivală de Naropin (ropivacaine HCl), 1 cm^3/ ochi.
  - Dacă durerea oculară apare, se pot administra i. v. anti-inflamatoare nesteroidiene pentru reducerea durerii și a inflamației. La adulți este posibil ca durerea oculară să persiste în prima săptămână care urmează intervenției; se recomandă anti-inflamatoare nesteroidice per os, administrate la 4-6 ore.
  - ***Greața și voma*** post-operatorie durează de obicei câteva ore, mai rar și a doua zi după operație. Ca factori de risc sunt incriminați: durata operației mai mare de 30 minute, vârsta peste 3 ani, tracțiunea pe mușchii extraoculari, istoric de greață și vomă ale pacientului la alte operații sau rudelor de gradul I, persoanele care manifestă rău de mișcare, manipularea suturilor ajustabile în aceeași zi cu intervenția.
    → Pentru prevenirea senzației de greață și a vomei este indicată hidratarea parenterală, administrarea i. v. de dexamethasone (0. 25 mg/ kg) după inducția anesteziei, ondansetron (zofran) i. v. la pacienții cu risc de greață și vomă. Dacă simptomele persistă după plecarea din spital se recomandă hidratare cu lichide, chiar îndulcite, băute cu înghițituri mici, Promethazine (Romergan) 0, 25-1mg/ kg la copii peste 2 ani, sau Metoclopramide. Dacă vărsăturile continuă se recomandă întoarcerea în spital și tratament pareneteral.

    Este importantă menținerea comunicării post-operator, pacienții primesc un număr de telefon pentru a comunica cu unul din membrii personalului medical.
- **Incidente, accidente, complicații legate de chirurgia propriu-zisă a strabismelor**:
  - ***Subcorecţia*** (deviaţia reziduală)
    → Cauze: anvergura insuficientă a procedurii în raport cu mărimea deviației, intervenții pe mușchi operați anterior insuficient recesați pentru a permite ducții complete, mușchi alunecat
  - ***Supracorecţia*** (deviaţia consecutivă), mai des la ochi ambliop
    → Cauze: anvergura excesivă a procedurii, rezecții și avansări pe mușchi tensionați, alunecarea mușchiului. Pot fi evitate printr-o evaluare pre-operatorie corectă: măsurarea deviației strabice în poziție primară, la

aproape și la distanța dar şi în cele 9 poziţii diagnostice, cu și fără corecţie optică precum și folosirea unei tehnici operatorii corecte. În final, evaluarea ducţiilor și a versiilor este urmată, atunci când este nevoie, de testul ducţiilor forţate. În cazul sub- sau supracorecției se poate schimba corecția optică (se crește sfera pe plus în esodeviații și se reduce în exodeviații), se prescriu prisme, se injectează toxină botulinică în mușchiul contractat.

- ***Diplopia*** - este în cele mai multe cazuri reversibilă, după un interval de câteva zile până la 6 săptămâni post-operator. La pacienți cu strabism prezent din copilărie se dezvoltă în timp supresie pentru eliminarea diplopiei. Helveston descrie 2 tipuri de diplopie persistentă post-operatorie în care:
  - → „Diplopia caută pacientul" - Apare în strabisme incomitente, în care post-operator câmpul de vedere binoculară fără diplopie este mai larg decât pre-operator, dar totuși limitat; în anumite direcții ale privirii, relativ aproape de poziția primară, diplopia este prezentă. Situațiile în care diplopia este intratabilă post-operator sunt traumatisme craniene, când se produce deteriorarea fuziunii centrale, sau paralizii bilaterale ale nervilor cranieni cu deviații secundare în toate direcțiile privirii. Diplopia se ameliorează cu ocluzie sau lentile de contact cu pupilă neagră sau lentilă cu valoare dioptrică mare pe ochiul non-dominant.
  - → „Pacientul caută diplopia" - Diplopia este prezentă doar în versii extreme (pareze al nervilor cranieni, sindrom Duane, strabisme cu restricții). De obicei este evitată prin adoptarea unei poziții compensatorii a capului. Pacientul trebuie informat înaintea operației că va fi nevoie să utilizeze anumite poziții ale capului și ale privirii pentru evitarea diplopiei și că o altă intervenție nu ar rezolva diplopia. Dacă diplopia persistă, în cazuri cu deviație restantă sau în cazurile când nu se dezvoltă supresie, se prescriu prisme Fresnel sau prisme incluse în ochelari, cu vârful în sensul deviaţiei. Dacă deviația restantă este mare, se poate injecta toxina botulinică în mușchiul contractat.
- ***Complicații corneene***
  - ➢ *Eroziunea corneei* este cauzată de manevrarea instrumentelor sau suturilor în timpul operației sau prin deshidratare. Se recomandă hidratarea adecvată a corneei intra-operator, eventual ocluzia ochiului 1-2 zile dacă eroziunea este extinsă.
  - ➢ *Ulcer cornean.* Riscul de a dezvolta ulcer cornean este mai ridicat la pacienți cu hipoestezie corneană (pareza de N III, keratită herpetică în antecedente, sindrom de ischemie de pol anterior) sau la pacienții la care se utilizează suturi de tracțiune pentru poziționarea temporară a globului post-operator (în paralizii) care

pot leza cornea și facilita expunerea microbiană. Plasarea acestor suturi trebuie făcută cu precauție pentru a evita contactul cu corneea. În paralizia de N III cu sensibilitatea corneană redusă se recomandă chirurgia strabismului și a ptozei în etape diferite și subcorecția chirurgicală a ptozei. Tratamentul este cu antibiotic topic și lentilă de contact terapeutică.

- *Delle (la plural dellen)* - este o arie de subțiere stromală la marginea corneei, cu epiteliu cornean intact, cauzată de deshidratare. Apare numai după în chirurgia pe mm. drepți orizontali. Cauza principală este decolarea conjunctivei la limb. Edemul conjunctival împiedică repartizarea uniformă a filmului lacrimal. Apare în primele 1-2 săptămâni. Baza leziunii este mată, diametrul este de 1-2 mm; pot crea disconfort ocular. Se tratează cu ocluzie 2-3 zile şi lacrimi artificiale, preferabil sub formă de gel.

- ***Complicații conjunctivale***
  - *Includerea plicii semilunare în sutura conjunctivală* după incizia conjunctivei la limb sau în fornix. Riscul este crescut pentru chirurgii începători, în operații de lungă durată, în care marginile conjunctivei se edematiază. Pentru prevenție este util să se ancoreze un fir de sutură de colțurile flap-ului conjunctival imediat după incizie. Pentru identificarea corectă a planurilor se poate tracționa capsula tenon subjacentă; această manevră derulează marginea anterioară a plicii.
  Dacă plica a fost inclusă în sutură și avansată rezultă o cicatrice care poate restricționa mișcările globului.
  Tratamentul este chirurgical. Dacă acestă complicație este recentă, este necesară decolarea straturilor și re-suturarea în poziția corectă. Dacă este veche sau plica este groasă și inestetică se preferă rezecția zonei cicatriciale și sutura la scleră a conjunctivei din unghiul intern pentru a reda pe cât posibil aspectul anatomic normal în unghiul conjunctival intern.
  - *Chemozisul,* edemul conjunctivei bulbare poate fi uneori pronunțat. *Tratamentul* topic cu steroizi reduce edemul în câteva zile.
  - *Prolapsul capsulei tenon prin incizia conjunctivală* este vizibil ca o membrană albicioasă care migrează anterior între 2 fire de sutură a conjunctivei. Se evită printr-o sutură corectă a conjuntivei. Dacă se observă prolapsul capsulei tenon la sfârșitul intervenției se excizează capsula expusă și se adaugă fire de sutură conjunctivale suplimentare.
  - *Granulomul conjunctival:* apare ca protuberanță roșie pe conjunctivă; este o proliferare fibro-vasculară cauzată de trauma

chirurgicală. *Tratamentul* este local, cu steroizi, se rezolvă în 2-3 săptămâni.

- *Chistul de invazie epitelială* este cauzat de îngroparea epiteliului conjunctival în sutura conjunctivală sau în sutura mușchiului pe scleră. Inițial este mic în dimensiuni, dar dacă este netratat, crește. Chistul de invazie epitelială conjunctival este translucid. Chistul care se dezvoltă pe inserția musculară poate determina alunecarea mușchiului. Este mai greu de identificat, se poate evidenția la tomografie.
  Tratamentul topic cu steroizi reduce dimensiunea chistului, dar de cele mai multe ori este necesară excizia chistului. Se recomandă incizie limbică pentru o bună expunere, ancorarea mușchiului pe un cârlig pentru a evita aluneacrea lui în timpul exciziei chistului. Postoperator se administrează tratament topic cu antibiotic și steroizi de 4x/ zi, 1 săptămînă.
- *Reacția alergică la firul de sutură* este foarte rară de când se utilizează fire din material sintetic. Se manifesă ca o o mică formațiune roșie, la nivelul inserției musculare, sub conjunctivă. Se *tratează* cu steroizi, topic, de 2-3x/ zi, 10-14 zile.

- ***Complicații sclerale***
  - *Pete gri sub scleră*. Sclera este mai subțire la nivelul inserției musculare. După detașarea mușchiului de scleră se poate observa culoarea închisă a coroidei prin transparența sclerei; este mai evidentă la nivelul inserției MDI. Pentru a preveni acestă complicație, la detașarea mușchiului secționarea trebuie să nu fie prea profundă. Dacă totuși se observă că sclera este subțire, se avansează capsula tenon peste acestă zonă și apoi se face sutura conjunctivei.
  - *Sclerita* poate apare la pacienți vârstinici, se rezolvă cu anti-inflamatoare steroidice și non- steroidice topice.
  - *Perforația sclerei* a devenit mai rară prin folosirea acelor spatulate. Este mai frecventă la nivelul re-atașării mușchiului pe scleră. Pasajul corect al acului prin scleră, la o profunzime de 0, 2 mm și o lungime de 1, 5 mm, inserția acelor paralel cu suprafața sclerei (nu oblic), previne această complicație. Riscul este crescut la pacienți cu miopie mare, cu antecendente de sclerită sau de chirurgie oculară. Simpla perforare cu vizibilitatea coroidei la locul perforării sau sângerarea din vasele coroidiene se poate lăsa ne-tratată. Dacă se observă vitros la locul perforării este semn de perforare a retinei; se recomandă sutura cu fir 6/ 0 și se evită crioaplicațiile sau hemostaza. Dacă perforarea sclerei a avut loc, se înlătură firul și re-

inseră într-o altă arie scleralâ echivalentă. Se recomandă examinarea retinei la locul perforării prin oftalmoscopie indirectă, cu pupila în midriază, la sfârșitul intervenției și apoi urmărirea periodică. Dacă se observă ruptură retiniană pacientul este trimis la chirurgul de retină. Posibilele complicații după perforația sclerei sunt: dezlipirea de retină, hemoragie vitreană, endoftalmită. Din acest motiv se recomandă tratament cu antibiotic general și local (topic, injecții subconjunctivale).

- ***Perforația capsulei Tenon*** posterioare cu migrarea anterioară a grăsimii retro-orbitare, apare dacă disecția membranelor intermusculare se face posterior de pulley. Se evită printr-o tehnică mai puțin invazivă.

- ***Complicații ale polului anterior***
  - ***Ischemia de segment anterior*** se produce din cauza secționării arterelor ciliare anterioare când se operează mai mult de 2 mușchi drepți.
    - Riscul este crescut în operații de transpoziții musculare, la pacienți cu status vascular precar, la pacienți operați deja pe 2 mușchi drepți. În aceste situații se recomandă efectuarea intervenției în 2 timpi operatori, la interval de cel puțin 4 luni.
    - *Preventiv* se recomandă operația pe minim 2 mușchi drepți cînd este posibil, sau cel puțin un mușchi drept să fie lăsat ne-detașat de scleră; dacă este necesară intervenția se preferă operația cu prezervarea a arterelor ciliare sau de tuck (dacă este necesară întărirea mușchiului), incizii conjunctivale în fornix. În transpoziții ale unei părți de tendon se evită lezarea arterelor ciliare rămase pe porțiunea de mușchi ne-detașată de scleră.
    - *Clinic*, există 4 stadii:
      - ► Scăderea perfuziei iriene (se observă la angiografie iriană)
      - ► Modificări pupilare (pupilă ectopică, slab reactivă)
      - ► Uveită
      - ► Keratopatie cu edem cornean, Tyndall + sau hipopion, hipotonie.
    - *Tratamentul* se face cu midriatice, corticosteroizi local și sistemic: prednisolon per os 50-100 mg/ zi până la dispariția semnelor. Primele 3 grade sunt reversibile, fără scăderea acuității vizuale, reperfuzarea se face din circulația colaterală.

Gradul IV poate cauza reducerea acuității vizuale, cicatrici corneene, cataractă.

- <u>*Hemoragia*</u> de obicei nu este semnificativă. Poate fi excesivă în re-intervenții (pe mușchi și conjunctivă cicatriciale), prin lezarea venelor vorticoase sau la secționarea MOI (dacă nu se iau măsurile corecte de izolare și cauterizare). Hemoragia se evită prin diatermo-coalgularea ușoară a vaselor secționate. De obicei hemoragia se auto-limitează, hematoamele se resorb în 10-14 zile.
  - *Hemoragia palpebrală* poate fi dată de injectarea retro- sau peribulabară a anesteziculuí sau prin frecarea pleoapelor post-operator. *Hemoragia orbitală* este foarte rară; poate fi cauzată de ruptura arterelor musculare, a venelor vorticoase sau prin injectarea retrobulbară a anesteziculuí. Este necesar controlul tensiunii intra-oculare și examinarea arterei centrale a retinei.
  - *Hemoragia din arterele musculare* poate fi semnificativă la secționarea MOI. Este necesară diatermia atentă, mai ales în operația de miectomie, altfel se poate forma un hematom semnificativ.
- <u>*Mușchiul alunecat*</u>
  - Este un mușchi desinserat de pe scleră care se retractă în capsula tenon proprie, iar capsula rămâne atașată de scleră la noua inserție. Se dezvoltă după săptămîni, luni sau ani post-operator.
  - *Cauze*: la ancorarea firului pe mușchi nu s-au înglobat toate fibrele musculare, doar capsula; una din suturi s-a dezinserat de pe scleră; ambele suturi s-au dezinserat de pe scleră și mușchiul este "pierdut". MDI are riscul cel mai mare de alunecare (este frecvent operat, este tonic, nu are conexiuni cu structurile adjacențe).
  - *Clinic*, apare deviație consecutivă în direcția opusă mușchiului alunecat și deficit mai ușor sau mai grav al ducției asigurată de mușchiul respectiv. Dacă ducția este prezentă, chiar slabă, mușchiul este cel mai probabil alunecat. Dacă ducția este absentă, e posibil ca mușchiul să fie „pierdut" în orbită. În caz de dubiu, examenul RMN dinamic poate indica localizarea precisă a mușchiului pe scleră precum și capacitatea sa contractilă, indicii foarte utile în planul chirurgical.
  - <u>Mușchii alunecați sau"pierduți" intra-operator sau la un interval de timp după operație nu sunt în realitate pierduți, ci doar alunecați în interiorul capsulei tenon, unde pot fi găsiți</u>.

- *Preventiv*, tehnica de ancorare a firului pe mușchi trebuie să fie corectă și se verifică dacă mușchiul este corect suturat la scleră înainte de a face sutura conjunctivei.
- *Tratament:* incizia cojunctivei la limb, disecția în jurul mușchiului foarte atentă pentru a nu secționa capsula atașată de scleră; un cârlig trecut pe sub inserție poate fi vizualizat prin transparența capsulei, ceea ce confirmă că mușchiul este alunecat. După ce s-au identificat fibrele musculare se ancorează un fir de sutură pe acestea, se secționează capsula ca la rezecția musculară și se re-inseră mușchiul pe scleră. Dacă mușchiul alunecat este contractat (intevenție tardivă) se recomandă inserția pe scleră într-o poziție mai recesată față de cea anterioară ± recesia mușchiului antagonist, cel mai bine cu suturi ajustabile pe mușchiul antagonist.

➢ <u>*Muschiul "pierdut"*</u>- Capsula mușchiului nu mai este în contact cu sclera, mușchiul nu este practic "pierdut"dar poate fi retractat în vârful orbitei. RMN-ul dinamic stabilește diagnosticul și astfel se evită explorarea chirugicală laborioasă și inutilă.

- *Tratament:* Operații de transpoziții musculare din mușchii adjacenți ± toxină botulinică injectată în mușchiului antagonist sau recesia acestuia.

➢ <u>*Chirurgia pe mușchi greșit*</u>

- Prin identificarea greșită a pacientului sau a ochiului care trebuie operat; se evită prin aducerea în sala de operație a fișei în care este notat și planul operator.
- Dacă expunerea ariei chirurgicale nu este adecvată și se ancorează alt mușchi; pentru siguranță este indicată tracționarea mușchiului ancorat pe cârlig și urmărită efectul asupra globului; sau se mărește incizia conjunctivală pentru identificarea mușchilor adjacenți.

○ ***Infecția post-operatorie*** se manifestă în primele 5-7 zile post-operator.

➢ <u>*Conjunctivita:*</u> inflamația conjunctivei post-opearator este de obicei de gravitatea medie; tratamentul este cu antibiotice, topic

➢ <u>*Abcesul subconjunctival:*</u> se manifestă cu durere accentuată, hiperemie, abcesul este vizibil prin transparența conjunctivei. Este necesară excizia de urgență urmată de tratament local și general cu antibiotic. Este obligatorie examinarea polului anterior și posterior pentru a exclude infecția intraoculară.

➢ <u>*Abcesul la firul de sutură*</u> apare ca o formațiune galbenă deasupra firului de sutură, însoțită de hiperemie conjunctivală. Este necesară

excizia chistului și a firului de sutură, tratament local și general cu antibiotic conform antibiogramei.

- *Celulita pre-septală* se manifestă cu edem palpebral, hiperemia pleoapei, durere, uneori secreție conjunctivală muco-purulentă, lăcrimare, iar ca semne generale febră, greață, iritabilitate, uneori letargie.
  → Cauzele țin de igiena precară, frecatul ochilor cu mâinile, sinuzită ne-detectată pre-operator. Agentul patogen cel mai frecvent implicat este *Staphylococcus aureus.*
- Celulita orbitală – de obicei este foarte rară, cu proptosis semnificativ, chemozis, edem palpebral, durere.
  → Tratamentul este cu antibiotic cu spectru larg local şi general, per os sau i. v. dacă tratamentul per os nu a dat rezultate. *Preventiv:* pre-operator, instilații în sacul conjunctival de povidone iodine (Betadine).
- *Endoftalmita* este foarte rară după chirurgia strabismului. Poate sa apară între 1și 13 zile post-operator
  → Ca factor de risc este incriminată perforarea sclerei. Pentru *prevenție* se evită operația în cazul prezenței unei alte infecții: respiratorii, otite, sinuzite.
  → Debutul *clinic* este cu edem palpebral, durere, eritem urmate de scăderea acuității vizuale.
  → *Tratamentul* se face prin injectarea intra-vitreană de antibiotic și vitrectomie în cazul scăderii drastice a acuității vizuale. Prognosticul depinde în primul rând de rapiditatea administrarii tratamentului.
  → Este extrem de important ca părinții sau pacienții să fie preveniți aspura semnelor de infecție și să revină la control cât de repede dacă aceste semne apar.

- **Complicații tardive**
  - ***Sindromul de aderență a grăsimii orbitare***
    → Se produce prin secționarea capsulei tenon posterioare, grăsimea extraconală pătrunde în spațiul episcleral și dezvoltă aderențe cu sclera, cu mușchii și cu țesuturile din jurul acestora pe de-o parte și cu periostul orbital pe de altă parte. În timp aceste aderențe fibroase reduc mobilitatea oculară.
    → *Preventiv*, se evită perforarea capsulei tenon posterioare, mai ales în chirurgia pe MOI. Dacă grăsimea a pătruns totuși în spațiul episcleral se recomandă prinderea acesteia în pensă hemostatică, excizia porțiunii

prolabate și sutura capsulei tenon. Cel mai frecvent MOI este prins în aceste aderențe.

→ *Clinic* se manifestă cu limitarea mișcării de elevație, mai ales în adducție, hipotropie.

→ *Tratament:* prin secționarea aderențelor, dar de cele mai multe ori se refac, de aceea se adaugă recesia MDInf (în hipotropiile vechi) și utilizarea suturilor de tracțiune, câteva zile post-operator.

- ***Sindromul de incluzie a MOI*** în inserția MDE prin ancorarea MOI în cîrlig și în sutura de pe MDE. Se evită printr-o tehnică operatorie corectă. Ca *tratament* se secționează adeziunea dintre cei doi mușchi iar în hipotropia veche se adaugă recesia MDInf.
- ***Cicatrici conjunctivale retractile.***
  → Se dezvoltă ca urmare a cicatrizării excesive după operații cu rezecția conjunctivei sau prin dezvoltarea aderențelor între conjunctivă și mușchi. În timp, aceste cicatrici pot duce la modificări de motilitate oculară.
  → *Tratament:* se face testul ductiilor forțate pentru evidențierea tensiunii, se excizează zonele anfractuoase ale cicatricii și se face recesia conjunctivei cu sutura acesteia la scleră.
- ***Complicații palpebrale***
  - *Modificările fantei palpebrale după chirurgia pe mm orizontali:*
    - Fanta palpebrală se lărgește după recesii și se îngustează după operații de rezecții sau transpoziții musculare.
    - În sindomul Duane cu enoftalmie marcată, recesia ambilor drepți orizontali reduce retracția și lărgește fanta palpebrală.
    - În planul chirurgical trebuie ținut cont de efectul pe care îl au diversele tehnici asupra fantei palpebrale. Pentru a preveni modificările mari de fantă se evită recesiile și mai ales rezecțiile mari.
  - *Retracția sau avansarea poziției pleoapelor după chirurgia pe mm verticali și oblici:*
    - Datorită conexiunilor între m. ridicător al pleoapei și MDSup, chirurgia pe MDSup poate modifica poziția pleoapei superioare. Avansarea acesteia este mai bine tolerată decât retracția. Retracția poate să apară după recesii mari pe MDSup.
    - Retracția pleoapei inferioare poate apare după recesii ale MDInf datorită conexiunilor între MDInf, MOI, ligamentul Lockwood, tarsul pleoapei inferioare și periostul orbital inferior. Este necesară disecția membranelor inter-musculare 10-12 mm

posterior și a aderențelor cu ligamentului Lockwood pentru a evita ptoza pleoapei inferioare sau alunecarea m. drept inferior. În recesii mari se recomandă avansarea și sutura ligamentul Lockwood pe suprafața MDInf.

Ingrijire postoperatorie

- La sfârşitul intervenţiei, pentru reducerea semnificativă a durerii post-operatorii, se injectează sub-conjunctival sau peri-bulbar Naropin (ropivacaine HCl)
- Se instilează picături cu antibiotic, se aplică unguent cu antibiotic şi dexametazonă.
- Pansamentul steril ocluziv se aplică doar în cazul operaţiei pe mai mulţi muşchi la un ochi, dacă există sângerare post-operatorie, dacă pacientul pleacă din localitate sau dacă igiena pare greu de întreţinut corect. Se evită pansamentul steril aplicat binocular, pe cât posibil.

Informaţiile postoperatorii sunt primite verbal şi în scris şi cuprind reguli de reluare a alimentaţiei şi modul de administrare a tratamentului local şi/ sau general. Se detaliază imediat post-operator toate regulile de igienă, evitarea frecării ochilor cu mâinile, evitarea expunerii la praf, curent, aer condiţionat, eforturile fizice timp de 4 săptămâni, evitarea intrării în colectivitate la mai putin de o săptămână postoperator. Pacienţii sau părinţii sunt informaţi că dacă observă unul din semnele de infecţie (secreţie conjunctivală muco-purulentă, înroşirea şi umflarea pleoapei sau febră) să anunţe medicul şi să revină la control cât de repede posibil.

TRATAMENTUL ESOTROPIEI (Strabismul convergent)

Clasificarea esodeviaţiilor:

- Esotropia concomitentă
  - Esotropia acomodativă
    - Esotropia acomodativă refractivă cu raport AC/ C normal
      - → Esotropia total (pur) acomodativă
      - → Esotropia partial acomodativă
    - Esotropia acomodativă non-refractivă cu raport AC/ C mare

posterior și a aderențelor cu ligamentului Lockwood pentru a evita ptoza pleoapei inferioare sau alunecarea m. drept inferior. În recesii mari se recomandă avansarea și sutura ligamentul Lockwood pe suprafața MDInf.

Ingrijire postoperatorie

- La sfârşitul intervenţiei, pentru reducerea semnificativă a durerii post-operatorii, se injectează sub-conjunctival sau peri-bulbar Naropin (ropivacaine HCl)
- Se instilează picături cu antibiotic, se aplică unguent cu antibiotic şi dexametazonă.
- Pansamentul steril ocluziv se aplică doar în cazul operaţiei pe mai mulţi muşchi la un ochi, dacă există sângerare post-operatorie, dacă pacientul pleacă din localitate sau dacă igiena pare greu de întreţinut corect. Se evită pansamentul steril aplicat binocular, pe cât posibil.

Informaţiile postoperatorii sunt primite verbal şi în scris şi cuprind reguli de reluare a alimentaţiei şi modul de administrare a tratamentului local şi/ sau general. Se detaliază imediat post-operator toate regulile de igienă, evitarea frecării ochilor cu mâinile, evitarea expunerii la praf, curent, aer condiţionat, eforturile fizice timp de 4 săptămâni, evitarea intrării în colectivitate la mai putin de o săptămână postoperator. Pacienţii sau părinţii sunt informaţi că dacă observă unul din semnele de infecţie (secreţie conjunctivală muco-purulentă, înroşirea şi umflarea pleoapei sau febră) să anunţe medicul şi să revină la control cât de repede posibil.

TRATAMENTUL ESOTROPIEI (Strabismul convergent)

Clasificarea esodeviaţiilor:

- Esotropia concomitentă
  - Esotropia acomodativă
    - Esotropia acomodativă refractivă cu raport AC/ C normal
      - → Esotropia total (pur) acomodativă
      - → Esotropia partial acomodativă
    - Esotropia acomodativă non-refractivă cu raport AC/ C mare

        - Esotropia hipoacomodativă cu punctul proximal de acomodaţie mai mare decât normalul
    - Esotropia non-acomodativă
        - Esotropia congenitală
        - Exces de convergenţă non-acomodativ, raport AC/ C normal
        - Esotropia de bază, dobândită
        - Esotropia acută
        - Esotropia prin insuficienţă de divergenţă
        - Esotropia ciclică
        - Esotropia recurentă
- Esotropia incomitentă
    - Esotropia paralitică – Paralizie N. VI
    - Esotropia ne-paralitică
        - Esotropie în A şi V
        - SindromDuane tip I, esotropic
        - Fibroză congenitală a mm. extraoculari
        - Strabism cu restricţii: oftalmopatia tiroidiană, traumatisme, miozite, rezecţii musculare excesive
- Esotropia secundară
    - Esotropia senzorială – se datorează unei reduceri unilaterale a acuităţii vizuale
    - Esotropia consecutivă – supracorecţie după operaţii pentru exotropie

DP	INTERVENTII BINOCULARE							INTERVENTII MONOCULARE			
	RECESIE MDI				REZECTIE MDE			AAO		WRIGHT	
	AAO	HELVESTON	< 1 an / > 1 an	WRIGHT	AAO	HELVETON	WRIGHT	RECESIE MDI	REZECTIE MDE	RECESIE MDI	REZECTIE MDE
15	3,0	3,0	(limb)	3,0	4,0	4,0	3,5	3,0	4,0	3,0	3,5
20	3,5	3,5		3,5	5,0	5,0	4,5	3,5	5,0	3,5	4,0
25	4,0	4,0	8,5 / 9,0	4,0	6,0	6,0	5,5	4,0	6,0	4,0	5,0
30	4,5	4,5	9,0 / 10,0	4,5	7,0	7,0	6,0	4,5	7,0	4,5	5,5
35	5,0	5,0	9,5 / 10,5	5,0	8,0	8,0	6,5	5,0	8,0	5,0	6,0
40	5,5	5,5	10,5 / 11,0	5,5	9,0	9,0	7,0	5,5	9,0	5,5	6,5
45								6,0	9,0		
50	6,0	6,0	11,5 / 11,5	6,0	9,0		8,0			6,0	7,0
60				6,5						6,5	7,5
70				7,0						7,0	8,0

ESOTROPIA ACOMODATIVĂ

- Este deviaţia convergentă care apare între 6 luni şi 7 ani (media la 2- 3 ani) la copii cu status neurologic normal.
  - Starea de boală sau un trumatism poate fi un factor declanşator, dar nu cauzal.
  - Iniţial poate fi intermitentă, uneori cu diplopie, netratată devine permanentă.
  - Frecvent există ereditate, în special a hipermetropiei.
  - Ambliopie uni- sau bilaterală.
  - Deviaţie de aprox. 30-40 DP.
- Există 2 forme: Esotropia acomodativă refractivă şi acomodativă non-refractivă.
  - ***Esotropia acomdativă refractivă:*** deviaţia la aproape este egală cu deviaţia la distanţă, hipermetropia este medie sau mare (peste +3 D sf) iar raportul AC/ A este normal.
    - **Esotropia total (pur) acomodativă**: Corecţia optică totală (la valoarea obţinută prin cicloplegie) sau sub-totală, corectează total deviaţia și la aproape și la distanţă.
    - **Esotropia parțial acomodativă** - mai rămâne un unghi restant de esotropie, chiar şi cu corecţie optica totală. Deviaţia restantă se tratează chirurgical. Scopul operației este de a obține ortoforie și vedere binoculară cu corecția optică purtată în

continuare. Pacienţii trebuie urmăriţi periodic, pentru evitarea ambliopiei şi măsurarea în evoluţie a deviaţiei.

- ***Esotropia acomodativă non-refractivă (esotropia prin exces de convergentă):*** cu raport AC/ C mare - deviaţia la aproape este mai mare decât deviaţia la distanţă cu cel puţin 10 DP, chiar şi cu corecţia optică totală a hipermetropiei, din cauza efortului acomodativ crescut. Poate apare la copii cu hipermetopie mică sau mare, cu emetropie sau miopie. Uneori pacienţii pot fi ortoforici la distantă şi esotropici la aproape.
  - ***Tratamentul*** este încă controversat:
    - → Chirurgical: recesie bilaterală a MM DI. Pentru calculul mărimii recesiei se face o medie între deviaţia la aproape măsurată cu corecţia optică de distanţă şi deviaţia la distanţă fără corecţie optică. Operaţia poate reduce raportul AC/ C.
    - → Corecţia optică cu lentile bi-focale cu adiţie între + 2,50 şi + 3 dacă după intervenţia chirurgicală rămâne deviaţie reziduală. Marginea superioară a segmentului trebuie să fie la nivelul diametrului orizontal pupilar. Se mai pot utiliza lentile progresive, montate cu 4 mm mai sus decât se montează la adulţi fără strabism.

ESOTROPIA NON-ACOMODATIVĂ

➢ Esotropia congenitală

- Esotropia congenitală este deviaţia convergentă care apare în primele 6 luni de viaţă la un copil cu status neurologic normal. Se mai numeşte şi esotropie infantilă esenţială (EIE).
- **Aspecte clinice primare (constante):**
  - debut în primele 6 luni
  - Deviaţie mare ≥ 40 DP
  - Factor acomodativ absent, cu refracţie corespunzătoare vârstei ≤ + 3 sf, corecţia optică nu reduce deviaţia
  - Iniţial fixaţia este alternantă în poziţie primară şi deseori fixaţia este încrucişată în versii laterale (în privirea la stânga fixează cu OD, înprivireala dreaptacu OS)
- Ulterior se poate dezvolta preferinţa fixaţiei cu un ochi, cu risc de ambliopie la ochiul nefixator.
- O formă clinică aparte de esotropie congenitală este **singromul Ciancia**: esotropie cu deviaţie mare, nistagmus al ochiului in abducţie, abducţie

limitată, fixaţie încrucişată, fixează cu ochiul în adducţie, capul întors spre ochiul fixator.

- ***Tratament***
  - ***Tratamentul ambliopiei***
    - Când copilul preferă să fixeze cu un ochi, există risc de ambliopie la ochiul nefixator.
    - Riscul de ambliopie este mai mare dacă deviaţia persistă şi nu este corectată.
    - Se indică ocluzia ochiului fixator 4-7 h/ zi, când copilul este treaz, sub control periodic, până când se obţine alternanţa fixaţiei.
  - ***Tratament chirurgical***
    - Dacă EIE nu este corectată devreme (după unii autori până în 4 sau 6 luni, după alţii până în 18 luni), deviaţia prelungită împiedică dezvoltarea vederii binoculare.
    - Şansele de vedere binoculară cresc prin corecţia precoce a EIE, dar factorii constituţionali au, de asemenea, o mare influenţă.
    - Tehnica chirurgicală de primă intenţie este recesia bilaterală a mm. Măsurarea mărimii recesiei trebuie făcuta de la limb (inserţia MM. DI poate fi variabilă).

Deviaţie	***(mm) <1 an***	***<1 an***	***>1an***
Mică 20-30 DP	8. 5	9. 0	9. 0
Medie 30-45 DP	9. 5	10. 0	10. 5
Mare 45 DP	10. 5	11. 0	11. 5

Schema Helveston: 10. 0 mm maximum pentru 4-6 luni

- 70 % din cazuri necesită *re-intervenţie chirurgicală* pentru:
  - → Esodeviaţie restantă: re-recesia MM DI sau rezecţia MM DE
  - → Hiperfuncţia MM OI: recesia MM OI sau antero-transpoziţie MM OI când există şi DVD.
- Intervenţiile pe MM oblici se pot realiza concomitent cu recesia bilaterală a MM DI, atunci când se pot evalua corect versiile pre-operator. Uneori hiperfuncţia MM OI sau DVD apare la un interval de timp după recesia bilaterală a MM DI şi se vor corecta la a doua intervenţie.
- Exotropia consecutivă (supracorecţie): rezecţia şi avansarea MM DI.

- Rezultatul post-operator este considerat bun la o aliniere de ± 10 D la aproape și distantă, fuziune a retinei periferice cu un nivel sub-normal de stereoscopie.
- Ortoforia menţinută până în adolescentă rămâne stabilă.

o ***Tratament post-operator***

- Monitorizarea ambliopiei
- Apariţia hiperfuncţiei MM OI sau DVD
- Prezenţa fuziunii şi a stereoscopiei la copii verbali

➢ **Esotropia prin exces de convergenţă non-acomodativ** – deviaţia este prezentă la aproape, ortoforie la distanţă, cu raport AC/ C normal.

➢ **Esotropia de bază, dobândită** apare după vârsta de 6 luni, cu hipermetropie mică, fără factor acomodativ. Tratament: tratamentul ambliopiei, corecție chirurgicală cât mai aproape de debutul deviației.

➢ **Esotropia acută** – debut declanşat de un factor minor (traumatism cu ocluzia unui ochi sau ca urmare a tratamentului ambliopiei), cu diplopie, acuitate vizuală este bună. Este necesar consultul neurologic. Uneori sunt necesare prisme până la efectuarea operației.

- Prognosticul este bun, vederea binoculară existentă înainte de debutul deviației se restabilește.

➢ **Esotropia prin insuficienţă de divergenţă** – Esotropie la distanţă, fără esotropie la aproape. Amplitudinea divergenţei este scăzută. Nu există probleme neurologice.

➢ **Esotropia prin paralizia divergenţei –** Spre deosebire de esotropiile din parezele de nerv VI, acest tip de esotropie este concomitentă. Apare după vârsta de 50 ani, în boli neurologice ca traumatisme, tumori intracraniene, accidente cerebrovasculare.

– În esotropia prin insuficiența/ paralizia divergenței se pot prescrie prisme cu baza temporal și, uneori este necesar tratamentul chirurgical.

ESOTROPIA SECUNDARĂ

➢ **Senzorială** - se datorează unei reduceri unilaterale a acuităţii vizuale (cataractă, atrofie optică, retinocoroidita toxoplasmică macular, retinoblastom). Tratamentul chirurgical se adresează ochiului cu vedere slabă.

➢ **Consecutivă** - supracorecţie după operaţii pentru exotropie

– Frecvent se rezolvă prin lentile convexe și/ sau introducerea de prisme cu baza nazal în corecția optică.

– Dacă deviația nu s-a corectat sau este deviația este mare, mai ales dacă există semne de alunecare a MDE (abducție limitată după operația pe

MDE) se trece la tratamentul chirurgical de re-atașare a MDE pe scleră la nivelul solicitat de mărimea deviației.

TRATAMENTUL EXOTROPIEI (Strabismul divergent concomitent)

Clasificare:

- Exotropia primară
  - Exotropia intermitentă
    - Exotropie de bază
    - Exotropie prin exces de divergenţă
    - Exotropie prin insuficienţă de convergenţă
  - Exotropia constantă
- Exotropia secundară
- Exotropia consecutivă
- Sindromul Duane exotropic (tip II)
- Exotropia din afecţiuni neuromusculare însoţite de exodeviaţii
- Deviaţia orizontală disociată
- Insuficienţa şi paralizia de convergenţă

DP	INTERVENTII BINOCULARE						INTERVENTII MONOCULARE			
	RECESIE MDE			REZECTIE MDI			AAO		K.WRIGHT	
	AAO	HELVESTON	WRIGHT	AAO	HELVESTON	WRIGHT	RECESIE MDE	REZECTIE MDI	RECESIE MDE	REZECTIE MDI
15	4,0	4,0	4,0	3,0	3,0	3,0	4,0	3,0	4,0	3,0
20	5,0	5,0	5,0	4,0	4,0	4,0	5,0	4,0	5,0	4,0
25	6,0	6,0	6,0	5,0	5,0	5,0	6,0	5.0	6,0	4,5
30	7,0	7,0	7,0	6.0	6,0	5,5	7,0	6,0	6,5	5,0
35	8,0		7,5			6,0			7,0	5,5
40	8,0	8,0	8,0	6.0	6,0	6,5	8,0	6,0	7,5	6,0
45										
50		9,0	9,0	7,0			9,0	7,0	8,5	6,5
60		10,0					10,0	8,0		
70		10,0					10,0	9,0		
80							10,0	10,0		

EXOTROPIA PRIMARĂ

- **Exotropia intermitentă**
  - Apare sub vârsta de 5 ani, iniţial se manifestă intermitent, în condiţii de oboseală, ne-atenţie, boală intercurentă.

- Iniţial deviaţia este mai mare la distanţă decât la aproape, apoi se egalizează.
- Există tendinţa de a închide un ochi în lumina puternică.
- Deviaţia este ţinută sub control de către convergenţa fuzională.
- Controlul este:
    - *bun* dacă deviaţia se manifestă doar la cover test şi fuziunea se reia fără clipit
    - *mediu* dacă fuziunea se reia după clipit sau mişcare de re-fixare
    - *slab* dacă exodeviaţia se manifestă spontan sau este prezentă o perioadă cât mai lungă.
- Cât timp deviaţia este intermitentă există VB normală; când devine manifestă apare supresie sau corespondenţă retiniană anormală.
- Deviaţia se măsoară cu prisme şi cover test la aproape (35 cm) şi la distanţă (6 m sau privind pe fereastră). Există 3 tipuri:
    - **Exotropia de bază:** deviaţia la aproape este egală cu deviaţia la distanţă. Planul chirurgial ţine cont de valoarea deviaţiei la distanţă.
    - **Exotropia prin exces de divergenţă:** deviaţia este mai mare la distanţă cu >10 DP decât la aproape. Există 2 tipuri clinice, pentru diferențiere se face testul de ocluzie 30-60 min a unui ochi:
        - **Exces de divergenţă real,** cu raport AC/ A normal; deviaţia rămâne mai mare la distanţă şi după ocluzia prelungită. Planul chirurgial ţine cont de media între deviaţia la distanţă şi la aproape
        - **Exces de divergenţă simulat:** deviaţia la aproape crește și devine aproximativ egală cu cea la distanţă după ocluzia prelungită sau deviaţia la aproape creşte dacă adăugăm +3 sf la corecţie (cu raport AC/ A mare). Planul chirurgical ţine cont de deviaţia la distanţă.
    - **Exotropia prin insuficienţă de convergenţă:** deviaţia este mai mare la aproape decât la distanţă, raportul AC/ A este scăzut.
- ***Tratamentul ne-chirurgical al exotropiei intermitente***
    - Corecţia viciilor de refracţie:
        - totală în miopie şi astigmatism;
        - fară corecţie optică în hipermetropia mică şi medie, doar dacă există anizometropie > 1,5 D;
        - corecţie parţială în hipermetropia > 4 D (unii autori recomandă corecţia optică totală şi tratament chirurgical pentru exodeviaţia restantă) și supra- corecţie cu 2-4 D în miopie cu deviaţie mică.

- Ocluzia ochiului ne-fixator, 3-4 h-zi, dacă există supresie
- Tratament ortoptic, pentru deviaţii < 20 DP
  - Exerciţii pentru antrenarea fuziunii în convergenţă, exerciţiul cu creionul adus de la distanţă spre nas (20 de repetări, de 3x/ zi) dar rezultatele sunt discutabile.
  - Prismele cu baza nazal în corecţia optică sunt uneori indicate, dar există riscul de a reduce amplitudinea de convergenţă fuzională.

– ***Tratament chirurgical al exotropiei intermitente.***
  - Momentul intervenţiei chirurgicale este controversat, unii îl preferă în jurul vârstei de 7 ani, sau după 5 ani de exodeviaţie, sau când apar semne de decompensare:
    - deviaţia este manifestă mai mult de jumătate din timpul când copilul este treaz;
    - ortoforia se restabileşte greu după cover-test;
    - creşte deviaţia;
    - se deteriorează testele de stereoscopie.
  - Tehnica de elecţie este recesia bilaterală a mm DE prin care se menţine aspectul concomitent al motilităţii. Recesia MDI cu rezecţia MDE pe ochiul deviat ne-fixator este o alternativă pentru exotropia cu exces de divergenţă simulat şi exotropia de bază. Scopul imediat al intervenţiei este de a obţine o uşoară supracorecţie de 10-15 D în primele 3-4 săptămâni post-operator.
  - În exotropia prin insuficienţă de convergenţă cu deviaţia > 15 DP se recomandă rezecţia uni- sau bilaterală a MM DI.

➢ **Exotropia constantă - Exotropia congenitală**
– Debut sub vârsta de 6 luni, de obicei prezentă la naştere
– Deviaţie mare, la aproape şi distanţă > 40 DP
– Asociată cu asimetrie, disostoze cranio-faciale, afecţiuni neurologice
– Fără VB
– Poate dezvolta DVD şi hiperfuncţie a mm. oblici inferiori
→ Tratament chirurgical: Recesia bilaterală a mm DE, după unii autori recesie MDE cu rezecţie MDI la ochiul care deviază constant.

EXOTROPIA SECUNDARĂ

– Se dezvoltă datorită scăderii acuităţii vizuale a ochiului care este în divergentă, după leziuni organice: opacităţi corneene, cataractă, leziuni pe fundul de ochi.

– Cel mai frecvent apare în adolescenţă sau la adultul tânăr.
→ Tratament chirurgical: recesie MDE și rezecţie MDI cu suturi ajustabile la adulți la ochiul care deviază constant sau toxină botulinică injectată în MDE.

EXOTROPIA CONSECUTIVĂ

– Apare după supra-corecţia chirurgicală a esotropiei.
– Adducţia este frecvent limitată, uneori MDI este alunecat.
→ Tratament chirurgical: Rezecţia și avansarea mm DI alunecaţi sau hipofuncţionali. Scopul imediat este de a obţine o uşoară supracorecţie de 10-15 D pentru a preveni recurența.

EXOTROPIA DIN AFECŢIUNI NEUROMUSCULARE ÎNSOŢITE DE EXODEVIAŢII

– Pareză sau paralizie de N. III, miastenia, CPEO şi oftalmoplegia internucleară (vezi şi Strabismele paralitice).
– *Miastenia Gravis:*
  - Afecţiune autoimună caracterizată prin blocarea cu complexe imune a receptorilor de acetilcolină care participă la transmisia neuro-musculară
  - Aspectul clinic caracteristic este de fatigabilitate şi variabilitate
  - 50% debutează cu simptome oculare
  - 90% prezintă ptoză, uni sau bilaterală care se accentuază la privirea în sus >30 secunde; se ameliorează după 30 minute în camera obscură şi după somn
  - Limitarea motilităţii oculare cu diplopie; se poate manifesta izolat la un mușhi (MDInf) sau ca în paralizia de N VI sau de N III dar fără afectare pupilară, ca oftalmoplegia internucleară sau totală
  - Spasmul Cogan: după privirea în jos câteva minute, pacientul priveşte drept înainte şi pleoapa se ridica spastic
  - Există forme clinice strict oculare dar frecvent există afectare sistemică: slăbirea mm masticatori, extensori ai gâtului, spatelui, membrelor, disfagie, răguşeală, disartrie, dispnee
  - Pentru diagnostic:
    - Aplicarea de gheaţă 2-5 minute pe pleoapă sau testul Tensilon cu 2 mg endrophonium inj. i.v. sau neostigmină,

îmbunătăţeşte evident funcţia ridicătorului pleoapei şi a mm extraoculari
    - Electromiografic: după solicitarea activă a mm afectaţi apare scăderea activităţii electrice şi creşte după administrarea de endrophonium sau neostigmină
    - Anticorpi anti-receptori acetilcolină
  - Tratament: Inhibitori de acetilcolinesterază, corticosteroizi, imunosupresoare, imunoglobuline, plasmafereză
- *Oftalmoplegia externă progresivă cronică (CPEO)*
  - Cauzată de un defect mitocondrial al ADN
  - Debut în copilărie cu ptoză şi limitarea motilităţii cu evoluţie progresivă spre paralizie totală
  - Poziţie compensatorie cu bărbia ridicată
  - Retinopatie pigmentară fără afectarea acuităţii vizuale
  - Sindromul Kears-Sazre: CPEO se asociază cu retinopatie pigmentară severă şi cardiomiopatie
  - Tratamentul chirurgical se adresează ptozei când aceasta este accentuată
- *Oftalmoplegia internucleară*
  - Cauzată de leziuni ale fasciculului longitudinal posterior care integrează nucleii nervilor cranieni implicaţi în mişcările oculare conjugate. Afectarea bilaterală apare în boli demielinizante, AVC, tumori cerebrale.

DEVIAȚIA ORIZONTALĂ DISOCIATĂ (DHD)

→ Face parte din complexul strabic de disociere alături de DVD, deviaţia torsională disociată şi de nistagmusul latent, dar în DHD predomină componenta orizontală.

→ Este caracterizată printr-o deviaţie intermitentă în abducţie spontană sau sub ocluzor a ochiului ne-fixator.

→ Tratamentul chirurgical: recesie unilaterală a MDE 5-7 mm, rar recesie bilaterală a MM DE şi corecţia DVD dacă co-există.

INSUFICIENȚA DE CONVERGENȚĂ

- Este o exoforie, nu o exotropie (diagnostic diferenţial cu exotropia intermitentă cu insuficienţă de convergenţă).

- Se manifestă cu astenopie, vedere neclară la aproape, spasme de acomodaţie.
- Punctul de convergenţă la aproape este situat la o distanţă de peste 9 cm, amplitudinea de fuziune în convergenţă este redusă.

→ *Tratament ortoptic*

- Exerciţii pentru antrenarea fuziunii în convergenţă, exerciţiul cu creionul adus de la distanţă spre nas
- Prisme cu baza nazal pentru citit; când se asociază și insuficiența de acomodație se pot adauga la prisme și lentile pe plus.

→ *Tratament chirurgical*: rezecţia MDI uni sau bi-laterală dacă tratamentul ortoptic nu dă rezultate, dar cu precauție din cauza riscului de diplopie la distanță.

PARALIZIA CONVERGENȚEI

- Debut acut, secundară unei afecţiuni intra-craniene
- Exotropie cu diplopie la aproape cu fuziunea în convergenţă absentă
- Adducţie şi acomodaţie normală

→ *Tratamentul* este cu prisme cu baza nazal pentru atenuarea diplopiei, ocluzia unui ochi dacă diplopia persistă. Tratamentul chirurgical este contraindicat.

STRABISMELE ORBITARE

FORME MINORE: SINDROAMELE ALFABETICE

- Sunt strabisme orizontale cu incomitanţă în mişcările verticale.
- Sunt cauzate de modificări ale formei orbitei, de disfuncţia mm oblici sau de heterotropia inserţiilor mm extraoculari (înnăscută sau post-chirurgical) cu disfuncţia mm drepţi orizontali sau verticali.
- ***Se manifestă clinic cu:***
  - ➢ astenopie sau diplopie în direcţia unde deviaţia este mai mare şi nu se poate obţine fuziune.
  - ➢ poziţia compensatoare cu bărbia în sus (esotropie în A) sau în jos (exotropie în A)
  - ➢ ***Sindromul alfabetic în A***: deviaţia orizontală devine mai esotropică la privirea în sus și mai exotropică la privirea în jos.

- Esotropia în A: deviaţia creşte la privirea în sus şi scade la privirea în jos
- Exotropia în A: deviaţia creşte la privirea în jos şi scade la privirea în sus

➢ ***Sindromul alfabetic în V***: deviaţia orizontală devine mai exotropică la privirea în sus și mai esotropică la privirea în jos.

- Esotropia în V: deviaţia creşte la privirea în jos şi scade la privirea în sus
- Exotropia în V: deviaţia creşte la privirea în sus şi scade la privirea în jos

➢ Deviaţia în V este semnificativă la o diferenţă de deviaţie pe verticală > 15 DP, iar în deviaţia în A la >10 D.

➢ ***Sindrom X***: fără deviaţie sau deviaţie mică în poziţie primară şi exotropie la privirea în sus şi în jos

➢ ***Sindrom Y***: exotropie doar la privirea în sus

➢ ***Sindrom λ***: exotropie doar la privirea în jos

• Deviaţia în V este semnificativă la o diferenţă de deviaţie pe verticală > 15 DP, iar în deviaţia în A la >10 D.

• Hiperfuncţia mm. oblici inferiori poate cauza esotropie în V, hiperfuncţia mm. oblici superiori, esotropie în A.

• Modificări ale formei orbitei pot determina orientarea fantei palpebrale. De exemplu, fanta anti mongoloidă cu cantul palpebral extern orientat spre oblic jos este asociată cu sindrom V.

• ***Tratamentul chirurgical*** se adresează cazurilor cu diferenţă mare de deviaţie între privirea în sus şi în jos, mai ales dacă împiedică vederea binoculară în poziţie primară şi la privirea în jos (citit) sau poziţia compensatoare este marcată.

➢ *Dacă nu există disfuncţii ale mm oblici:*

→ Pentru corecţia sindromului în A sau V *se deplasează inserţia mm DI spre capătul închis al literei, iar inserţia mm DE spre capătul deschis al literei cu ½, 2/ 3 sau o lăţime de tendon (în functie de severitatea deviaţiei)* asociat cu recesia sau rezecția necesară pentru corecția deviației orizontale.

→ Re-inserarea se face la distanţa necesară corecţiei deviaţiei orizontale, concentric cu limbul

→ Ex: Esotropie în A: recesie mm DI cu up-shift, Exotropie în A: recesie mm DE cu down-shift.

→ Monolateral, pe ochi ambliop, intervenţia de recesie-rezecţie cu deplasare verticală a inserțiilor mm. orizontali. De exemplu pentru esotropie în V se deplasează m. drept intern în jos şi m.

drept extern în sus. Pentru scăderea riscului de efect vertical sau torsional în poziţie primară la MDI se plaseză marginea inferioară a inserţiei mai recesată decât cea superioară, la MDE marginea superioară este mai recesată decât cea inferioară.

➢ *Dacă există disfuncţii ale mm drepți inferiori se recomandă:*

→ Sd A cu hipofuncția mm drepți inferiori: rezecția mm drepți inferiori dacă nu afectează poziția primară sau doar deplasarea medială a inserției.

→ Sd V cu hiperfuncția mm drepți inferiori: recesia mm drepți inferiori și/ sau deplasarea laterală a inserției.

➢ *Dacă există disfuncţii ale mm oblici se recomandă:*

→ Sindromul alfabetic în V (cauzat de hiperfuncţia oblici inferiori): slăbirea mm oblici inferiori: recesie sau miectomie

→ Sindromul alfabetic în A (cauzat de hiperfuncţia oblici superiori):

– recesia sau tuck-ul tendoanelor mm oblici superiori. Aceste două intervenţii de slabire a mm oblici pot corecta 15-20 DP din sindromul alfabetic.

– Tenotomia fibrelor posterioare a tendoanelor mm oblici superiori corectează 35-45 DP din sindromul A.

DEVIAŢIILE VERTICALE

- Deviaţiile verticale pot fi comitente sau incomitente, majoritatea fiind incomitente. Sunt cauzate de hiper- sau hipo-funcţii ale mm. oblici inferior şi/ superiori (pareze sau paralizii), contracturi sau restricţii ale mm. cu acţiune verticală.

HIPERFUNCŢIA PRIMARĂ A M. OBLIC INFERIOR

- Hiperfuncţia m. oblic inferior se consideră primară atunci când nu există semne de hipofuncţie (pareză sau paralizie) a antagonistului omolateral (m. oblic superior) sau a sinergicului contralateral (m. drept superior).
- ***Aspecte clinice:***
  – Hiper-elevaţia ochiului în adducţie; elevaţia este mare în adducţie decât în abducţie. Aprecierea se face corect în privire laterală cu ochiul în abducţie fixator. La cover-test alternant, când ochiul hipertropic este descoperit,

mişcarea de redresare se face de sus în jos, iar ochiul congener face o mişcare de redresare de jos în sus.

– Poate fi cuantificată pe mai multe grade:
  + ridicare minimă în adducţie, este observabilă în adducţie şi elevaţie
  ++ devine observabilă în adducţia simplă
  +++ ridicare marcată în adducţie
  ++++ ridicare foarte marcată, adducţia devine elevaţie
– Sindrom V
– Frecvent bilateral, asimetric
– Testul Bielchowsky este negativ bilateral
– Frecvent asociat cu esotropia infantiă congenitală (2/ 3 din cazuri) dar şi în esotropia dobândită sau exotropie

- ***Diagnostic diferenţial***:
  – Pareza de N IV
  – DVD
  – Pareza m. drept superior contralateral
- ***Tratament ne-chirurgical:*** nu se operează hiperfuncţiile mici, care nu deranjează estetic sau funcțional.
- ***Tratament chirurgical:*** dacă se asociază sd V, acesta interferă cu dezvolarea VB sau deranjează estetic.
  – Tehnici de slăbire a mm OI: recesie, miectomie, dezinserţie, transpoziţia anterioară a mm OI. Aceste tehnici nu afectează poziţia primară.
  – Transpoziţia anterioară a mm OI corectează hiperfuncţii marcate ale mm OI şi concomitent şi DVD dacă acesta co-există cu hiperfuncţia mm. oblici inferiori.
  – Se recomandă slăbirea bilaterală a mm OI, chiar dacă există asimetrie în hiperfuncţia mm OI.
  – Când deviaţiile orizontale co-există se asociază în același timp operator, tehnicile chirurgicale pentru corecția acestora.

HIPERFUNCŢIA PRIMARĂ A M. OBLIC SUPERIOR

- Este cauzată de o anomalie de inserţie sagitală a tendonului m oblic superior.
  – Hiper-depresia (hipotropia) ochiului în adducţie
  – Fară semne de hipofuncţie a m oblic inferior omolateral sau a m. drept inferior contralateral.
  – Sd A cu poziţie compensatorie cu bărbia în sus
  – De obicei bilaterală

  - Poate co-exista cu deviaţii orizontale, mai frecvent exotropie
  - Frecventă în disostoze cranio-faciale cu exciclorotaţie a orbitelor.
- ***Tratament chirurgical:*** se adresează doar cazurilor simptomatice cu sd A marcat, poziţie compensatorie semnificativă sau cu afectarea VB.
  - Tehnici de slăbire a tedoanelor m. oblic superior bilateral: recesie, tenotomie posterioară, tenectomie
  - Când deviaţiile orizontale co-există se asociază în acelaşi timp operator tehnicile chirurgicale pentru corecţia acestora.

HIPERTROPIA (după A. Rosenbaum)

DP	OCHIUL HIPERTROPIC		OCHIUL HIPOTROPIC	
	RECESIE MDS	REZECTIE MDInf	REZECTIE MDS	RECESIE MDInf
5	3.0			3.0
10	4.0			4.0
15	5.0			5.0
20	6.5		3.0	5.0
25	5.0	5.0	5.0	6.0
30	6.0	5.0	6.0	6.0

DEVIAŢIA VERTICALĂ DISOCIATĂ (DVD)

- Este frecvent asociată cu esotropia infantila congenitală (50-90%).
- Cauza nu se cunoaște exact. Se presupune existenţa unei tulburări precoce în dezvolarea VB sau existenţa unui mecanism de supresie al nistagmusului latent.
- Constă în elevaţia, abducţia şi extorsia ochiului nefixator, atunci când celălalt ochi fixează.
- Când ochiul cu DVD preia fixaţia, ochiului congener fie stă pe loc, fie prezintă DVD, dar nu deviază în jos (spre deosebire de ***hipertropia reală,*** în care, atunci când ochiul cu hipertropie fixează în poziție primară, ochiul congener devine hipotropic. Revenirea la poziţia primară se face lent.
- Apare spontan, la oboseală sau ne-atenţie (DVD manifest) sau sub ocluzor (DVD latent).

- De obicei bilateral, frecvent asimetric
- Poate fi însoţit de esotropie sau exotropie
- Poate fi însoţit de hiperfuncţia mm OI
- Poziţia compensatorie cu capul înclinat poate compensa parţial deviaţia.
- Se poate asocia cu deviaţia orizontală şi/ sau cu deviaţia torsională disociată, nistagmus latent (toate fac parte din complexul strabic de disociere) dar în DVD predomină componenta verticală.
- Valorea deviaţiei variază în functie de atenţie şi starea de oboseală, de aceea sunt recomandate mai multe măsurători.
- Se plasează în faţa ochiului cu DVD şi prisma cu baza inferior şi ocluzorul, iar ochiul congener fixează. Se creşte progresiv prisma până la neutralizarea deviaţiei.
- ***Diagnostic diferenţial***
  - Pareza de oblic superior, în care există hipertropie reală şi testul Bielchowsky este pozitiv.
  - Hiperfuncţia primară a m. oblic inferior, în care elevaţia este mare în adducţie decât în abducţie şi există sd. V, iar în DVD elevaţia nu se modifică cu add-sau abducţia, sd A e mai frecvent, există exciclotropie şi nistagmus.
- ***Tratamentul chirurgical*** în DVD se adresează cazurilor cu deviaţii medii și mari, care devin supărătoare estetic sau dacă apare diplopie. Des, DVD-ul revine şi după corecţia chirurgicală, dar valoarea deviaţiei este mai mică.
  - ***Transpoziţia anterioară a mmOI*** este cea mai des utilizată. Este o tehnică eficace în corecţia DVD până în 15 DP. Permite corecția concomitentă a hiperfuncţiei OI și a DVD. Cu cât OI se mută mai anterior, până la nivelul inserției MD Inf, cu atât efectul de slăbire a OI este mai puternic. MM OI sunt re-inseraţi cu fibrele posterioare recesate cu 2-3 mm față de inserția fibrelor anterioare pentru evitarea sindromului de anti-elevație.
  - La pacienţi cu asimetrie marcată, anteriorizarea asimetrică permite normalizarea versiilor şi reducerea proporţională a DVD, în funcţie de mărimea deviaţiei verticale.
  - Acestă tehnică se preferă și în DVD care nu prezintă hiperfuncția mm OI (cu excepția deviațiilor cu hipo-funcție de mm OI și sd A) pentru stabilitatea și eficacitatea în reducerea deviației. Se poate opera concomitent şi ***deviaţia orizontală.***
  - ***Recesia de muşchi drept superior (MDSup),*** de obicei ***bilaterală simetrică,*** chiar dacă DVD este asimetric. Se recomandă recesii mari, între 8-10 mm, în funcţie de mărimea deviaţiei şi distanţa faţă de inserţia m. oblic superior. Trebuie evitată amplasarea suturii pe tendonul MOS.
  - Recesia **unilaterală** se aplică doar când ochiul cu DVD are ambliopie mare. În aceste cazuri, recesia este moderată, de 5-7 mm. Frecvent poate sa

apară DVD la ochiul iniţial asimptomatic şi, din acest motiv, se preferă recesia bilaterală.

– Pentru DVD rezidual, dacă recesia de MDSup nu a fost suficientă, se practică rezecţia MDInf. Este eficace la o valoare de 4-6 mm bilateral.
– Pentru DVD rezidual după transpoziţia anterioară a mmOI sew recomandă recesie moderată a mm Dsup de 6-7 mm.

DVD

DP	Recesie MDS
< 10	6.0
10	7.0
15	8.0
20	9.0
25	10.0

STRABISMELE PARALITICE

- Strabismul paralitic reprezintă deviaţia globului ocular cauzată de paralizia unui nerv cranian care inervează muşchii extraoculari.
- *Subiectiv*, mai ales apar în formele dobândite: diplopie, falsa proiecţie şi tulburări reflexe.
  – Diplopia este simptomul principal care atrage atenţia bolnavului; în formele fruste poate fi singurul simptom. Se accentuează la privirea în direcţia muşchiului afectat.
  – Tulburările reflexe sunt consecinţa diplopiei şi a falsei proiecţii, cu dezorientarea bolnavului în spaţiu, ameţeală, greaţă, vărsături care se ameliorează sau dispar când bolnavul închide un ochi.
- *Obiectiv*:
  – Deviaţia este maximă în direcţia muşchiului paralizat şi nulă în direcţie opusă
  – Limitarea mişcărilor globului ocular în sfera de acţiune a muşchiului paralizat este variabilă.
  – Deviaţia secundară (când fixează cu ochiul paretic) este mai mare ca deviaţia primară (când fixează cu ochiul sănătos).
  – Atitudinea vicioasă a capului şi gâtului se adoptă pentru păstrarea vederii binoculare.
- ***Etiologia*** strabismelor paralitice:
  – Congenitale (mai rare) după encefalită, traumatism la naştere

  - Dobândite, cauzate de afecţiuni vasculare (HTA, diabet, ateroscleroză, sindrom de sinus cavernos (fără afectarea pupilei), anevrism de arteră comunicantă posterioară, cu afectare pupilară), traumatisme, infecţii sau inflamaţii, neoplasme intra-craniene, scleroză multiplă.
- Este necesar consult neurologic complet pentru investigarea leziunilor asociate, a interesării celorlalţi nervi cranieni, examen RMN sau Angio RMN dacă se bănuieşte patologie vasculară.
- Diferenţierea parezei (cu funcţionare parţială a muşchiului) de paralizie se face prin observarea motilităţii oculare, testul ducţiilor forţate pasive, testul ducţiilor active (forţa activă generată), analiza velocităţii sacadice.

PARALIZIA DE NERV III (oculomotor comun)

- N III inervează prin divizia superioară MDSup şi m ridicător al pleoapei, iar prin divizia inferioară MDI, MDinf, MOI, m sfincter pupilar şi m ciliar.
- Paralizia este:
  - Congenitală (în 40-50% din cazuri), cu determinism genetic sau cauzată de un traumatism intrauterin sau neonatal
  - Câştigată, trauma este factorul cel mai frecvent
    - centrală - fără afectarea pupilei (leziune centrală),
    - periferică (boală vasculară ocluzivă periferică, anevrism, tumori) cu afectarea pupilei.
- Paralizia recentă cu cefalee și midriază poate fi cauzată de anevrism de arteră comunicantă posterioară și necesită de urgență consult neurologic.
- *Aspecte clinice:*
  - **Paralizia totală de N III**
    - Exotropie mare, hipotropie moderată, inciclotorsie
    - Limitarea adducţiei, elevaţiei şi depresiei
    - Ptoză palpebrală
    - Midriază fixă (paralizia m sfincter pupilar), pierderea acomodaţiei (paralizia m ciliar)
    - Capul întors în direcţie opusă
  - **Paralizia diviziei superioare a N III**
    - Hipotropie
    - Limitarea elevaţiei şi adducţiei
    - Ptoză
  - **Paralizia diviziei inferioare a N III**
    - Hipertropie
    - Limitarea depresiei, în special în abducţie

- **Paralizia izolată a fiecărui mușchi inervat de N III**
- **Regenerarea aberantă** (refacerea cu re-direcţionarea N III) în cazurile congenitale şi post-traumatice, se manifestă la tentativa de adducţie cu elevaţia anormală a pleoapei superioare în adducţie sau depresie, constricţia pupilei, hipotropie.

- *Diagnostic diferenţial:*
  - Miastenia Gravis – se face test cu tensilon
  - Fracturi de orbită
- ***Tratament nechirurgical*** în primele 6 luni după debut (paraliziile recente):
  - Ocluzie dacă există diplopie în faza acută
  - Tratamentul ambliopiei în cazurile congenitale
  - Prisme Fresnel: în pareză cu funcţie reziduală a MDI – există o arie de vedere binoculară fară diplopie care prin prisme poate fi adusă spre pozitia primară
  - Prisme incorporate în corecţia aeriană, pentru deviaţia restantă în cazurile cu recuperare parţială sau când chirurgia este contraindicată
  - Toxina botulinică: în faza acută, injectată în MDE scade sau elimină deviaţia orizontală în pozitie primară sau în MDInf contractat pentru deviaţia verticală.
  - Se recomandă testul de adaptare prismatică; dacă se obţine vedere binoculară, şansele alinierii chirurgicale sunt bune. Sub vârsta de 8 ani diplopia post-operatorie este rară. După traumatisme craniene mecanismul central de fuziune poate fi afectat şi poate apare diplopie intratabilă după tratamentul chirurgical. Se recomandă lentilă de contact ocluzivă sau lentilă intraoculară cu scop de penalizare.
- ***Tratament chirurgical*** – Scopul tratamentului trebuie să fie realist:
  → alinierea ochilor în poziţie primară şi la privirea în jos
  → obţinerea unei arii de vedere binoculară utilă (în paralizia totală nu e posibil)
  → motilitatea oculară rămâne limitată.
  - ***În pareze sau paralizii izolate,*** în funcție de starea motilității oculare, utilizând de preferință suturi ajustabile:
    → Paralizia MDI – Exotropie, limitarea adducţiei, torticolis
    → La ochiul afectat: recesie MDE cu rezecţie MDI (dacă MDI are funcţia parţial păstrată sau recuperată), cu transpoziţia inserţiei MDI şi MDE spre inserţia MDSup dacă există hipotropie sau spre MDInf dacă există hipertropie.
    → În deviaţiile mari se adaugă recesia MDE contralateral (pentru corecţia exotropiei restante și îmbunătățirea sincronicității

mișcărilor binoculare) şi recesia MDSup contralateral pentru corecţia hipotropiei.

→ Paralizia MDInf: Hipertropie, limitarea coborârii, inciclotropie, torticolis:

→ Recesie MDSUP omolateral

→ Paralizia MDS: Hipotropie, limitarea elevaţiei, ptoză, exciclotropie, torticolis:

→ Recesie MDInf omolateral, rezecție MDSup omolateral, slăbirea MOI contralateral

→ Paralizia MOI: Mai rar afectat individual (traumatism direct pe orbită sau pe muschi, injectie peribulbară). Clinic: hipotropie cu inciclotorsie, limitarea elevaţiei în adducţie, dar liberă la testul ducţiilor forţate, sd A, hiperfuncţia m. oblic superior omolateral:

→ Recesie DMSup contralateral

– ***În paralizia totală***, singurul muşchi funcţional este MDE. Se recomandă:

→ Recesie supramaximală a MDE, în spatele ecuatorului, 12-15 mm, chiar cu suturi hang back + rezecție MDI până la 10 mm ± transpoziţia superioară a MDI şi MDE dacă există hipotropie

→ În cazuri ce deviații mari: dezinserția MDE cu re-atașare la periostul orbitei, fixarea globului de periostul orbitar nazal

→ Rezecţia şi transpoziţia tendonului MOS la inserţia MDI pentru a crea o forţă adductoare

→ Chirurgia **ptozei** – în al doilea timp operator; se preferă corecţie sub-maximală.

PARALIZIA DE NERV IV (trohlear)

- Nervul IV inervează m. oblic superior (MOS)
- Paralizia de N IV este cea mai frecventă formă de paralizie ciclo-verticală.
- *Caracteristici clinice:*
  - Hipertropia ochiului cu pareză sau paralizie
  - Cap înclinat spre partea neafectată, bărbia retrasă
  - Hiperfuncţia MOI la ochiul paretic (creşterea elevaţiei în adducţie)
  - Hipofuncţia MOS (limitarea depresiei în adducţie)
  - Limitarea depresiei ochiului afectat
  - Exciclotorsie, în special în paraliziile bilaterale
  - *Testul Bielschowsky* este testul care pune diagnosticul. La înclinarea capului pe partea cu pareză, creşte hipertropia.

  - *Testul Hess-Lancaster, coordimetria, câmpul de vedere binoculară fără diplopie* pot evidenţia evoluţia deviaţiei şi a motilităţii.
- ***Paralizia N IV congenitală*** poate surveni după un traumatism la naştere, dar deseori nu este o paralizie reală, ci este cauzată de laxitatea tendonului MOS sau absența acestuia. Devine observabilă, anamnestic, după vârsta de 8 luni-1an.
  - Debutul este vag
  - Asimetrie facială cu hemi-faţa "mai plină" pe partea paretică; prezenţa ei arată că pareza este congenitală!
  - Cap înclinat spre partea neafectată în special când copilul fixează la distanţă (priveşte la televizor; se poate vedea şi în fotografiile din copilărie)
  - Fără diplopie, doar dacă decompensarea este bruscă
  - Fără torsiune
  - Tendon lax al MOS confirmat la testul ducţiilor forţate intra-operator
- ***Paralizia dobândită*:** după traumatisme craniene închise, cauze vasculare, diabet, tumori cerebrale, traumatism în unghiul supero-intern al orbitei (paralizie unilaterală).
  - Fără asimetrie facială
  - Diplopie verticală şi/ sau torsională
  - Necesită examinare neurologică
- ***Paralizia bilaterală*** apare frecvent după traumatisme craniene
  - Diplopia torsională este simptomul predominant!
  - Exciclotorsie bilaterală măsurată obiectiv 5°-10°sau mai mare (testul cu 2 lentile Maddox sau coordimetrie)
  - Esotropie în V
  - Bărbia în jos
  - Testul Bielchowsky pozitiv bilateral
  - Hipofuncţie bilaterală a MOS
  - Hiperfuncţie bilaterală a MOI, uneori asimetrică
- ***Diagnostic diferenţial:***
  - DVD - Hiperfuncţia bilaterală a MOI
  - Skew deviation - testul în 3 trepte pozitiv, dar cu inciclotorsie
- ***Tratament:***
  - ***Tratamentul nechirurgical*: În hipertropia < 10 DP,** fără simptome şi fără torticolis nu necesită tratament. Dacă există diplopie – prescriem prisme cu baza inferior în faţa ochiului paretic incorporate în ochelari sau cu lentile Fresnel în cazuri cu debut recent.
  - ***Tratamentul chirurgical*** se alege în funcţie de:
    - Mărimea hipertropiei şi a poziţiei compensatorii a capului

- Prezenţa diplopiei
- Studiul versiilor
- Funcţia MOI
- Contractura MD Sup
- Testul ducţiilor forţate intra-operator: laxitatea tendonului OS şi contractura MD Sup

► **Hipertropia < 15 DP** – chirurgie pe un muşchi vertical:
– Când există hiperfuncţia MOI omolateral (frecvent): slăbirea MOI (recesie, transpoziție anterioară, transpoziție anterioară și nazală sau miectomie în funcție de mărimea hiperfuncției și de prezența torsiunii).
– Când tendonul MOS este lax: tuck al tendonului MOS; mărimea tuck-ul este verificată prin testul ducțiilor forțate pentru MOS până când acesta devine simetric.

► **Hipertropie > 15 DP-30 DP** – se asociază chirurgia pe 2 muşchi verticali; 1 mm recesie pe mm verticali corectează 3 DP deviaţie verticală.
– Miectomie OI + Tuck al tendonului MOS (când tendonul MOS este lax)
– Miectomie MOI + Recesie MDInf contralateral
– Miectomie MOI + Recesie MDSup omolateral dacă există contractura MDSup se aplică doar cazurilor mai vechi de 10 ani, cu mare precauție din cauza riscului de supra-corecție, preferabil cu suturi ajustabile.

► **Hipertropie > 30 DP** – chirurgie pe 3 mușchi verticali: Miectomie OI + Tuck OS + Recesie MDInf contralateral sau Miectomie OI + Rezecție MDS contralateral + Recesie MDInf contralateral.
– Tratamentul chirurgical adecvat corectează hipertropia, reduce diplopia – cel puţin în poziţie primară şi la privirea în jos şi reduce torticolisul.
– În pareza congenitală operată precoce (sub 2 ani) dispare torticolisul şi asimetria facială şi se poate obţine fuziune.

– ***În paralizia bilaterală:*** Recesia bilaterală MOI, tuck bilateral MOS sau tehnica Harada-Ito efectuată bilateral pentru cazuri cu exciclotorsiune marcată (fibrele anterioare ale tendonului MOS se mută la marginea superioară a MDE, 8 mm posterior de inserţie).

PARALIZIA DE NERV VI (abducens)

- Paralizia de nerv VI este cea mai frecventă paralizie de nerv oculomotor dobândită. N VI poate fi uşor lezat datorită traseului său lung şi sinuos.

- Paralizia **congenitală** este foarte rară - după afecţiuni virale, hidrocefalie, leziuni de trunchi cerebral.
- Paralizia **dobândită** (vezi etiologia strabismelor paralitice)

- *Aspecte clinice:*
  - Esotropie cu apariţie bruscă, deviaţia mai mare la distanţă decât la aproape
  - Diplopie orizontală apărută brusc
  - Limitarea mişcării de abducţie de la – 1 (reducere uşoară), până la – 4 nici o mişcare dincolo de linia mediană
  - Poziţie compensatorie – capul întors spre partea cu pareza
- Diferenţierea parezei (cu funcţionare parţială a MDE) de paralizie se face prin:
  - Observarea abducţiei, testul ducţiilor forţate, analiza velocităţii sacadice
  - Pacientul fixează la distanță cu capul întors spre ochiul ne-afectat și deviația crește
- **Tratament**
  - ***Nechirurgical***:
    → Iniţial – supraveghere periodică (6 luni-1 an), ocluzie pentru evitarea diplopiei, lentile prismatice sau prisme Fresnel.
    → Chemodenervaţia cu toxină botulinică injectată în MDI, foarte utilă în faza acută pentru evitarea diplopiei și ambliopiei; previne şi/ sau tratează contractura MDI antagonist, sau folosită ca adjuvant preoperator pentru aprecierea funcției restante a MDE.
  - ***Chirurgical:*** Scopul este de a anihila diplopia şi de a reface motilitatea oculară. Analiza atentă a gradului de deficit (pareza sau paralizie) este esenţială pentru o abordare chirurgicală corectă.
    → Toxină botulinică injectată în MDI; uneori este suficientă o singură injectare pentru reuperare, deși utilizarea toxinei nu s-a dovedit că ar influența recuperea.
    → Dacă funcţia MDE este păstrată parţial (pareza N VI) și deviația revine după toxină sau persistă mai mult de 6 luni:
    → Recesie MDI sau recesie MDI+ rezecţie MDE (+ recesia MDI contralateral când deviaţia >40 DP)
    → Dacă abducţia este slabă (ochiul nu trece dincolo de linia mediană) sau absentă (paralizia N VI): transpoziţia MDSup și a MDInf la nivelul inserţiei MDE cu toxina injectată cu1-2 săptămâni înainte). Uneori este necesară recesia ulterioară a MDI omolateral și/ sau contralateral, după ce a trecut efectul toxinei. Transpoziţia de tendon întreg a muşchilor verticali creşte riscul de ischemie anterioară, mai ales la persoanele în vârstă sau cu patologii

vasculare preexistente, de aceea în anumite situaţii este preferată transpoziţia parţială (procedeul Hummelsheim).

DUBLA PARALIZIE DE RIDICĂTOR

- Se mai numeşte **sindrom de deficienţă a elevaţiei monoculare.**
- Cauzele sunt:
  - Paralizia MDSup
  - Afectarea centrilor supranucleari ai elevaţiei
  - Restricţia primară sau secundară a MDInf.
- ***Aspecte clinice:***
  - Prezentă de la naștere, de obicei unilaterală
  - Limitarea elevaţiei este egală în abducţie, elevaţie simplă şi în adducţie (spre deosebire de Sd Brown, unde este mai pronunţată în adducţie)
  - Hipotropie în poziţie primară care creşte la privirea în sus
  - Pseudo-ptoză sau ptoză
  - Poziţie compensatorie cu bărbia ridicată, uneori ambliopie dacă deviaţia este mare
  - Fenomenul Bell intact
- Există 3 forme clinice:
  - Restricţie a m. drept inferior (fară paralizie): testul ducţiilor forţate pozitiv, forţa generată activ şi sacade în elevaţie prezente, fenomenul Bell absent
  - Deficienţa elevaţiei: testul ducţiilor forţate liber, forţa generată activ şi sacade în elevaţie reduse, fenomenul Bell prezent
  - Combinaţie a primelor două: testul ducţiilor forţate pozitiv, forţa generată activ şi sacade în elevaţie reduse
- **Tratament *chirurgical***: când deviaţia verticală şi poziţia compensatorie a capului este mare.
  - Recesia MDInf dacă este contractat (se verifică la testul ducţiilor forţate intra-operator)
  - Transpoziţia MDI și MDE la inserţia MDSup (tehnica Knapp) dacă nu MDInf nu e contractat sau ca a doua etapă chirurgicală dacă recesia de MDInf nu e suficientă pentru corecția hipotropiei și redresarea elevției.
  - Corecţia ptozei după corecţia strabismului

STRABISME RESTRICTIVE

- **Forme congenitale:** sunt de fapt anomalii de inervaţie ale nervilor cranieni cu determinism genetic.

- **Formele dobândite:** survin după traumatisme, operaţii cu distrugeri excesive, rezecţii mari

SINDROMUL DUANE

- Descris iniţial ca sindrom (Sd.) de retracţie Stilling – Turk – Duane
- Etiologia este mis – innervaţională: studiile electromiografice, histologice, imagistice demostrează diferite grade de deficienţă ale funcţiei N VI până la hipoplazia sau absenţa nervului sau nucleului VI.
- Fibrele N III sunt direcţionate aberant spre MDE și determină în adducție co-contracţia: contracția simultană a MDI și a MDE, care este esenţa motilităţii anormale în Sd. Duane.
- Efectul clinic este de:
  - limitarea abducţiei / adducţiei
  - retracţia globului și îngustarea fantei în adducţie
  - deviaţia în sus sau în jos in adducţie – (up - si down - shoot), globul alunecă între MDE scurtat, cu inervație anormală și MDI contractat.
- Este mai frecvent tipul I, esotropic, la femei și la OS.
- Clasificare clinică: toate tipurile clinice manifestă retracţia globului şi îngustarea fantei în adducţie, lărgirea fantei în abducţie.
- **Diagnostic diferenţial:**
  - Enoftamia şi îngustarea fantei în adducţie
  - Esotropie mică cu deficit mare de abducţie; exotropie la privirea în direcţie opusă ochiului afectat
  - Observarea sacadelor în abducţie: abducţie lentă
  - Abducţie cu rotaţie externă „curbă” – aspect unic: limitarea abducţiei este mai mare în versia orizontală decât în abducţia pe direcţii oblice
  - Strabismele orizontale – abducţie prezentă pe orizontală şi pe direcţii oblice
  - Paralizia N VI – abducţie în „V”
- **Tratament**
  - ***Conservator:*** în deviaţii mici până în 15 DP, fără poziţie compensatoare a capului: corecție optică, tratamentul ambliopiei (rar), controale periodice pt urmărirea fuziunii
  - ***Chirurgical***: Tehnica chirurgicală se alege în funcţie de severitatea: deviației strabice în poziție primară, poziției vicioase a capului, limitarea abducției, enoftalmiei sau fenomenului de up- sau down-shoot, dacă MDE are inervație normală sau anormală. Scopul intervenției este de a centra și

lărgii câmpul de vedere binoculară (când există), de a ameliora defectele de motilitate.

- Tip I esotropic:
  - Clinic:
    - Esotropie în poziţie primară
    - Poziţie compensatoare: cap întors spre ochiul afectat
    - Fuziune în poziţie compensatoare
  - Tratament:
    - → Recesie MDI Unilaterala, la ochiul cu Sd Duane - în esotropie mică până în 20 DP.
    - → Recesie bilaterală asimetrică a MDI – mai mare la ochiul non-Duane; cu efect mai bun asupra corecției esotropiei. Scopul recesiei la ochiul ne-afectat este de a crește inervația MDE la ochiul cu Duane și secundar, de a inhiba funcția MDI (indicată în cazuri usoare, medii).
    - → Operatie Faden pe MDI la ochiul neafectat (fir de fixatie posterioara) + recesie MDI la ochiul afectat: diminua inervația adducției la ochiul afectat și astfel diminuă esodeviația.
    - → Transpoziția MDSup și MD Inf la MDE ½ sau full tendon (tehnica Rosenbaum) ± recesie MDI ca procedură ulterioară.
    - → Dezinsertie MDE cu fixare la periost + transfer ½ tendon din MDSup si MDinf la inserția naturala a MDE, indicată în cazuri severe, cu retracția globului, îngustarea fantei palpebrale, up-down shoot accentuate.
- Tip II exotropic:
  - Clinic:
    - Exotropie în poziţie primară
    - Poziţie compensatoare: faţa întoarsă spre ochiul ne-afectat
    - Up- sau down-shoot în adducţie
  - Tratament:
    - → Recesie MDI și recesie MDE (pentru corecţia enoftalmiei, a deviaţiilor upshoot și downshoot) la ochiul cu Sd. Duane + Recesia MDE contralateral.
- Tip III ortotropic:
  - Clinic:
    - Ortotropie în poziţie primară
    - Fără poziţie compensatoare a capului
    - Fuziune prezentă

- Tratament:
  - → Se operează doar dacă enoftalmia sau deviațiile verticale sunt marcate: recesia celor 4 mușchi orizontali

– Tip IV abducţie simultană:
  - Clinic:
    - Exotropie mare
  - Tratament:
    - → Nici una dintre tehnici nu poate elimina în totalitate anomaliile motorii și de fantă palpebrală, dar corectează deviația strabică și poate lărgi aria de vedere binoculară fără diplopie.

SINDROMUL BROWN

- Este caracterizat prin incapacitatea de a ridica ochiul în adducţie (activă si pasivă)
  – Sd. BROWN **congenital** este cauzat de anomalii ale complexului tendon al OS– trohlee
  – Sd. BROWN **dobândit:**
    - Iatrogenic: Chirurgie pe OS (tuck al tendonului OS), a dezlipirii de retină, implant de valva in chirurgia glaucomului,
    - Inflamator - Artrita reumatoida, lupus, sinuzită
    - Chist pe tendonul OS
    - Traumatic
- Aspect clinic:
  – *Sd. Brown formă uşoară-medie*
    - Deficienţa elevaţiei în adducţie
    - Elevaţia simpla uşor limitată
    - Elevaţia în abducţie normală.
    - Funcţie normală a OS sau uşoară hiperfuncţie.
    - Sd. "V" la privirea în sus
    - Testul ducţiilor forţate – restricţie a m. obșic superior
  – *Sd Brown sever*
    - Hipotropie în poziţie primară
    - Poziţie compensatorie – bărbia în sus, fata întoarsa spre partea opusă

- **Tratament:**
  - ***Nechirurgical:***
    - Sd. Brown câştigat – inflamator, corticosteroizi, oral sau injectaţi în aria trohleei, în boli inflamatorii, autoimune
    - Sd. Brown formă uşoară, cu AV buna, binocularitate și fără poziţie compensatorie – nu se operează.
  - ***Chirurgical***: Indicaţia absolută în Sd. Brown congenital sever, constant, cu hipotropie în poziţie primară, care ameninţă binocularitatea sau instalarea ambliopiei.
  - Indicaţii relative: Sd. Brown moderat și uşor dar cu down- shut marcat în adducţie
    - Tenectomie OS – îndepărtarea unei porţiuni a tendonului OS. Pot apare supra-corecţii, cu manifestări de pareză de MOS.

SINDROMUL MÖBIUS

- Este cauzat de paralizia bilaterală a N VI si VII (facial).
- Se pot asocia şi paralizii de N IX sau XII.
- Aspectele clinice:
  - Esotropie mare, cu MDI fibrozați, tensionați
  - Abducție redusă sau absentă
  - Poziție compensatorie alternantă pentru preluarea fixației, pe rând, cu fiecare ochi
  - Facies inexpresiv, ocluzia incompletă a pleoapelor
  - Dificultăți la înghițire
- **Tratament:**
  - ***Ne-chirurgical***, în cazurile cu Sindrom Moebius bilateral cu ortotropie: corecție optică, lacrimi artificiale pentru protecția corneei
  - ***Chirurgical***: recesie largă, bilaterală de MDI sau toxină botulinică injectată în MDI și traspoziția MDSup și MDInf la inserția MDE.

SINDROMUL DE FIBROZĂ OCULARĂ CONGENITALĂ

- Este un defect genetic de inervaţie care duce la fibrozarea progresivă a mm extraoculari.
- Aspectul clinic tipic:
  - Ptoză bilaterală, uneori asimterică, cu poziţie compensatorie cu bărbia ridicată

- De obicei există afectare simetrică, rar poate fi unilateral
- MDInf este implicat în primul rând cauzând restricţia elevaţiei. Ochii se poziţionează la 20-30 grade sub linia orizontală.
- Pot fi implicaţi şi ceilalţi muşchi cu apariţia deviaţiilor orizontale: esotropiei (strabismus fixus) sau exotropiei, Sd. A.
- Mişcările oculare sunt minime

- **Tratament:**
  - ***Nechirurgical***: tratarea ambliopiei
  - ***Chirurgical***: recesii largi a muşchilor afectaţi, cu suturi hang-back și recesie de conjunctivă.
    → Scopul este de a ridica poziţia ochilor pentru a ameliora poziţia capului cu bărbia ridicată. Necesită multiple intervenţii cu rezultate limitate. Chirugia ptozei se efectuează după chirurgia strabismului.

OFTALMOPATIA TIROIDIANĂ

- Este o afecţiune autoimună caracterizată prin congestia și inflamația conţinutului orbitei.
- Tiroidita autoimună se poate manifesta clinic ca hipertiroidie, hipotiroidie sau eutiroidie. Afectarea oculară poate precede, se poate manifesta concomitent sau după debutul bolii tiroidiene. Cel mai frecvent este asociată cu boala Graves.
- Fumatul este factor de risc al apariției afecțiunii şi factor agravant al evoluţiei oftalmopatiei tiroidiene.
- ***Aspecte clinice:***
  - Oftalmopatia tiroidiană are 2 faze de evolutie, prima acută, inflamatorie, şi a doua cronică, cu hipertrofia şi fibrozarea muşchilor extraoculari.
  - Simptomele și semnele inițiale, ale ***fazei acute***, sunt rezultatul congestiei țesuturilor moi din orbită.
    → Congestie conjunctivală, în special la nivelul inserției mușchilor drepți orizontali, chemozis, edem palpebral, edem periorbitar
    → Exoftalmie, retracţia pleoapei, frecvent bilaterală, dar asimetrică
    → Lărgirea fantei palpebrale când fixează cu ochiul afectat (semnul Dalrymple)
    → Senzaţie de corp strain intraocular sau presiune la mișcările globilor oculari
    → Proptosis (exoftalmie)
    → Creşterea tensiunii intraoculare

→ Secretie lacrimală scazută
→ În formele medii, la privirea în jos pleoapa rămâne în urma mișcării globului (semnul Von Graefe) iar la privirea în sus globul ocular rămâne în urmă (semnul Kocher).
→ Diplopia orizontală sau verticală apare treptat, pe măsură ce congestia și inflamația afectează mușchii extraoculari.
→ Primii afectaţi sunt mușchii drepți inferiori (se dezvoltă hipotropie) și mușchii drepți interni (esotropie), frecvent bilateral, asimetric.
→ În timp apare și o poziţie compensatorie cu bărbia ridicată sau cu fața întoarsă într-o parte pentru evitarea diplopiei.

– Dacă afecțiunea evoluează spre ***faza cronică***, mușchii devin fibrotici, își pierd elasticitatea, iar tulburările de motilitate și diplopia devin permanente. Uneori lărgirea fantei palpebrale devine accentuată (lagoftalmie) și predispune la afecțiuni corneene.
– În formele severe de boală nervul optic poate fi afectat prin compresiunea în vârful orbitei exercitată de mușchii extraoculari lărgiți sau prin tensiunea exercitată pe nerv de conținutul orbitar lărgit. În acest caz acuitatea vizuală scade, apar defecte de câmp vizual, se deteriorează percepția culorilor.

- Examinarea oftalmologică include, pe lângă testele uzuale: acuitate vizuală, tensiune intraoculare, examinarea polului anterior (eventuale modificări corneene prin expunere), a polului posterior și teste specifice: exoftalmometria, teste de evaluare a motilității oculare şi a diplopiei (testul Hess sau coordimetrie, aria de vedere binoculară), teste care permit evaluarea și urmărirea evolutiei în timp. Tomografia sau examenul RMN al orbitei evidențiază lărgirea imaginii muşchilor extraoculari afectaţi.
- **Tratament**
  – ***Tratamentul medical*** este în primul rând indicat de endocrinolog până la stabilizare și poate stopa complet, în unele cazuri, evoluția acestei afecțiuni. Uneori pacienții rămân cu congestie conjunctivală cronică, proptoză și cu retracția pleoapei.
  → În faza acută se poate aplica ***tratament optic***, până la stabilizarea deviației, pentru eliminarea diplopiei, cu prisme Fresnel care se aplică pe lentila ochelarilor sau prisme montate în ochelari. Când deviația este mare și nu poate fi compensată cu prisme este nevoie uneori de lentile de contact ocluzive sau folii ocluzive. Tot în faza acută este indicat ***tratamentul farmacologic*** prin injectarea toxinei botulinice cu scopul de a elimina contractura mușchilor afectaţi, a deviației strabice și deci a diplopiei. Efectul este de durată relativ scurtă, între 3-6 luni și este reversibil.

- ***Tratamentul chirurgical*** este indicat în faza cicatriceală, la 4-6 luni după stabilizare, când evoluţia diplopiei și a exoftalmiei s-a stabilizat în timp.
  → *Decompresia orbitară* este recomandată, înaintea intervenției pentru strabism, dacă există fenomene de compresiune a nervului optic sau exoftalmie marcată, cu aspect inestetic.
  → *Tratamentul strabismului* constă în recesia mușchilor afectaţi, la un ochi sau la ambii.
    - Rezecția musculară este de evitat, în majoritatea cazurilor, pentru că accentuează restricția de motilitate.
    - Se preferă operația cu suturi ajustabile, sau operația în anestezie topică pentru o precizie mai mare în corecția deviaţiei strabice şi dispariţia vederii duble.

  → *Chirurgia pleoapei* este indicată când retracția pleoapei este semnificativă; se recomandă după operația de corecție a strabismului.

NISTAGMUSUL

- Nistagmusul reprezintă o mişcare involuntară, repetitivă, de du-te-vino a ochilor, uni- sau bilaterală. Prevalenţa este de până la 0, 5% din populaţie, la 50% din pacienţii cu nistagmus infantil fiind asociat strabismul.
- <u>*După caracteristicile clinice şi grafice ale oscilaţiilor oculare (secuselor)*</u> există mai multe categorii: secuse conjugate (sincrone) sau disconjugate, predominant pendulare (oscilaţii cu velocitate constantă în toate direcţiile privirii) sau în resort (nistagmusul este iniţiat de o fază lentă, în sens opus privirii, urmată de o fază rapidă, care defineşte nistagmusul şi care orientează globii oculari spre obiectul privit). Frecvent, ultimele două tipuri de oscilaţii se asociază.
  – Direcţia poate fi orizontală, verticală, oblică sau rotatorie. Oculografia permite înregistrarea grafică a mişcărilor şi măsurarea direcţiei, frecvenţei (nr de oscilaţii/ unitatea de timp) şi amplitudinii (distanţa angulară parcursă la o mişcare).
- <u>*După vârsta de debut*</u> se distinge forma neonatală/ infantilă şi forma dobândită.
  - <u>*Nistagmusul cu debut neonatal sau infantil*</u> debutează sub vârsta de 6 luni. Are 3 manifestări clinice:
    - *Nistagmusul infantil* (vechea denumire a fost de nistamus congenital sau motor şi senzorial). Poate fi ereditar (familial X-link), poate fi asociat cu alte afecţiuni ale sistemului senzorial. Poate fi asociat cu strabism sau vicii de refracţie. Mişcările sunt

constante, conjugate, de obicei orizontale (în poziţie primară, la privirea în sus şi în jos), cu progresie de la forma pendulară la forma în resort. Creşte la încercarea de a fixa o imagine, la stress; descreşte, în convergenţă, în zona neutră, la întuneric, odata cu înaintarea în vârstă; dispare în somn.

– Zona neutră sau nulă, reprezintă poziţia privirii în care oscilaţiile se atenuează şi AV este mai bună. Este situată în direcţia opusă fazei rapide. Când zona neutră nu este situată pe direcţia drept-înainte, pacientul adoptă o poziţie a capului întors (fixează cu ochiul în adducţie), înclinat spre una din părţi sau zona neutră este pe verticală, iar poziţia capului este cu bărbia în sus sau în jos. Poziţia compensatorie (torticolis) este adoptată în special când fixează la distanţă; la aproape, convergenţa scade nistagmusul. Uneori apar şi oscilaţii ale capului; oscilopsia (falsa percepţie vizuală de mişcare a imaginilor statice din jur) nu este prezentă. Oculografia arată o fază lentă cu velocitate crescută.

– Prognosticul vizual depinde de integritatea sistemului senzorial. Cu cât vârsta de debut este mai mică, trebuie sa suspectăm acuitate vizuală mai scăzută.

▪ *Nistagmusul cu defect de fuziune* sau *nistagmusul cu blocare în convergenţă* (fostul nistagmus latent) este o formă de nistagmus în resort, conjugat, bilateral, care se observă spontan sau la ocluzia unui ochi. Faza lentă este orientată spre ochiul ocluzat. Apare la pacienţi cu debut al esotropiei la vârstă mică. Pacientul este ortoforic şi manifestă nistagmusul în perioade de neatenţie şi devine esotropic, cu oscilaţiile atenuate în convergenţă, când fixează cu ochiul în adducţie; esotropia se însoţeşte de constricţia pupilei; poziţia compensatorie este cu capul întors spre ochiul fixator. Cu timpul, esotropia devine permanentă prin menţinerea prelungită a convergenţei. Acuitatea vizuală monoculară este mult mai slabă decât cea binoculară. Nu prezintă oscilaţii ale capului, scade în intensitate cu vârsta. Oculografic se observă două tipuri de fază lentă, cu velocitate descrescătoare sau lineară.

▪ *Spasmus nutans* se manifestă cu oscilaţii ne-conjugate, cu frecvenţă mare şi amplitudine mică, oscilaţii ale capului care reduc nistagmusul şi cresc acuitatea vizuală, poziţie compensatorie cu capul înclinat. Nistagmusul poate fi orizontal, vertical, torsional, des asimetric, cu ambliopie la ochiul mai afectat. Poate fi asociat cu strabism, nu se mai observă clinic la vârsta de 2 ani. Cu aceleaşi aspecte clinice se manifestă şi

nistagmusul cauzat de tumori de mezencefal, de aceea este recomandat examenul endocrin, neurologic, imagistic.

- *Nistagmusul dobândit* este un semnal de alarmă pentru o posibilă afecţiune a sistemului nervos central (infecţioasă, imună, degenerativă, vasculară, tumorală). Poate fi vertical, orizontal, cu mişcări haotice, aritmice. Oscilopsia este de obicei prezentă, acuitatea vizuală este scăzută. Nu este influenţat, în general, de fixaţie; nistagmusul vestibular chiar se calmează evident la fixaţie. Asocierea ameţelii indică leziune vestibulară centrală sau periferică. Există mai multe tipuri clinice: vestibular periferic (Menière, toxic), vestibular central (downbeat, upbeat), nistagmus periodic alternant, forme cu afectarea fixaţiei („see-saw", toxicitate), pendular (boli demielinizante, oculopalatal, toxic). Nistagmusul vertical cu up-beat poate sugera o leziune chiasmatică; cel cu down-beat o leziune a joncţiunii cervico-medulare sau toxică (litiu, sedative). Nistagmusul „see-saw" poate fi cauzat de leziuni ale diencefalului, cerebelului, retinei; un ochi se mişcă în sus şi în inciclotorsie, ochiul congener se mişcă în jos şi în exciclotorsie, apoi se inversează.

- Există oscilaţii sacadice care nu au caracterele secuselor nistagmice: flutter ocular (sacade fără fază latentă, intersacadică) care apare în afecţiuni ale cerebelului; opsoclonus (secuse haotice), după encefalită virală, neuroblastom; se ameliorează la administrarea de steroizi şi ACTH.
- *Examinarea clinică*
  - Anamneza trebuie să pună accent pe istoricul familial (nistagmus sau alte afecţiuni oculare, boli metabolice ereditare), antecedente patologice, afecţiuni neurologice asociate (paralizie cerebrală, întârziere în dezvoltare); când a debutat, dacă mişcările oculare s-au schimbat odată cu creşterea, dacă părinţii au observat torticolis (sau poate fi căutat în fotografii de familie), mişcări ale capului.
  - Pentru aprecierea poziţiei compensatorii se recomandă ca pacientul să privească la optotipul de distanţă, binocular, iar examinarea să fie mai de lungă durată, de 5-10 minute. La 17% din cazurile de nistagmus infantil există o alternanţă a direcţiei fazei acute care determină o schimbare periodică, alternantă a direcţiei oscilatiilor şi, în consecinţă, a poziţiei capului (nistagmus infantil periodic sau alternant). La copilul mai mare se chestionează dacă vederea este mai slabă la distanţă sau la aproape, într-o anumită direcţie a privirii, în mişcare, dacă are ameţeli sau oscilopsie.
  - Determinarea acuităţii vizuale se face iniţial binocular, în poziţia compensatorie şi cu capul drept; apoi monocular, utilizând în locul ocluzorului negru un ocluzor translucid sau lentile convergente puternice.

Se apreciază folosind un reper situat la cel puţin 2 m; examinarea refracţiei cu cicloplegie, se repetă la exmінări ulterioare.

– Examinarea mişcărilor include aprecierea frecvenţei, amplitudinii, a direcţiei fazei rapide, dacă sunt conjugate, în ce direcţie se manifestă (orizontal, vertical sau torsional), dacă sunt asimetrii ale mişcărilor între cei doi ochi, dacă se modifică la schimbarea poziţiei privirii sau la ocluzie. Caracteristic nistagmusului infantil este că rămâne orizontal în poziţie primară şi la privirea în sus, deci rotaţiile se petrec în jurul unui ax fix. Nistagmusul vestibular este orizontal în poziţie primară şi la privirea în sus devine torsional.
– Examinarea atentă a polului anterior şi posterior pune în evidenţă afecţiuni asociate. Nistagmusul cu amplitudine mică, uneori se observă doar la oftalmoscopie. Nistagmusul vestibular periferic poate fi detectat uneori doar dacă se acoperă ochiul fixator şi se examinează oftalmoscopic ochiul nefixator.
– Reflexele pupilare diminuate sau un defect pupilar aferent sugerează afectarea retiniană sau a nervului optic; midriaza care apare la iluminarea pupilei indică afectarea fotoreceptorilor: acromatopsie, amauroză congenitală Leber, distrofia conurilor.
– Trebuie investigat neurologic, clinic şi imagistic, orice tip de nistagmus dacă a apărut după vârsta de 6-9 luni, din sarcină patologică, cu istoric de prematuritate, dezvoltare anormală, expunere la droguri, toxine, acuitate vizuală scăzută, fotofobie, dacă mişcările sunt disconjugate, verticale, aritmice. Se adaugă electroretinograma, potenţial evocat, oculografie, examenul endocrin, metabolic, genetic.

- ***Tratamentul conservator*** include:
  – **Corecţia viciilor de refracţie** prin corecţie aeriană sau mai bine cu lentile de contact (zona neutră nu este situată în centrului optic al lentilei aeriene) poate îmbunătăţii acuitatea vizuală.
  – Tratamentul ambliopiei se face prin ocluzie, penalizare (cu lentile convergente puternice) sau atropinizare în cazurile când ocluzia accentuează oscilaţiile. Tratamentul este mai eficient în ambliopia cauzată de anizometropie;
  – Tratamentul trebuie particularizat în funcţie de afecţiunea oculară asociată şi de complianţă.
  – **Corecţia cu lentile divergente** în ochelari sau lentile de contact poate reduce amplitudinea secuselor prin stimularea convergenţei acomodative; este eficientă la pacienţi cu o bună acomodaţie.
  – **Prismele** sunt folosite cu două scopuri:

→ Corecţia poziţiei compensatoare, cu baza în direcţia poziţiei compensatorii, încorporate în ochelari sau prismele Fresnel (mai uşor tolerate, sunt necesare prisme cu valoare mare, începând de la 20 DP). Sunt indicate pre-operator, pentru a simula avantajele corecţiei prin operaţie, post-operator, în subcorecţii şi la pacienţii cu contraindicaţii la tratamentul chirurgical.

→ Stimularea convergenţei şi, respectiv, de reducere a intensităţii secuselor şi de creştere a acuităţii vizuale; se folosesc prisme cu baza temporal. Sunt indicate la pacienţi cu vedere binoculară normală şi oscilaţii de mică amploare.

– **Tratamentul medicamentos** cu baclofen, carbamazepină, gabapentin, clonazepam are efect de scurtă durată şi cu efecte secundare importante, cum este sedarea. Cel mai util s-a dovedit a fi carbamazepina.

– **Tratamentul cu toxină botulinică** tip A: sau 2,5–3 U în cei patru muşchi drepţi orizontali sau, cu efect mai bun, injectarea retro-bulbară a 20-30 unităţi reduce amplitudinea mişcărilor dar şi a versiilor şi determină diplopie (care obligă la ocluzia ochiului congener). Frecvent apare ptoză palpebrală. Tratamentul este util, cu injectare retro-bulbară pentru pacienţii cu acuitate vizuală scăzută la un ochi, în afecţiuni demielinizante, în afecţiuni cu oscilopsie marcată (în mioclonus oculopalatal după infarct de trunchi cerebral, efectul se menţine până la un an).

- ***Tratamentul chirurgical*** urmăreşte 2 deziderate:
  - ► ***Rezolvarea poziţiei compensatorii a capului*** la formele cu torticolis, în care apare contractura cefei sau deficit estetic. Scopul este de mutarea zonei neutre spre poziţia primară (ochii sunt mutaţi în direcţia poziţiei compensatorii). Este indicată în jurul vârstei de 4-5 ani, după cel puţin două examinări, pentru aprecierea corectă a direcţiei torticolisului.
  - – S-a folosit în trecut tehnica Kestenbaum-Anderson pe cei 4 muşchi orizontali, cu un total of 13 mm la fiecare ochi: Recesie MDI 5mm cu rezecţie MDE 8 mm la un ochi, recesie MDE 7 mm cu rezecţie MDI 6 mm la celălalt ochi; rezultatul a fost de subcorecţie. Prin creşterea dozelor chirurgicale cu 40% pentru torticolis >30° se obţine însă limitarea ducţiilor, inducerea strabismului şi o supracorecţie a torticolisului.
  - – Actual, se practică procedura "Large Anderson", recesia a doi muşchi conjugaţi: recesie de muşchi drept intern 7-10 mm la ochiul în adducţie cu recesie de muşchi drept extern 10-12 mm la ochiul în abducţie, cu valorile mai mari în torticolis >30°. Riscul de ischemie de pol anterior este redus; dacă există şi torticolis vertical permite şi chirurgia pe muşchii drepţi verticali.

- Poziţia vicioasă este semnificativ îmbunătăţită, se obţine reducerea amplitudinii şi frecvenţei mişcărilor.
- Unii autori recomandă două etape chirurgicale, iniţial recesia muşchilor conjugaţi, iar dacă mai persistă torticolisul, rezecţia celorlalţi doi drepţi orizontali.
- *În nistagmusul vertical* se operează muşchii drepţi verticali. Pentru torticolis cu bărbia în jos se practică recesii a muşchilor drepţi superiori şi rezecţii a drepţilor inferiori (sau, pentru a evita rezecţiile mari de drept inferior, recesiile de drepţi superiori se combină cu miectomie sau transpoziţie anterioară a oblicilor inferiori). Pentru torticolis cu bărbia în sus se practică recesii a muşchilor drepţi inferiori cu tranpoziţie nazală pentru a preveni sindromul în A şi rezecţii a muşchilor drepţi superiori (sau recesii de drepţi inferiori cu tenectomie nazală a oblicilor superiori). Pentru torticolis ≤25° valorile chirurgicale sunt de cel puţin 6 mm: dacă este >25°, de cel puţin 7 mm.
- *În torticolis cu capul înclinat* se practică tranpoziţia întregului tendon a drepţilor verticali în direcţia înclinării capului. De exemplu, pentru torticolis cu capul înclinat la dreapta se face la ochiul drept transpoziţie a dreptului superior nazal, a dreptului inferior temporal, iar la ochiul stâng a dreptului superior temporal şi a dreptului inferior nazal, concentric cu limbul. O altă abordare pentru a produce exciclorotaţie este recesia oblicilor superiori şi rezecţia oblicilor inferiori.
- *În nistagmusul cu blocare în convergenţă* se face testul adaptării prismatice cu prisme cu baza temporal, la fiecare ochi, pentru a testa valoarea la care se menţine fuziunea fără a provoca exotropie când fixează la distanţă. Se reduce apoi valoarea pînă când rămâne ortotropic sau uşor esotropic fixând la distanţă. În funcţie de valoarea acestor prisme, se efectuează recesie bilaterală de drepţi interni cu tenotomie şi re-ataşarea drepţilor externi.
- *În nistagmusul asociat cu strabism* este necesară corecţia cât mai precoce, pentru a permite dezvoltarea fuziunii. Se testează ce valoare de prismă aşezată în faţa ochiului fixator corecteză torticolisul şi apoi ce prismă, aşezată în faţa ochiului ne-fixator corecteză strabismul. În funcţie de aceste valori, chirurgia pe ochiul fixator (recesie-rezecţie) corectează poziţia compensatorie iar chirurgia pe ochiul ne-fixator corectează deviaţia restantă.

► ***Îmbunătăţirea acuităţii vizuale*** în nistagmus cu acuitate vizuală scăzută, cu amplitudine şi frecvenţă mare, în nistagmusul infantil periodic (alternant).

- Scopul este de reducere a amplitudinii secuselor, cu creşterea fracţiei foveolare (intervalul de timp în care foveea fixează imaginea, raportat la timpul total de fixare)
- Se practică *recesia celor 4 muşchi orizontali*: Recesia dreptului intern 7- 8, 5 mm (12, 5-13mm de la limb), recesia dreptului extern10-12 mm de la inserţie. Muşchiul drept extern este recesat cu cel puţin 2 mm mai mult decât dreptul intern pentru a evita inducerea exotropiei.
- În nistagmusul dobândit, forma pendulară verticală cu oscilopsie beneficiază de recesia celor patru drepţi verticali.
- Unii strabologi recomandă tenotomia şi re-ataşarea celorlalţi doi drepţi cu efect de reducere a nistagmusului.
- Cercetări recente arată că zona terminală a muşchilor extraoculari, lângă inserţia scleralã este intens inervată de un grup de neuroni motori (altii decât cei ai nervilor cranieni, dar dispuşi în jurul lor); în plus, tot în această zonă se găsesc proprioceptorii oculari. Tenotomia întrerupe feedback-ul căii proprioceptive care dictează tonusul muşchilor extraoculari.
- Deşi tratamentul chirurgical în nistagmus nu creşte acuitatea vizuală decât cu 1-3 linii Snellen, prin reducerea oscilaţiilor şi a timpului de recunoaştere (timpul minim de expunere necesar pentru recunoaşterea optotipului), permite o orientare mai bună în mediul înconjurător; prin lărgirea şi centrarea câmpului de vedere binoculară, eliminarea sau reducerea torticolisului creşte calitatea vieţii pacienţilor cu nistagmus.

UTILIZAREA TOXINEI BOTULINICE ÎN TRATAMENTUL STRABISMULUI (Chemodenervarea cu toxină botulinică)

- Toxina botulinică este o neurotoxină de natură proteică, produsă de Clostridium botulinum. Această bacterie produce 7 serotipuri diferite de neurotoxine, denumite de la A la G.
- Doar tipurile A şi B sunt disponibile pe piaţă.
- **Toxina botulinică tip A (botulinum neurotoxin A, BTXA) este utilizată în scop terapeutic în afecţiuni oftalmologice şi generale: strabism, nistagmus, entropion, retracţia pentru reducerea ridurilor, a transpiraţiei, a salivaţiei excesive, migrenă, distonie cervicală, spasticitate.**
- BTXA a produs modificări ale poziţiei şi motilităţii oculare cu durată între 2 săptămâni şi 8 luni, fără efecte sistemice. BTXA se fixează rapid de terminaţiile nervoase la locul injectării. Nu ajunge în circulaţia generală, nu s-au detectat anticorpi anti-toxină în circulaţie.

- Toate tipurile de toxine botulinice inhibă eliberarea de acetilcolină din veziculele presinaptice a nervilor motori, la nivelul plăcii neuromusculare, a fibrelor parasimpatice colinergice şi a fibrelor simpatice post-ganglionare. Injectată în doze terapeutice, intra-muscular, produce paralizia locală a muşchiului. Recuperarea funcţiei musculare se face prin regenerea axonilor şi formarea de noi joncţiuni neuromusculare.
- În prezenţa unei deviaţii strabice, dacă se injectează BTXA în muşchiul contractat, hiperfuncţional, în 2-3 zile se instalează paralizia, cu un maxim la 2-4 săptămâni de la injectare (ca o consecinţă a eliberării progresive a toxinei în fibrele nervoase terminale), se menţine în platou până la 6 săptămâni iar rezoluţia completă este la aproximativ 3 luni sau mai mult de la injectare, cu revenirea totală a funcţiei musculare.
- Acest mecanism, de paralizie cu durată suficient de lungă pentru a permite ca tonusul muşchiului antagonist să modifice poziţia globului ocular spre ortoforie sau chiar spre reversarea deviaţiei şi apoi cu revenire treptată spre ortorforie stă la baza utilizării BTXA în tratamentul strabismului.
- Supracorecţia durează câteva săptămâni, apoi regresează treptat spre ortoforie pentru o perioadă de câteva luni (variabilă de la un pacient la altul). La pacienţii care au potenţial de vedere binoculară, corecţia rămâne definitivă. **În cele mai multe cazuri, însă, deviaţia revine în câteva luni şi pacientul va alege dacă continuă tratamentul cu BTXA sau se decide spre alte metode de tratament. Reducerea deviaţiei este proporţională cu mărimea deviaţiei strabice înainte de injectare (de aproximativ 60%).**
- Intervalul între injectări diferă; pacienţii revin când efectul scade şi nu mai sunt mulţumiţi de poziţia globului. **După multiple injectări, se produce atrofia progresivă a fibrei musculare injectate, iar muşchiul antagonist devine în timp hiperfuncţional şi menţine stabilă poziţia globului. Astfel, perioada dintre injectări se prelungeşte şi alinierea globilor oculari rămâne stabilă.**

- **Indicaţii:**
  - ***Strabismul concomitent*:** pentru eliminarea deviaţiei în strabismul consecutiv (esotropia consecutivă şi, mai frecvent, în exotropia consecutivă), strabismul secundar, strabisme cu deviaţii mici, hipotonie oculară, cu scop diagnostic, de întreţinere.
    - Majoritatea adulţilor cu strabism au avut deviaţia din copilărie. Dacă nu s-a intervenit în timp util, nu s-a dezvoltat fuziunea şi nici mecanismele reflexe de menţinere a alinierii oculare, motiv pentru care pacienţii dezvoltă strabisme consecutive. Terapia de întreţinere cu BTXA oferă posibilitatea reducerii sau eliminării deviaţiei cu evitarea re-intervenţiilor chirurgicale multiple. În esotropia cu raport AC/ A mare,

injectarea a 2,5U în ambii mm drepţi interni rezolvă convergenţa la aproape, fără supra-corecţie.

- ***Strabismul secundar:*** apare ca urmare a scăderii acuităţii vizuale de scurtă sau de lungă durată. În copilărie, ochiul cu vedere slabă deviază în convergenţă, la vârstă adultă în divergenţă. De multe ori necesită multiple intevenţii chirurgicale, dar fără rezultat stabil. Tratat cu BTXA, se poate reduce deviaţia prin injectări repetate cu rezulte stabile în timp.
  - Colectivul de la Moorfields Eye Hospital raportează un studiu desfășurat pe o perioadă de 20 de ani, la 503 pacienţi cu strabisme secundare (anomalii congenitale, cataractă, glaucom, dezlipire de retină, traumatisme, afecţiuni corneene). La 97% din cazuri s-a obţinut reducerea satisfăcătoare a deviaţiei aplicând între 1 şi 50 injectări/ pacient.
- În ***scop diagnostic,*** se face pentru aprecierea riscului de diplopie post-operatorie (cu rezultat mai sigur decât testul cu prisme), pentru apecierea potențialului de vedere binoculară. La pacienţii cu operaţii de strabism în antecedente se poate determina dacă limitarea versiei este cauzată de hipofuncţia muşchiului operat sau de contractura antagonistului omolateral. Dacă după injectarea muşchiului contractat scade deviaţia, acest muşchi este cauza deviaţiei.
- În ***strabismele cu deviaţii mici*** riscul tratamentului chirurgical este de supra-corecţie. Deviaţia se poate corecta cu 1-5 injecţii/ pacient, în unele cazuri cu restabilirea fuziunii.
  - În terapia de întreţinere, scopul este de a menţine ochii aliniaţi. Este utilă pentru ochi cu AV foarte slabă, la pacienţi fără potenţial de fuziune, când există risc de diplopie post-operatorie, operaţii multiple în antecedente, deviaţii mici, strabism rezidual, deviaţii secundare sau primare, forii decompensate.
- ***Strabismul paralitic***, în paralizii uni sau bilaterale de nerv cranian VI, III, IV (valoare redusă), oftalmoplegie internucleară, miastenie formă cronică. BTXA este tratamentul de primă elecţie în paralizii parţial recuperate.
  - În paralizia de nerv VI, BTXA este folosită ca o cură funcţională, profilactică, de întreţinere, sau ca adjuvant la chirurgie.
    → În paralizia de gravitate medie, de scurtă durată, recuperarea poate fi completă şi devinitivă după o injectare. Iniţial se obţine supracorecţie, apoi globul revine treptat spre ortoforie.
    → Scopul profilactic: deşi nu influenţează rata de recuperare, injectarea imediată, aproape de debutul paraliziei previne contractura muşchiul drept intern şi apariţia esotropiei. După

recuperarea totală a funcţiei nervului VI este posibil să se restabilească ortoforia, eventual menţinută cu câteva reinjectări.

→ Injectarea muşchiului drept intern urmată de paralizia lui temporară permite aprecierea recuperării funcţiei muşchiului drept extern şi astfel stabilirea planului terapeutic.

→ În paralizia completă şi de durată se injectează muşchiul drept intern pre- sau intra-operator cu BTXA şi se efectuează transpoziţie full-tendon a muşchiul drept superior şi inferior la inserţia muşchiul drept extern. Lăsând muşchiul drept intern ne-operat, scade riscul de ischemie de pol anterior la 4%; eventual, muşchiul drept intern va fi recesat ulterior. În paralizia completă este strict contraindicată rezecţia muşchiul drept extern, pentru că nu îmbunătăţeşte abducţia şi creşte riscul de de ischemie de pol anterior.

– În paralizia de nerv III: este utilă doar în pareze, cu exotropie mare, dar cu motilitatea relativ păstrată.
– În paralizia de nerv IV rezultatele sunt de scurtă durată, sub rezultatele obţinute chirurgical. Chiar dacă muşchiul oblic inferior este complet paralizat, oblicul superior hipofuncţional nu poate redresa poziţia globului.

- ***Strabisme restrictive:*** oftalmopatia tiroidiană, strabismul după traumatisme pe orbită, după chirurgia dezlipirii de retină, după multiple operaţii de strabism, sindromul Duane.
  – Contracţia muşchiului antagonist produce diplopie în poziţie primară sau în versii laterale. Pot beneficia de terapie funcţională (de eliminare a diplopiei) sau de terapie de întreţinere.
  – BTXA este utilă în faza acută a oftalmopatiei tiroidiene, când inflamaţia provoacă spasm muscular (contracţie), în sub- sau supracorecţii chirurgicale ale acestei afecţiuni. Injectarea se face în muşchiul drept inferior, pentru corecţia hipotropiei şi/ sau drept intern, pentru corecţia esotropiei. În fază cronică, după ce se instalează fibroza acestor muşchi, folosirea BTXA nu mai este indicată.
  – În strabismul după chirurgia dezlipirii de retină, mai ales când macula a fost detaşată, cu acuitatea vizuală slabă şi fără şanse de binocularitate, nu se recomandă tratament chirurgical; BTXA este soluţia de elecţie.
  – În sindromul Duane se foloseşte cu scop diagnostic, pentru a explora în vederea operaţiei modificările poziţiei globului ocular, a torticolisului şi a vederii binoculare.
  – Hipotropia după injectarea para-bulbară de anestezic (după operaţia de cataractă), este dată de contracţia muşchiului drept inferior ca

urmare a toxicităţii anesteziculului. Injectarea acestuia cu BTXA corectează deviaţia şi diplopia.

- ***Strabismele din afecţiuni musculare:*** miastenia gravis, miozită orbitară. Miastenia se manifestă cu ptoză, diplopie, limitarea motilităţii muşchiului drept inferior sau ca în paralizia de N VI sau de N III. Utilizarea BTXA oferă un rezultat stabil pentru 1 an.
- ***Strabismele din afecţiuni ale trunchiului cerebral*** (scleroză multiplă, boli vasculare, traumatisme): oftalmoplegia internucleară se manifestă cu exotropie, limitarea adducţiei, nistagmus la ochiul în abducţie; poate beneficia de tratament de întreţinere cu BTXA.
- ***Nistagmusul dobândit cu oscilopsie:*** S-a raportat injectarea în spaţiul retro-bulbar a 25 U de BTXA la un ochi. Rezultatul a fost o scădere a oscilopsiei cu creşterea acuităţii vizuale pe o durată de 5-13 săptămâni. Uneori este necesară ocluzia ochiului congener pentru evitarea diplopiei.
  - La pacienţii cu mioclonus oculopalatal, efectul a durat 6 luni. S-a testat injectarea în drepţii orizontali; creşterea acuităţii vizuale a fost variabilă şi nu toţi pacienţii au beneficiat de ameliorări; ca efect secundar a apărut ptoză tranzitorie.
  - În nistagmusul cu acuitate vizuală scăzută (scleroză multiplă cu atrofie optică) efectul BTXA este limitat.
- ***Utilizarea BTXA la copiii*** **cu strabism** se face în anestezie generală (Ketamină, Propofol). Este indicată în strabisme dobândite la copii care au avut vedere binoculară: esotropia consecutivă (după operaţia pentru exotropie), esotropie cu deviaţie mică, în paralizia de nerv VI când se pierde poziţia compensatorie, esotropia cu debut acut, strabismul care apare după o perioadă de deprivare vizuală sau pentru a aprecia potenţialul de fuziune în cazuri complexe.
  - Folosirea BTXA în esotropia infantilă esenţială este încă controversată. Unii strabologi raportează că injectarea bilaterală a muşchilor drepţi interni oferă rezultate comparabile cu cele chirurgicale, în special dacă se efectuează până la vârsta de 8 luni.

- **Avantajele folosirii BTXA versus dezavantajele chirurgiei:**
  - Avantajele folosirii BTXA sunt: este mai puțin invazivă, nu provoacă cicatrici pe suprafaţa oculară, se face în anestezie topică, uneori este singura soluţie de tratament, are rezultate comparabile cu chirurgia.
  - Dezavantajele chirurgiei: disconfort local post-operator, după operații multiple rezultă cicatrici cu hiperemie cronică sau care limitează motilitatea oculară. La pacienții fără potențial de restabilire a vederii binoculare, ortoforia obținută prin operație nu este menținută mult timp și apare necesitatea unor alte intervenții.

– Teoretic, orice muşchi extraocular poate fi injectat, dar în ordinea frecvenţei sunt: muşchiul drept extern, intern şi inferior. Injectarea muşchiului drept superior induce ptoză palpebrală, a muşchiului oblic superior induce paralizia muşchiul drept intern adjacent, injectarea muşchiului oblic inferior, în paralizia de nerv IV nu are efect de durată.

- **Tehnica injectării:**
  – *Necesar:*
    → Electromiograf (EMG) la care se ataşează 2 electrozi, unul de referinţă, altul comun și un electrod monopolar cu ac teflonat, 37 mm x 26 gauge, de unică folosinţă.
    → Seringă de tuberculină de 1 ml cu ac detaşabil
    → BTXA sub formă de Botox™, Allergan, flacon 100U Botox sau 50U (Vistabelle), sau Dysport™, Ipsen, flacon de 100 sau 500 unitati Speywood. Corespondenţa este de 1 U Botox = 2,5–3 U Dysport (Speywood).
    → Se depozitează în frigider la 2-8° C, se transportă pe gheaţă.
    → Doza standard de diluţie pentru Dysport este 2,5 U în 0,1 ml soluţie, pentru Botox de 1 U în 0,1 ml soluţie.
    → Se trag în seringă 0,2 ml soluţie pentru a compensa scurgerea între serigă şi ac şi spaţiul gol din interiorul acului.
  – *Informarea şi consimţământul pacientului*
    → După efectuarea consultului oftalmologic complet, toti pacienţii primesc informaţii verbale şi scrise privind utilizarea BTXA și semnează că sunt de acord cu administrarea toxinei. Este necesar să informăm pacientul că BTXA a fost aprobată pentru utilizarea în strabism doar în SUA. În restul tărilor, este folosită din 1983 în tratamentul strabismului, dar off-label.
  – *Tehnica propriu-zisă*
    → Anestezia este topică, cu proparacaine 0,5 % sau oxibuprocaina, amthocaine 1%, 4 instilații la interval de 5 minute şi o instilaţie de Epinephrine 0,1% chiar înaintea injectării.
    → Pacientul este aşezat pe scaunul de tratament înclinat la 45°. Se degresează pielea cu alcool şi se aplică o mică cantitate de pastă abrazivă şi conductivă pe locul unde vor fi aplicaţi electrozii. Unul din electrozi, de referinţă, se plasează temporal de unghiul extern al pleoapei şi cel de comun pe frunte. Se conectează cei doi electrozi la EMG. Când se conectează şi electrodul cu ac şi cu seringa ataşată, circuitul se închide şi EMG emite un semnal sonor.
    → Pentru injectarea muşchilor drepţi orizontali pacientul este rugat să privească în sens opus direcţiei de acţiune a muşchiului injectat.

Poziţia globului poate fi stabilizată prinzând conjunctiva cu pensa aproape de limb. De exemplu, pentru injectarea muşchiul drept intern la ochiul drept, pacientul priveşte la dreapta. Acul este introdus în muşchi, posterior de nivelul inserţiei sclerale, apoi pacientul este rugat să mişte încet privirea în direcţia de acţiune a muşchiului injectat. Acul este avansat în lungimea muşchiului, paralel cu peretele orbitei, spre vârful orbitei, până la 30 mm de inserţia lui, zona cu densitatea maximă a plăcilor neuro-musculare. Când acul ajunge la acest nivel, semnalul sonor produs de EMG creşte în intensitate. Pacientul este rugat să mişte din nou privirea în direcţie opusă muşchiului. Se injectează 0,1 ml soluţie şi se menţine acul în muşchi 40 sec pentru a permite difuzia soluţiei. După injectare, semnalul sonor descreşte.

→ Pentru muşchiul drept inferior, pacientul priveşte în sus și acul este introdus prin pleoapa inferioară, transcutanat.

→ Se aplică pansament ocluziv pentru 2 ore sau pacientul poartă ochelarii proprii.

→ Primul control se face după 1-2 săptămâni, pentru a verifica efectul terapiei, dacă este necesară repetarea injectării, dacă sunt complicaţii; al doilea control se programează la un interval de 3 luni.

- ***Complicaţiile tratamentului cu BTXA***
  - Complicaţii cauzate de efectul toxinei:
    - → diplopie, dezorientare, proiecţie spaţială anormală; se rezolvă cu ocluzia pentru o scurtă perioadă a ochiului injectat
    - → ptoză, inducerea unei deviaţii verticale, datorită difuziei toxinei la muşchii adjacenţi; se pot evita prin menţinerea acului în muşchi 40 de secunde; sunt temporare, necesită ocluzie de scurtă durată
    - → blocarea ganglionului ciliar cu midriază şi vedere neclară la aproape; apare ocazional, după injectarea muşchiului drept extern
  - Complicaţii cauzate de electrodul cu ac:
    - → hemoragie subconjunctivală, lipsită de gravitate
    - → perforarea globului; fără sechele grave, fără afectarea acuităţii vizuale.
    - → hemoragie retrobulbară
    - → eroziuni coreneene cauzate de toxicitatea anesteziculului topic

Bibliografie:

1. American Academy of Ophthalmology, BSCS, Pediatric Ophthalmology and Strabismus, 2011-2012
2. Bogdănici C. M. Elemente de oftalmologie pediatrică, Ed. Universitas XXI, Iaşi, 2007
3. Dawson EL, Sainani A, Lee JP. Does botulinum toxin have a role in the treatment of secondary strabismus? Strabismus 2005
4. Dumitrache M. Oftalmologie clinică, Ed. Universitară "Carol Davilla", Bucureşti, 2008
5. Dumitrache M. Oftalmologie pediatrică, Ed. Universitară "Carol Davilla", Bucureşti, 2010
6. Dumitrache M. Explorări funcţionale în oftalmologie, Ed. Universitară "Carol Davilla", Bucureşti, 2011
7. Garbutt S, Leigh R J. Infantile nystagmus syndrome (Congenital nystagmus). Talylor D, Hoyt CS, editors. Pediatric ophthalmology and strabismus, 3rd edn. London: Saunders; 2005.
8. Helveston M. H. - Surgical management of strabismus: a practical and updated approach, 5 th edition, Wayenborgh Publishing, 2005
9. Hertle RW. Nistagmus and ocular oscillations in infancy and childhood. In: Wright K. W, Spegel P. H. editor, Pediatric ophthalmology and strabismus, 2rd edn. Verlag New York: Springer; 2003
10. Lee JP, University College, Hilary Term. Data from Moorfields Eye Hospital Botulinum Toxin treatment clinic database 1983-2005, Botulinum Toxin in the Management of Ocular Motility Disorders; 2006
11. Nelson L. B. & Olitsky S. E., Pediatric Ophthalmology, Baltimore: Lippincot Williams&Wilkins, 2005:
12. Noorden Von GK, Helveston EM, A Decision Making Approach, 1994
13. Noorden Von GK, Campos E. C: Binocular Vision and Ocular motility: theory and Management of Strabismus, 2002
14. MacEwen C, Gregson R. Manual of strabismus surgery, Oxford: Butterworth-Heinemann, 2003
15. McNeer KV, Magoon EH, Scott AB. Chemodervation therapy. Technique and indications. În: Rosenbaum A. R. & Santiago A. P. Clinical strabismus management. Philadelphia: W. B. Saunders Company; 1999
16. Plager D. A.: Strabismus surgery. Basic and Advanced Strategies: Oxford University Press, 2004
17. Prat-Johnson J. A. & Tillson G.: Management of Strabismus and Amblyopia, New York, 2001
18. Repka MX. Nystagmus surgery. In: Buckley EG, Plager DA, Repka MX, Wilson ME. Strabismus surgery. Oxford:University Press; 2004.
19. Rosenbaum A. R. & Santiago A. P: Clinical Strabismus Management Philadelphia: W. B. Saunders Company, 1999
20. Ştefănescu A. D. Ambliopia. În Dumitrache M. Oftalmologie pediatrică, Ed. Universitară "Carol Davilla", Bucureşti, 2010
21. Vlăduţiu C. - Strabismul – Ghid practic, Ed. Napoca Star, Cluj-Napoca, 1999
22. Wilson ME, McClatckey SK: Dissociated horizontal deviations, Juniors Pediatrics Ophthalmology 28:90, 1990.
23. Wright K. W, 2007: Color Atlas of Strabismus Surgery: Springer

Legendă:

- AAO = American Academy of Ophthalmology
- AO = ambii ochi
- AV = acuitate vizuală
- OD = Ochiul drept
- OS = Ochiul stâng
- DVD = Deviaţie verticală disociată
- DP = Dioptrii prismatice
- m, M = muşchi (singular)
- mm, MM = muşchi (plural)
- MDI = muşchi drept intern
- MDE = muşchi drept extern
- MOI = muşchi oblic inferior
- MOS = muşchi oblic superior
- MDSup= muşchi drept superior
- MDInf = muşchi drept inferior
- BTXA= Toxina botulinică tip A
- VB = Vedere binoculară
- Sf = sferic
- Sd. =sindrom

CAPITOLUL III

DACRIOCISTORINOSTOMIA

B. MOCANU
ALINA MIHAELA CIOCÂLTEU

Anomaliile sistemului de drenaj nazolacrimal (NLDS) sunt frecvent întâlnite în practica oftalmologică. Majoritatea pacienților prezintă epiforă (hiperlăcrimare), uneori cu edem, discomfort local sau este prezentă o formațiune proeminentă în aria sacului lacrimal.

Obstrucția canalului nazolacrimal este o afecțiune secundară unor cauze intrinseci sau extrinseci, procese inflamatorii, malformații sau deformări regionale posttraumatice. În urma obstrucției, sacul lacrimal se transformă într-o cavitate închisă susceptibilă la infecție și fenomene supurative.

Pentru a evalua factorii cauzali, medicul augmentează examenul clinic cu teste clinice specifice și cu examinări imagistice pentru a documenta gradul și nivelul permeabilității căilor lacrimale și pentru vizualizarea țesuturilor adiacente obstrucției nazolacrinale.

Căile inițiale chirurgicale de abord în tratarea obstrucţiei de canal nazolacrimal erau intranazale. Astfel primele descrieri ale acestei proceduri au fost făcute de Caldwell, West şi Mosher la sfârşitul lui 1800 şi începutul lui 1900. Aceste tentative de la sfârşitul secolului 19 au fost abandonate din cauza dificultăţii vizualizării locului de acces operator.

În secolul 20 a fost descrisă dacriocistorinostomia (DCRS) externă de către Toti, Dupuy-Dutemps şi Bouquet şi cu mici modificări aceasta a fost calea de tratament cea mai comun folosită în ultimii 100 de ani.

În 1980 au fost introduse procedurile rinologice de chirurgie endoscopică cu scopul de a reface funcţia nazală şi sinusală. De la primele proceduri endoscopice de DCRS la sfarşitul lui 1980 şi la începuturile lui 1990 au fost dezvoltate multiple îmbunătăţiri ale instrumentelor şi ale endoscoapelor adaptate la aceste tehnici.

Prima procedură endoscopică de DCRS a fost descrisă în 1989 de McDonogh. Rice în 1990 experimentează tehnica endoscopică pentru a crea un ostium de novo. Rata de succes de lungă durată a metodei de DCRS prin abord extern în centrele specializate este foarte mare (90-95%). Până recent rata de succes a metodei endoscopice de DCRS nu a egalat tehnica prin abord extern, dar ca orice tehnică nouă a suferit modificări şi îmbunătăţiri. Abordările endoscopice iniţiale presupuneau ablarea mucosei nazale şi a mucoasei mediale a sacului lacrimal. Noile tehnici constau în prezervarea mucoasei printr-o parte ce se răsfrânge şi apoziţionarea mucoasei nazale cu a sacului lacrimal marsupializat.

ANATOMIE APLICATĂ

- **Canaliculele lacrimale încep la nivelul** nivelul **punctelor lacrimale** şi se află situate în partea medială a pleoapelor. Canaliculul superior şi cel inferior se unesc şi formează canaliculul comun ce se varsă în sacul lacrimal

(12 – 15 mm lungime) care se găseşte în fosa lacrimală. Aceasta este formată de procesul frontal al maxilarului anterior şi osul lacrimal posterior.

- **Sacul lacrimal** este extremitatea superioară a canalului nazo-lacrimal şi are dimensiuni de 12mm/6mm/2mm. El se află localizat în partea medială a additusului orbitar, în fosa sacului lacrimal între braţele ligamentului palpebral medial şi crestele lacrimală anterioară şi posterioară. Sacul lacrimal este turtit lateral şi în partea inferioară se continuă cu ductul nazo-lacrimal.
  - Anterior, sacul lacrimal vine în raport cu braţul anterior al ligamentului palpebral medial, septul orbitar şi capul superficial al părţii pretarsale a muşchiului orbicular al ochiului.
  - Posterior, sacul lacrimal vine în raport cu braţul posterior al ligamentului palpebral medial şi cu capul profund al părţii pretarsale a muşchiului orbicular al ochiului (muşchiul Horner).
  - Medial, prezintă raporturi prin intermediul peretelui osos, cu partea anterioară a meatului nazal mijlociu şi cu partea superioară a sinusurilor etmoidale anterioare.
- **Ductul nazo-lacrimal** are o lungime de cca 18 mm un diametru de cca 4 mm (2mm la sugar), porneşte din partea inferioară a sacului lacrimal şi se deschide în meatul nazal inferior printr-un orificiu acoperit de o plică mucoasă, plica lacrimală. Ductul străbate un canal osos limitat medial de procesul descendent al osului lacrimal şi de procesul lacrimal al cornetului nazal inferior. Lateral, ductul este limitat de canalul lacrimal de pe faţa medială a corpului osului maxilar. Ajuns în meatul nazal inferior el prezintă o porţiune de cca 5 mm acoperită de mucoasa nazală. Ductul se deschide pe peretele lateral al meatului printr-un ostium punctiform, circular sau liniar uneori prevăzut cu o valvă la cca 2-3 mm posterior de aripa nasului. În interior ductul nazo-lacrimal prezintă a mucoasă cu falduri care dispar la adult (de exemplu spirala lui Hyrtl). Valva lui Hasner situată la deschiderea în meatul inferior este cauza imperforării canalului la nou-născut.
- Extinderea superioară a sacului lacrimal ajunge până deasupra inserţiei cornetului nazal mijlociu pe peretele lateral nazal.
  - Studii recente ale lui Wormald folosind examinări CT şi dacriocistografii au arătat că sacul se extinde la o distanţă semnificativă deasupra radăcinii cornetului nazal mijlociu de-a lungul peretelui lateral nazal (în medie 8 mm). De aceea incizia mucoasei trebuie făcută până la acest nivel.
  - Chastain a demonstrat că linia maxilarului, un punct de referinţă important în chirurgia endoscopică, corespunde

joncţiunii procesului frontal al maxilarului cu osul lacrimal extranazal şi cu procesul uncinat intranazal.
- Aproximativ jumătate din fosa sacului lacrimal se găseşte anterior de locul liniei maxilarului, de aceea incizia mucoasei nazale trebuie plasată anterior de acest punct.

- Dacă osul anterior de cornetul nazal mijlociu este înlăturat va fi expusă doar jumătatea inferioară a sacului lacrimal şi marsupializarea sacului nu este posibilă. De aceea este necesară cunoşterea anatomiei pentru a expune sacul lacrimal cu minimă pierdere de mucoasă nazală adiacentă şi amplasarea corectă a primei incizii a mucoasei. După înlăturarea completă a osului subiacent, este expus întregul sac şi acesta poate fi marsupializat pe peretele lateral intranazal cu minim os rămas neacoperit. Această tehnică permite vindecarea per–primam cu minimă formare de ţesut de granulaţie şi mai puţine cicatrici.

PATOLOGIA OBSTRUCŢIEI NAZOLACRIMALE

Drenajul inadecvat al lacrimilor se datorează unor cauze fiziologice sau anatomice (mecanice)

Cauze fiziologice

- Pompa lacrimală insuficientă secundar laxității pleoapei inferioare sau slăbirii acțiunii mușchiului orbicular

Cauze mecanice - Obstrucție mecanică la nivelul căilor de drenaj

Obstrucție la nivelul punctelor lacrimale

- congenitală sau dobândită: cicatrici după traumatisme, arsuri, radiaţii, infecţii (HSV, trahom)
- blocarea punctelor se poate datora unui mic corp străin, concreţiuni sau cili
- utilizarea prelungită a idoxiuridinei şi pilocarpinei duce la stenozarea punctelor

Obstrucție la nivelul canaliculelor

- congenitală sau dobândită ca urmare a unui corp străin, traumatisme, stricturi, canaliculite;

La nivelul sacului lacrimal

- Obstrucţia congenitală: pliuri ale mucoasei
- Obstrucția dobândită:
  - stricturi traumatice
  - dacriocistită cronică

- infecţii specifice (tbc, sifilis)
- dacriolitiază; dacrioliții sunt acumulări în interiorul sacului lacrimal a unor matrițe cu celule epiteliale, detritusuri amorfe și lipide cu sau fără calciu ce conduc la obstruarea căilor lacrimale inferioare; apariția lor este favorizată de infecția cu Actinomices israelii, Candida sau de administrarea pe termen lung de epinefrină. Pacientți prezintă simptome determinate de prezența unui dacriolit în ductul lacrimal cu retenție acută noninfecțioasă dacriocistică
- tumori sau atonie de sac

La nivelul ductului nazolacrimal

- Leziuni congenitale: lipsa canalizării, canalizare parţială, imperforarea valvelor membranoase
- Obstrucţia dobândită - portiunea intraosoasa a ductului nazolacrimal poate fi obstruată secundar
  - unor stricturi traumatice - unui traumatism nazoorbital
  - sinuzitelor cronice
  - unei stenoze involuționale – probabil cea mai frecventă cauză de obstrucție a căilor lacrimale la vârstnici, mai frecvent la femei
  - boli granulomatoase: sarcoidoza, granulomatoza Wegener
  - tumori
  - afecţiuni ale oaselor de vecinătate
  - dacrioliți

EXAMEN CLINIC ȘI TESTE DE EVALUARE A CĂILOR DE DRENAJ

În caz de suspiciune a prezenței unei obstrucții la nivelul sistemului de drenaj al lacrimilor se recomandă următoarele investigații

Testul de dispariţie al fluoresceinei

- se aplică 2 picături de Fluoresceină 2% în ambii ochi, la nivelul fornixului conjunctival inferior şi se fac observaţii la 2 minute; în mod normal colorantul dispare din sac
- retenţia prelungită a colorantului în sacul conjunctival indică drenaj inadecvat datorat atoniei sacului sau unei obstrucţii mecanice.

Testul de irigaţie

- se instilează anestezic topic
- cu ajutorul unei canule lacrimale (ataşată la o seringă) introdusă în punctul lacrimal inferior, se irigă căile lacrimale cu ser fiziologic
- obstrucţia mecanică se exclude dacă soluţia salină are pasaj liber prin căile lacrimale şi se scurge în nas

- în prezenţa unei obstrucţii parţiale, serul trece prin căile lacrimale, dar se simte presiune considerabilă la nivelul seringii
- în prezenţa obstrucţiei totale, fluidul nu ajunge la nivelul meatului nazal inferior şi refulează

Obstrucţie canaliculară completă	**canula avansează dificil nu se poate iriga**
Obstrucţia completă a canaliculului comun	**canula avansează dificil refluxul soluţiei saline (clare) la nivelul sistemului canalicular**
Obstrucţia completă a ductului nazolacrimal	**canula se plasează cu uşurinţă reflux mucoid la nivelul sistemului canalicular**
Obstrucţia completă a ductului nazolacrimal	**canula se plasează cu usurinţă irigaţia prodice distensia sacului fără reflux, fara fluid la nivelul cavităţii nazale**
Obstrucţia incompletă a ductului nazolacrimal posibil obstrucţie funcţională completă în condiţii normale fiziologice	**canula se plasează cu usurinţă irigaţia produce reflux canalicular şi prezenţa lichidului salin în cavitatea nazală**

După American Academy of Ophthalmology

Testul Jones

- Se face doar în cazul în care se suspectează obstrucţie parţială, nu are valoare în caz de obstrucţie totală.

Testul Jones I Se face pentru a diferenţia hiperlăcrimarea datorată obstrucţiei parţiale de hiperlăcrimarea primară datorată secreţiei glandei lacrimale principale.

- Se instilează 2 picături de Fluoresceină 2% în fundul de sac conjunctival şi se pune un beţişor cu vată îmbibat în xilină la nivelul meatului nazal inferior, la locul de deschidere al ductului nazolacrimal
- După cinci minute se inspectează portcottonul
  - dacă este îmbibat cu colorant = drenaj adecvat al lacrimilor prin căile lacrimale, cauza fiind hipersecreţia primară
  - portcotton necolorat (test negativ) = obstrucţie parţială sau insuficienţa pompei lacrimale; pentru adiferenţia aceste condiţii se face testul Jones II

Testul Jones II. Determină prezenţa sau absenţa fluoresceinei în fluidul de irigaţie salin de la nivelul nasului.

- Dacă testul I este negativ, se plasează beţişorul cu vată din nou la nivelul meatului nazal inferior şi se face irigaţia căilor cu soluţie salină

- test pozitiv semnifică prezenţa colorantului în sac, care nu putea fi evacuat ca urmare unei obstrucţii parţiale.
- test negativ prezenţa unui lichid salin clar = insuficienţa pompei lacrimale

Scintilografie lacrimală (dacriocistografie cu radionucleotid)

- Este o tehnică noninvazivă pentru evaluarea eficienţei funcţionale a drenajului lacrimal, pentru a diferenţia blocajul funcţional determinat de patologia palpebrală sau alte etiologii
- Un trasor radioactiv (tehneţiu) se instilează în sacul conjunctival şi se vizualizează pasajul său prin sistemul de drenaj lacrimal cu o cameră gamma anger.
- Pacienţii sunt expuşi la o cantitate mai mică de radiaţii decât în cazul dacriocistografiei, însă investigaţia nu determină detalii anatomice de fineţe.

Dacriocistografia

- Este foarte utilă la pacienţii cu obstrucţie mecanică, indicând exact locul, natura şi extensia blocajului.
- Aduce informaţii despre mucoasa sacului, prezenţa fistulelor, litiazei, diverticulilor sau tumorilor la nivelul sacului
- Această investigaţie este în special utilă în cazurile de deficienţe de dezvoltare a sacului lacrimal, sau în cazurile suspicionării dezvoltării unei tumori la nivelul sacului; nu poate furniza informaţii referitoare la fiziologia eliminării lacrimale.
- Pentru efectuarea acestei investigaţii imagistice este necesar un material radioopac: lipiodol, dianosil cu care se face irigarea căilor lacrimale şi se face radiografierea cu raze x la 5 şi la 30 de minute pentru a vizualiza întregul pasaj lacrimal.
- Pe dacriocistografie căile lacrimale apar ca un treneu de lărgime aproape constantă de la nivelul domului, la meatul inferior. Stenozele inferioare se manifestă prin dilatarea sacului, sau prin oprirea produsului de contrast la nivelul unei anumite zone.
- Tehnica se poate efectua şi prin cateterizare canaliculară – macrodacriocistografie

Tomografia computerizată.

- Este utilă în cazurile în care obstrucţia lacrimală coincide cu un traumatism craniofacial, în malformaţiile congenitale craniofaciale, sau dacă este suspectat un proces neoformativ al sacului lacrimal.
- Se utilizează cea de rezoluţie înaltă, în plan axial sau transversal. Injectarea în canaliculi de substanţe de contrast face posibilă vizualizarea simultană a celor 2 sisteme de drenaj.

Rezonanţa magnetică nucleară

- Este utilă pentru studierea structurilor moi ale masivului maxilofacial, orbitelor şi prin analiza structurilor hipervascularizate permite diferenţierea proceselor tumorale de cele inflamatorii sau chistice.

Stenoza persistentă a ductului nazolacrimal cu epiforă simptomatică poate uneori să răspundă la intubarea cu tuburi de silicon a întregului sistem de drenaj lacrimal; procedura trebuie efectuată doar dacă tuburile de silicon pot fi trecute cu ușurință. În caz de obstrucție completă a ductului lacrimal, intubarea nu este eficientă și se recomandă dacriocistorinostomia.

DACRIOCISTORINOSTOMIA CLASICĂ

Definiție intervenție chirurgicală ce realizează sutura directă a mucoasei sacului lacrimal la mucoasa pituitară, deci drenaj lacrimal în fosa nazală (operatia produce anastomoza intre sacul lacrimal si cavitatea nazala prin crearea unui ostium osos)

Indicații .

- Epiforă cronică secundară unei stenoze de duct lacrimonazal
- Dacriocistită cronică sau recurentă
- Obstrucția dutului lacrimonazal cu dacriocistită acută
- Cazurile de obstrucție canaliculară necesită bypassul înregului sistem lacrimal
- Dacriostenoză congenitală care nu răspunde la tratament conservator medical sau alte intervenții de sondaj

Contraindicații

- Obstrucție canaliculară completă
- Suspiciune de tumoră sau tumoră epitelială de sac lacrimal
- Este de evitat în cazul prezenței unei infecții acute (dacriocistită acută, diverticulită); se preferă abordul endoscopic

Instrumentar

- lampă frontală chirurgicală cu fibră optica (asigură vizibilitatea în timpul operației)
- specul nazal
- marker pentru tegument
- decolator de periost
- raci retractori
- specul lacrimal

- scoică scleralã sau lentilă pentru protecția corneei în timpul operație
- bisturiu
- freză diamantată
- aspirator bipolar
- pensă mușcătoare de os (tip Kerisson)
- dilatator de puncte lacrimale, sonde lacrimale, canulă de irigație lacrimală
- pensă în baionetă
- tuburi de silicon / cateter de cauciuc
- fire de sutură: 4.0 monofilament, 5.0, 6.0 vycril, nylon, prolene

Tehnică

- Operaţia se realizează sub anestezie generală sau sedare monitorizată și infiltrație locală
- Se injectează lidocainã 2% cu epinefrinã la tegument la locul unde s-a planificat incizia (reduce riscul de sângerare)
- Se face anemizarea mucoasei nazale cu meșe vasoconstrictoare (dezobstruant nazofaringian tip nafazolinã)
- Se aplică scoica scleralã

Incizia tegumentului

- Se marchează incizia tegumentară la 10-12mm anterior (medial) de cantusul medial pentru evitarea vaselor angulare
- Incizia se începe mai jos de tendonul cantusului medial și se extinde drept, spre inferior și spre aripa nazală aproximativ 15-20mm
- Se utilizează depărtătoare tegumentare, specul lacrimal sau fire de retracție (mătase 4.0 la tegument)
- Se securizează hemostaza prin cauterizare cu aspirație și ligatură de vase dacă este necesar
- (*Există încă o variantă de incizie tegumentarăla 8mm medial de cantusul medial, de-a lungul crestei lacrimale anterioare. Ligamentul medial palpebral este expus prin disecție, apoi rezecat cu o foarfecă pentru expunerea crestei lacrimale anterioare)*

Decolarea sacului lacrimal

- Se decolează musculatura, se evidenţiază periostul ce se incizează şi se ridică de pe creasta lacrimală anterioară şi osul lacrimal.
- Cu un decolator de periost se mobilizează sacul lacrimal din fosa lacrimală, sacul fiind decolat medial și posterior
- Se ridică sacul lacrimal și se utilizează o freză diamantată pentru a penetra osul lacrimal imediat inferior de creasta lacrimală anterioară

Crearea osteotomiei în osul lacrimal

- Cu pensa mușcătoare de tip Kerrison se lărgește breșa osoasă până la 10mm/15mm, anterior față de creasta lacrimală anterioară, cu menținerea integrității mucoasei nazale

Realizarea lambourilor la nivelul sacului lacrimal

- Se dilată punctele lacrimale. Se trece o sondă lacrimală prin canaliculul superior și inferior pentru a asigura drenajul de la peretele lacrimal la peretele medial al sacului lacrimal
- Se incizează peretele posteromedial al sacului lacrimal, longitudinal cu un bisturiu; incizia se poate efectua având ca mentor sonda lacrimală. incizia se lărgește apoi cu foarfeca;
- Se irigă prin punctul lacrimal inferior pentru a verifica patența inciziei sacului lacrimal.
- Se lărgește apoi incizia verticală în H culcat pentru a pregăti un lambou anterior și unul posterior din sacul lacrimal

Realizarea lambourilor de mucoasă nazală

- Se utilizează un bisturiu pentru a efectua un lambou anterior și unul posterior din mucoasa nazală.

Sutura lambourilor

- Dacă nu se cateterizează căile lacrimale, se vor sutura lamboul anterior al sacului cu cel anterior al mucoasei nazale și cel posterior al sacului cu cel posterior al mucoasei nazale (se utilizează fire separate 4.0crom , monofilament)
- Se face lavaj cu soluție antiseptică sau antibiotică pentru a proba permeabilitatea realizată în urma intervenției chirurgicale

Închiderea plăgii operatorii

- Se închid straturile musculare cu fire separate 6.0 vicryl
- Se suturează tegumentul cu fire separate 6.0 nylon; se aplică unguent cu antibiotic
- Se face tamponament nazal anterior
- Se aplică pansament compresiv

Intubarea căilor lacrimale

- Menţinerea unor tuburi de silicon pe traiectul realizat sunt indicate de unii chirurgi, însă nu sunt absolut necesare. Când se decide utilizarea lor, se poziţionează la sfârşitul operaţiei pe traiectul realizat

- Dacă există recomandarea de intubare cu silicon, capetele tubului de silicon se introduc prin punctele lacrimale superior și respectiv inferior, traversează canaliculii, sacul lacrimal și apoi se înnoadă la 5-10mm superior față de vestibulul nazal.
- Se securizează tubul de silicon la mucoasa nazală prin sutură cu fir 5.0 prolene, la mucoasa peretelui lateral nazal pentru a preveni alunecarea tubului.
- Ca și variantă chirurgicală, pentru menținerea patenței anastomozei nazolacrimale se introduce un cateter (tub) de cauciuc. Se trece cateterul prin orificiul de osteotomie, se suturează vârful cateterlui la sacul lacrimal cu fir 4.0 cromat, se înlătură (se taie) excesul de cateter din sacul lacrimal și capătul distal al tubului se suturează la mucoasanazală

Îngrijiri postoperatorii

- Comprese reci pentru scăderea edemului
- Îndepărtarea tamponamentului nazal la 24 ore
- Este recomandat ca pacientul să nu sufle nasul pentru a nu face emfizem orbitar
- Se scot firele tegumentare la 7 zile
- Dacă s-a cateterizat sacul cu tub de cauciuc, acesta se scoate la 1-2 săptămâni
- Dacă s-a cateterizat sistemul de drenaj lacrimal cu tuburi de silicon, dacă acestea sunt tolerate, se vor scoate la 3-6 luni

Complicații

- Hemoragie intraoperatorie
  - complicație frecventă;
  - management: se face tamponament și se administrează vasoconstrictoare
  - hemoragia intraoperatorie poate fi evitata prin efectuarea anesteziei locale cu lidocaina si epinefrina la nivelul țesuturilor moi ale cantusului medial și administrarea unui tamponament nazal intern cu agenți vasoconstrictori.
  - pentru a preîntâmpina apariția aestei complicații se va evita secționarea venei angulare
- lezarea canaliculului comun
- lezarea mucoasei nazale
- Postoperator
  - hemoragie postoperator rar

- infecţii postoperatorii – mai rar (management: antibiotice pe cale generală + lavajul sacului cu antibiotice)
- fibroza rinostomiei
- ocluzia rinostomiei
- obstrucţia canaliculului comun
- eşecul drenajului ca urmare a unui ostium osos plasat inadecvat sau de mărime inadecvată
- sinuzită

DACRIOCISTORINOSTOMIA MODERNĂ – METODA ENDOSCOPICĂ

Indicaţii

- Procedura este indicată când nivelul obstrucţiei este la joncţiunea sacului lacrimal cu canalul nazolacrimal sau distal de aceasta, cu toate că şi patologiile proximale de joncţiune pot fi rezolvate prin abordul endoscopic.
- Tehnica endoscopică primară este utilă în
  - rezolvarea epiforei sau a infecţiilor asociate cu
    - ➢ obstrucţia de canal nazolacrimal dobândită primar
    - ➢ obstrucţii ale canalului nazolacrimal secundare unor inflamaţii specifice sau unor boli infiltrative.
  - tratamentul unor forme atipice de dacriostenoză congenitală.
  - rezolvarea leziunilor produse asupra ductului lacrimal în timpul chirurgiei sinusale ca şi în cazul pacienţilor cu istoric de traumă facială

Contraindicaţii

- DCRS-ul endoscopic este contraindicat la pacienţii suspecţi de neoplasm de sistem nazolacrimal şi la cei la care leziunea nu poate fi exclusă.
- Criteriile clinice ce cresc posibilitatea unui neoplasm sunt:
  - prezenţa unei mase dure, necompresibile, posibil cu fixarea osului subiacent şi extensia deasupra tendonului cantal medial;
  - epiforă sangvinolentă;
  - instalarea obstrucţiei la vârstă atipică (adulţi tineri);
  - prezenţa distrucţiei osoase sau a unui defect de umplere în studiile radiologice, cu toate că pot fi şi cauze non-neoplazice ce produc aceste semne – de exemplu dacriolitiaza.
- Contraindicaţiile relative ale DCRS endoscopice includ
  - prezenţa unui diverticul larg lateral de sacul lacrimal

- stenoza de canalicul comun
- refacerea unor mari depuneri litiazice în sistemul lacrimal.

DCRS clasică	DCRS endoscopică
Avantaje Rată mai mare de succes (95%) Costuri reduse	**Avantaje** Nu există cicatrice externă Sângerare redusă Bună vizualizare a patologiei nazale Şanse mici de lezare a vaselor etmoidale şi a lamei criblate Durată scurtă (15-30 minute) a intervenţiei
Dezavantaje Cicatrice tegumentară Sângerare mai abundentă Injurie potenţială a structurilor adiacente cantusului medial Durată lungă (45-60 minute) a operaţiei	**Dezavantaje** Rată scăzută de succes (70-90%) Echipament scump Necesită îndemânare din partea oftalmologului/ORL-istului Fosă nazală permeabilă în etajul mediu şi superior, familiarizare cu anatomia endoscopică

Instrumentar:

- *Camera endoscopică*: sunt necesare endoscoape de 0°, 30° şi 70^0
- *Instrumente specifice chirurgiei endoscopice sinusale*:
  - bisturiu sau bisturiu în seceră ascuţit pentru tăierea fragmentului de mucoasă nazală
  - decolator Freer cu aspiraţie ajută ridicarea fragmentului de mucoasă păstrând un câmp chirurgical curat.
  - muşcătoare anterogradă de os de 3 sau 4 mm este folosită pentru a înlătura osul; angulaţia pensei la 45° în sus ajută la înlăturarea fragmetelor osoase anterosuperior de ostium.
- *Microdebrider si freză diamantată angulată* (25°). Frezele tăietoare pot fi folosite, dar tind să creeze stricăciuni şi pot perfora sacul lacrimal când intră în contact cu acesta. Microdebriderul ar trebui să aibă irigaţie şi aspiraţie pe freză.
- *Instrumente pentru sacul lacrimal*.
  - bisturiu în seceră de mici dimensiuni - folosit pentru deschiderea sacului.
  - foarfeca tip Bellucci - folosită pentru a tăia fragmentului de mucoasă supraiacentă osului lacrimal ce este apoi îndepărtată folosind o pensă Blakesley pediatrică.
- Poziţia în timpul operaţiei: chirurgul, capul pacientului şi monitorul trebuie să fie în linie dreaptă. Endoscopul trebuie întotdeauna să fie ţinut

deasupra oricărui instrument din nas şi niciodată nu se încrucişează ce acestea. Pacientul este poziţionat cu capul în sus, ridicat la 30° (în poziţie anti Trendelenburg).

Tehnica

- Cavitatea nazală este decongestionată cu ajutorul unei soluţii de xilină cu vasoconstrictor, apoi o soluţie de xilină cu adrenalină este infiltrată local deasupra şi anterior de cornetul nazal mijlociu.
- Orice modificări intranazale (deviaţie de sept nazal, concha bulosa, formatiuni polipoide în meatul mediu) ce îngreunează accesul către sacul lacrimal sunt îndepărtate înaintea începerii abordului acestuia. Poate fi necesară etmoidectomia concomitentă pentru a asigura accesul adecvat la sacul lacrimal anterior.
- *Incizia mucoasei supraiacente regiunii osoase* ce acoperă sacul lacrimal cu ajutorul unui bisturiu sau a unui bisturiu in seceră.
  - Nu este necesară practicarea de rutină a uncinectomiei pentru a expune sacul lacrimal.
  - Incizia trebuie făcută cât mai anterior pentru a expune suficient osul subiacent, trebuie să fie verticală şi se extinde dinspre inferior spre superior. Apoi se decolează cu ajutorul unui decolator tip Freer sau a unui decolator cu aspiraţie şi se ablează cu ajutorul unei pense Blakesley sau poate fi făcută cu ajutorul laser CO_2, KTP:YAG, radiofrecvenţă.
  - Deşi ultimele tehnici diatermice produc şi hemostază, ele produc lipsa de ţesut pentru examinarea histopatologică şi pot creşte potenţialul de a se produce cicatrici.
- *Rezecţia porţiunii osoase supraiacente sacului lacrima*l cu ajutorul unor pense muşcătoare de os sau prin frezarea cu ajutorul frezei diamantate, expunându-se jumătatea inferioară a sacului lacrimal.
  - Cu cât rezecţia osoasă merge spre superior spre procesul frontalului, osul este mai gros şi mai greu de înlăturat.

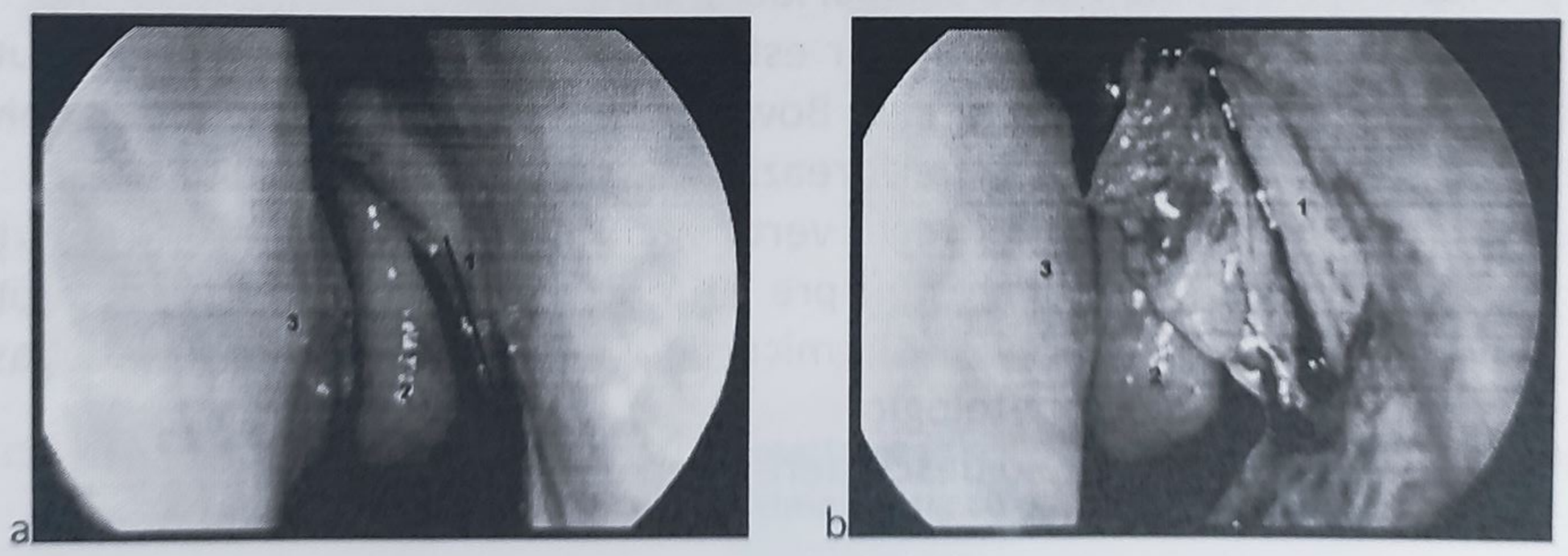

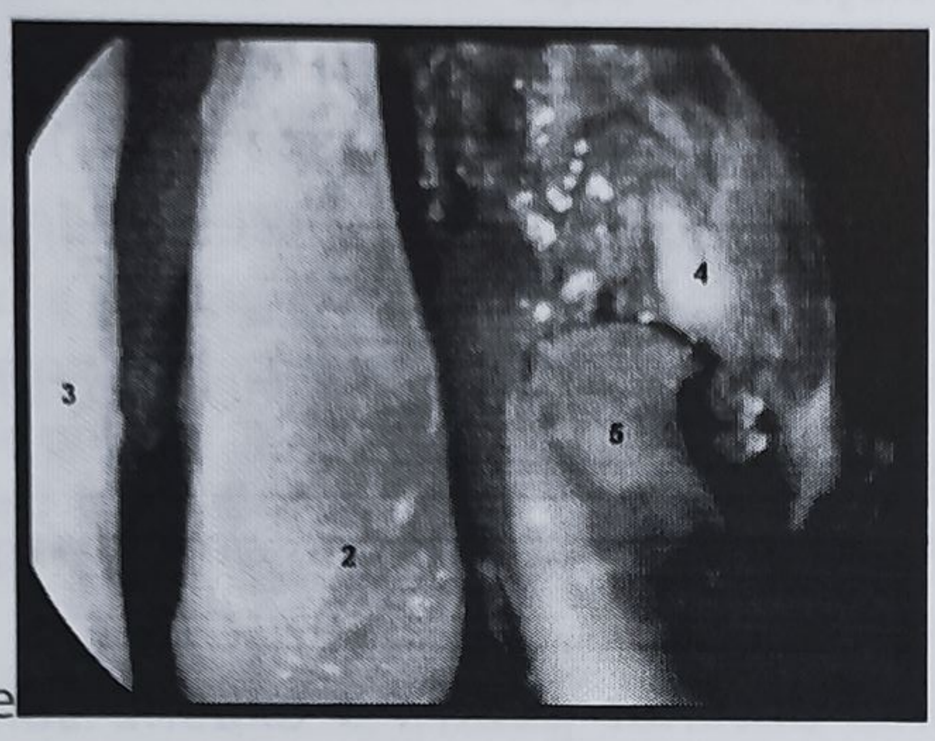

a. Anatomia chirurgicala – fosa nazala stanga; b. Decolarea pituitarei supraiacente crestei lacrimale; c. Frezarea crestei lacrimale cu freza diamantata; d. Expunerea peretelui medial al sacului lacrimal stang; e. Incizia sacului lacrimal cu sickle knife; f. Exprimarea continulului purulent de la nivelul sacului lacrimal in fosa nazala

1.creasta lacrimala stanga; 2.cornet mijlociu stang; 3.sept nazal; 4.sac lacrimal stang; 5.sickle knife; 6.continut purulent de la nivelul sacului lacrimal;

- Se continuă spre rădăcina cornetului nazal mijlociu, se expune celula Agger Nasi care reprezintă fundul de sac lacrimal.
- Osul este îndepărtat până când sacul este separat în întregime de peretele lateral nazal.
- Ostiumul osos ar trebui să măsoare cel puţin 15 – 20 mm, astfel când sacul este deschis, este marsupializat şi formează partea peretelui lateral nazal.

- *Incizia şi marsupializarea sacului lacrimal*:
  - Punctul lacrimal inferior este dilatat şi apoi cateterizat cu ajutorul unei canule lacrimale Bowman cu care se pătrunde la nivelul sacului lacrimal şi perforează peretele medial al sacului.
  - Se incizează apoi sacul vertical cu ajutorul unui bisturiu ascuţit în seceră şi se lărgeşte spre anterior si spre posterior cu ajutorul pensei Blakesley sau a microdebriderului şi se trimite mucoasa la examen histopatologic.
  - Trebuie creată o deschidere largă a sacului lacrimal.

- Deschiderea canalicului comun ar trebui să fie vizibilă pe peretele lateral al sacului cu ajutorul endoscopului rigid de 30° şi 0°.
- Este foarte importantă ca deschiderea canaliculului comun să fie liberă de orice material osos supraiacent.

• Montarea tuburilor lacrimale din silicon tip O'Donohue *(nu este obligatoriu)*

- Peste tuburile din silicon este trecută o teacă din silastic ce măsoară 4 – 10 mm lungime ce se plasează în sacul lacrimal deschis.
- buclă din tuburile de silastic este realizată la nivelul regiunii cantale mediale a ochiului şi clipsuri de ligatură sunt plasate sub tuburile de silastic pentru a nu crea tensiune şi a sfâşia punctele lacrimale inferioare.
- Tuburile din silastic sunt acoperite de Gelfoam sau Merocel şi apoi tuburile sunt tăiate.
- Gelfoam-ul este înmuiat într-o soluţie de triamcinolon 50mg/ml înainte de a fi poziţionat.
- Tuburile mai pot fi legate la nivelul comisurii mediale şi se înlătură în medie la 4 – 6 săptămâni de la operaţie.

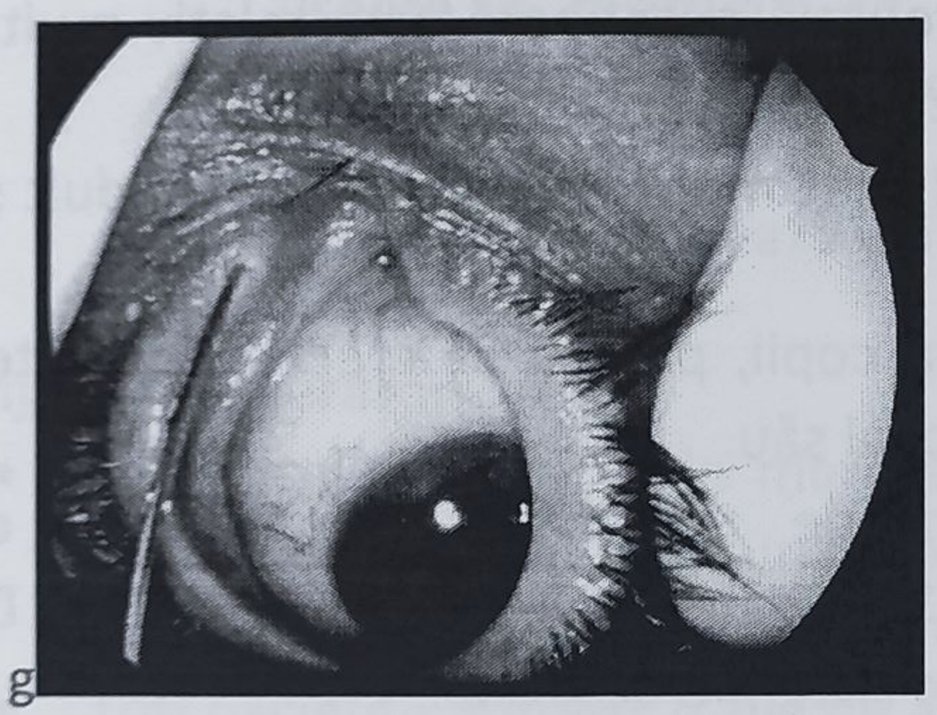

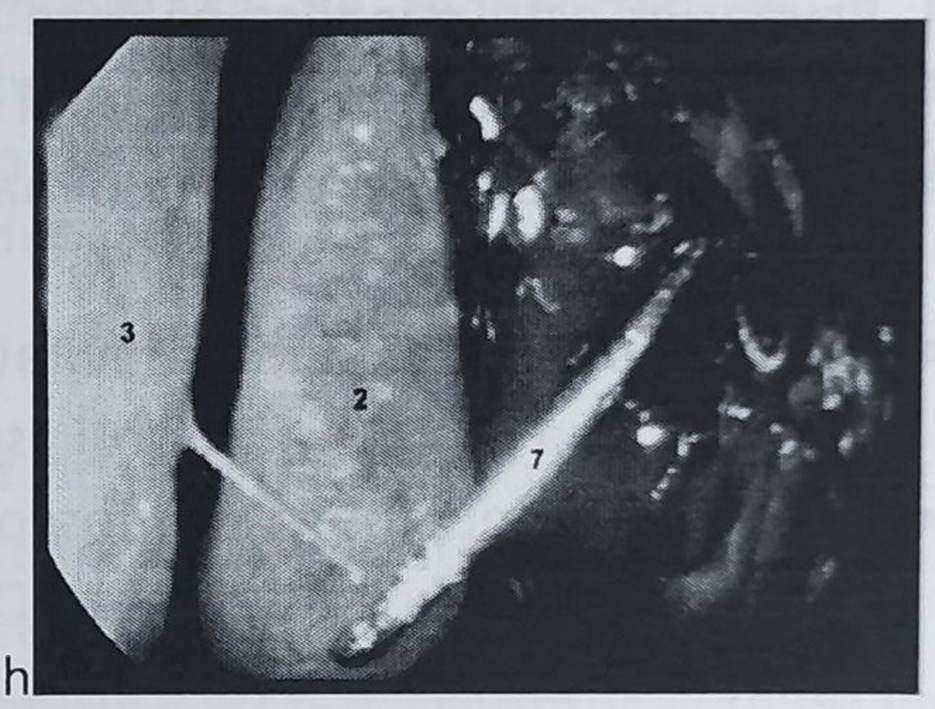

g. Cateterizarea canaliculului inferior; h. Cateterizarea sacului lacrimal cu canula Bowman; i. Explorarea cavitatii sacului lacrimal stang cu endoscopul de 70^0;

j. Explorarea sacului lacrimal cu optica de 0^0 dupa lavajul cailor lacrimale

1.creasta lacrimala stanga; 2.cornet mijlociu stang; 3.sept nazal; 4.sac lacrimal stang; 5.sickle knife; 6.continut purulent de la nivelul sacului lacrimal; 7.canula Bowmann

- *Aplicarea de mitomicină C topic la nivelul rinostomiei intranazale. (nu este obligatoriu)*
  - Mitomicina C este un antimetabolit care s-a folosit pentru a modula fibroza după chirurgia glaucomului şi chirurgia pterigionului.
  - Mitomicina C se aplică intanazal într-o concentraţie de 0,4mg/mL folosind un aplicator de vată timp de 5 minute, după ce s-a toaletat în prealabil locul rinostomiei cu soluţie salină.

* **Mitomicina C** – agent alchilant antiproliferativ este indicată în cazul în care dacriocistorinostomia externă sau intranazală nu este patentă şi are rolul de a preveni fibroza la locul osteotomiei

Dacriocistorinostomia pediatrică este o entitate aparte printr-o anatomie diferită a meatului mediu.

- Cornetele şi sinusurile la copii sunt dezvoltate mult mai puţin, meatul superior este mic, aşa că fosa cerebrală anterioară este relativ mult mai aproape de rădăcina cornetului nazal mijlociu.
- Cavitatea nazală şi vestibulul nazal sunt mult mai mici decât la adult şi de aceea îngreunează procedura.
- Chirurgia septală trebuie evitată la copii, pentru că afectează creşterea, dezvoltarea nasului şi viitorul aspect al său.
- Dacriocistorinostomia endoscopică de revizie este indicată în cazul pacienţilor la care s-a realizat DCRS pe care externă iniţial sau când DCRS endoscopic a eşuat şi care întrunesc criteriile de DCRS.
- Deşi DCRS endoscopic poate fi încercat la pacienţii la care DCRS extern a eşuat în cazul unor obstrucţii lacrimale după traumă sau în cazul stenozelor de canalicul comun, DCRS extern de revizie poate avea mai mult succes în aceste cazuri particulare.
- Tehnică operatorie – puțin modificată astfel:
  - locul rinostomiei este examinat cu atenţie pentru potenţialele structuri ce au contribuit la eşecul procedurii iniţiale.
  - după anestezia locală se dilată punctul lacrimal şi canula Bowman se introduce prin canaliculul superior până la locul rinostomiei.
  - în cele mai multe cazuri o membrană fibroasă ocluzionează canalul creat anterior.

- manipularea gentilă a canulei poate determina extinderea deschiderii anterioare şi identificarea reziduurilor osoase ce trebuie să fie îndepărtate.
- în cazul reviziilor un spaţiu adecvat trebuie asigurat între locul rinostomiei şi structurile adiacente – cornetul nazal mijlociu şi septul nazal.
- dacă este necesară lărgirea rinostomiei, se îndepărtează mucoasa supraiacentă osului cu ajutorul pensei Blakesley şi se lărgeşte rinostomia cu ajutorul unor pense muşcătoare de os sau prin frezare.
- în cazul procedurilor de revizie este importantă crearea unei rinostomii osoase generoase ce se întinde de deasupra inserţiei cornetului nazal mijlociu până la mijlocul liniei maxilare inferior.
- în cazul intervenţiilor de revizie sunt implicate într-un bloc cicatriceal: peretele medial al sacului, porţiunea laterală a sacului lacrimal ce conţine canaliculul comun şi ţesutul moale orbital adiacent sacului lacrimal. Pentru că este posibilă lezarea în acest caz a canaliculului comun, a tendonului cantal medial şi a grăsimii orbitale prin avulsia viguroasă a cicatricii, chirurgul trebuie să urmărească îndeaprope comisura medială în timpul tracţiunii uşoare a ţesutului ce urmează să fie îndepărtat de la locul rinostomiei. Mişcarea excesivă a comisurii mediale în timpul acestei manevre indică faptul că sunt implicate ţesuturi mult mai profunde în ţesutul ce urmează a fi îndepărtat.

Îngrijiri postoperatorii

- Soluţii saline cu apă de mare sunt administrate imediat postoperator şi apoi timp de 4 – 6 săptamâni posteoperator pentru a ajuta la eliminarea cheagurilor şi a secreţiilor din cavitatea nazală
- Toţi pacienţii primesc 5 zile de antibiotic cu spectru larg şi soluţii oftalmice cu antibiotic şi antiinflamator steroidian de 4 ori/zi, timp de 14 zile.
- Pacientul este văzut la 1 săptămână postoperator pentru irigaţii nazale şi endoscopie nazală cu debridarea zonei operate. Aceste proceduri sunt repetate în funcţie de necesităţi.
- La timpul oportun după chirurgie, în cazul montării tuburilor din silicon, stentul este tăiat la nivelul vestibulului nazal şi îndepărtat endoscopic în cabinet.

Complicaţii

- Cea mai comună complicaţie este **eşecul procedurii şi persistenţa epiforei şi a infecţiei.**

- datorată de ocluzia fibroasă a locului unde s-a realizat rinostomia şi prezenţei de sinechii între peretele lateral nazal şi cornetul nazal mijlociu sau septul nazal.
- în alte cazuri ostiumul poate fi patent, dar prea mic pentru a asigura un drenaj lacrimal eficient.
- eşecul deschiderii satisfăcătoare a porţiunii inferioare a saculuí lacrimal poate rezulta în acumularea detritusurilor lacrimale.
- acumularea persistentă a detritusurilor sau infecţia pot dezvolta un diverticul de sac lacrimal ce poate nu a fost drenat complet prin abordul intranazal.

- Cea mai gravă complicaţie poate fi **extinderea disecţiei prea posterior**, determinând distrugerea drenajului sinusului maxilar sau a sinusului frontal producând sinuzite.
  - pătrunderea în orbită se poate produce posterior, producând protruzia de grăsime orbitală şi posibila lezare a muşchilor globului ocular.
  - la copii disecţia inadecvată spre superior poate determina penetrarea bazei craniului cu scurgerea secundară de lichid cefalorahidian. Însă la adulţi această complicaţie este foarte mică.
- O altă complicaţie majoră este **hemoragia postoperatorie** ce necesită tamponament nazal şi spitalizare de mai lungă durată. În mod obişnuit nu este necesar tamponamentul nazal după operaţia de DCRS.

Rezultate

- Evaluarea postoperatorie endoscopică a pacienţilor confirmă patenţa anatomică a traiectului lacrimal prin vizualizarea directă a sacului lacrimal şi drenajul floresceinei de la conjunctivă spre nas. De asemenea permite înlăturarea granulaţiilor de pe sac şi îmbunătăţeşte rata de succes a procedurii.
- Studiile de specialitate indică o rată de succes de 97% în cazul pacienţilor cu obstrucţie anatomică şi doar 84% în cadrul patologiei funcţionale.
- Localizarea obstrucţiei modifică de asemenea rata succesului, astfel Yung a demonstrat că cea mai mare rată de succes o au obstrucţiile localizate la nivelul sacului lacrimal sau a ductului lacrimal, scăzând la 88% în cadrul obstrucţiei de canalicul comun şi 54% la canaliculi. Procentele de succes scad în cazul unor chirurgi mai puţin experimentaţi.
- La copii chirurgia endoscopică are beneficiul că evită inciziile faciale prezervând muschiul orbicular al ochiului şi tendonul cantal medial. Această conservare poate influenţa pe viitor funcţia pompei lacrimale.

- Este utilă crearea unor echipe mixte de chirurgi oculoplastici si chirurgi ORL la început pentru a realiza aceste operaţii endoscopice de dacriocistorinostomie. Această colaborare creşte curba de învăţare. Abilitatea de a rezolva probleme nazale (sept nazal deviat şi probleme sinusale), atât intraoperator cât şi apoi din punct de vedere clinic postoperator creşte calitatea vieţii bolnavului prin această colaborare interdisciplinară. Îndepărtarea falselor membrane şi a granulaţiilor postoperator scade răspunsul fibrotic al nasului şi creşte succesul abordului endoscopic endonazal.
- Cheia succesului abordului endoscopic este înlăturarea suficientă a osului pentru a expune corect şi complet sacul lacrimal. Sacul lacrimal este marsupializat în peretele lateral nazal, iar mucoasa nazală şi cea lacrimală trebuie apoziţionate corect. Această tehnică permite o vindecare de primă intenţie, mai degrabă decât formarea de ţesut de granulaţie şi reduce riscul închiderii orificiului sacului lacrimal la nivelul nasului. De asemenea această tehnică permite prezervarea pompei lacrimale. Nu se produce întreruperea muşchiului orbicular al ochiului sau a ligamentului cantal medial, rezultând conservarea acţiunii pompei lacrimale, acest lucru fiind util în tratarea pacienţilor cu obstrucţie funcţională de duct nazolacrimal.

CONJUNCTIVODACRIOCISTORINOSTIMIA

- Este procedura prin care se creează o fistulă între conjunctiva comisurii mediale şi cavitatea nazală.
- În majoritatea cazurilor un tub din sticlă pyrex (cunoscut ca tub Jones) este plasat în fistulă pentru a restabili calea de drenaj lacrimal.
- Această procedură este indicată în: agenezii canaliculare, obstrucţii canaliculare, obstrucţii de canalicul comun, disfuncţie de pompă lacrimală (de exemplu în pareza de nerv facial).

Tehnică

- După anestezia locală sub caruncule se plasează un depărtător al pleopelor pentru a expune conjunctiva medial.
- Se excizează jumătatea anterioară a carunculei şi se disecă ţesuturile moi supraiacente crestei lacrimale şi osului lacrimal până la expunerea osului ce se frezează pentru a crea o fereastră de 8 mm diametru şi centrată inferior de localizarea carunculei, chiar posterior de creasta lacrimală anterioară.

- Se introduce prin această fereastră un cateter într-un unghi de 45°, se penetrează mucoasa nazală şi se intră în cavitatea nazală anterior de cornetul nazal mijlociu sub control endoscopic.
- Trocarul trebuie introdus până la cel puţin 2 mm de peretele lateral nazal şi să rămână cel puţin 2 mm de septul nazal.
- Prin această cale creată se introduce tubul Jones ce se fixează la comisura medială şi se suturează incizia conjunctivală medial de tub cu fire separate.
- Pacientul nu trebuie să sufle nasul cu putere 6 săptămâni.

Complicații

- Cea mai comună complicaţie constă în migrarea tuburilor.
  - migrarea internă determină închiderea conjunctivei peste orificiul tubului şi cea externă determină inflamaţia conjunctivei sau corneei.
  - deplasarea internă a tubului poate cauza iritarea septului nazal sau epistaxis. sub control endoscopic prin anestezie topică se realizează repoziţionarea tubului.
- Formarea unui granulom piogen ce interferă cu drenajul lacrimal se poate produce cu tubul în poziţia dorită sau cu migrarea în timp a tubului. Apare de obicei când tuburile sunt lăsate timp îndelungat.

DACRIOCISTECTOMIA

Reprezintă ablația sacului lacrimal. Este considerată o operație mutilantă care se efectuează în cazuri de necesitate, dacă nu se poate efectua DCRS clasică sau în cazul tumorilor sacului lacrimal sau de vecinătate.

Tumorile sacului lacrimal

- rare
- se prezintă ca o masă tumorală localizată deasupra tendonului cantusului medial asociat cu epifora sau dacriocistita cronică
- la irigarea căilor lacrimale fluidul poate ajunge în nas
- din punctele lacrimale poate reflua sange
- pot fi prezente ulceraţii la piele cu telangiectazii deasupra regiunii sacului şi limfadenopatie regională
- la examenul CT pot fi prezente eroziuni osoase sau invazie orbitara

Tumori tegumentare cu afectarea regiunii cantusului medial

- carcinom bazocelular, carcinom cu celule scuamoase, adenocarcinom sebaceu
- pot invada sistemul lacrimal
- tumori ale mucoasei nazale carcinom cu celule scuamoase sau papilom inversat
- aproximativ 45% din tumorile sacului lacrimal su nt benigne si 55% sunt maligne
- tratamentul tumorilor benigne de sac lacrimal necesita efectuarea unei dacriocistectomii
- in caz de tumori maligne ale sacului lacrimal se recomanda dacriocistectomie combinata cu rinotomie laterala, in caz de tumori extinse – exenteratie.

Indicații

- Infecții repetate la pacienţi sub 4 ani sau peste 70 ani
- Sac fibrozat
- Dacriocistite secundare infecției lues, tbc, fungi
- Tumori ale sacului lacrimal
- Tumori palpebrale: epiteliom pleoapă
- Tumori nazale

Tehnica

- Anestezie locală – infiltrație perisaculară
- Se secționează tegumentul și țesutul până la tendonul reflectat al ligamentului palpebral intern care se secționează
- Se disecă sacul lacrimal de pe peretele osos al lojei, de sus în jos către istm; la nivelul istmului se secționează sacul
- Dacă sacul se rupe, se vor curăța toate resturile de mucoasă și detritusurile din loja sacului
- La tegument se pun fire separate simple sau în U
- Dacă postoperator apare fistulă, se va axciza tot traiectul și se va chiureta cavitatea restantă.

Bibliografie

1. *AAO, Ophthalmic Technology Assessment: Endonasal Dacryocystorhinostomy, Ophthalmology 2001:108:2369-77.*
2. AAO, Surgery of the Eyelid, Orbit & Lacrimal system, Vol. 2, 1994, p. 240.
3. 3.AAO, Surgery of the Eyelid, Orbit & Lacrimal system, Vol. 3, 1995, p. 199-200, 268, 271-276.
4. *American Academy of Ophthalmology, Section 7, Orbit, Eyelids and Lacrimal System,2002-2003, Chapter XIV, Evaluation and Management of the Tearing Patient,231-255.*
5. *Duane's Ophthalmology on CD-ROM, 2006*
6. *Dumitrache Marieta – Tratat de oftalmologie voll-III, Ed universitară Carol Davila, 2012*
7. *Dumitrache Marieta – Oftalmologie pediatrică, Ed Universitară Carol Davila 2010, Cap Aparatul lacrimal, autor Marieta Dumitrache, Doina Bărăscu*
8. *Godde-Jolly D, Dufier J.L – Ophtalmologie pediatrique, Ed Masson, 1992*
9. *Gonnering RS, Lyon DB, Fisher JC. Endoscopic laser-assisted lacrimal surgery. Am J Ophthalmol. 1991;111(2)152-157.*
10. *Jack J.Kansky- Clinical Ophthalmology , 2003, Lacrimal Drainage System, 44-54.*
11. *Khlurana AK, Comprehensive Ophthalmology, Anshan LTD, 2008, Diseases of the lacrimal apparatus, p367-376*
12. *Kao SC, Liao CL, Tseng JH, Chen MS, Hou PK. Dacryocystorhinostomy with intraoperative mitomycin C. Ophthalmology. 1997; 104(1):86-91.*
13. *Massaro BM, Gonnering RS, Harris GJ. Endonasal laser dacryocystorhinostomy: A new approach to nasolacrimal duct obstruction. Arch Ophthalmol. 1990;108:1172-1176.*
14. *Nussenblatt, R.B. – Palestine, A.G. – Fundamentals and Clinical Practice, Chicago, Book Medical Publisher, 1989*
15. *Watkins LM, Janfaza P, Rubin PA. The evolution of endonasal dacryocystorhinostomy. Surv Ophthalmol 2003; 48:73-84. Comment in: Surv Ophthalmol 2004;49:543; author reply 544.*
16. *Wearne MJ, Pitts J, Frank J, et al. Comparison of dacryocystography and lacrimal scintigraphy in the diagnosis of functional nasolacrimal duct obstruction. Br J Ophthalmol. 1999;83:1032–5.*

CAPITOLUL IV

CORNEAL TRANSPLANT

NIRMALA SHRIKANT SARPOTDAR

- Corneal transplantation has always been a challenging surgical procedure due to the variety of indications for its use and also different ways of performing the procedure.
- It is a unique procedure because the corneal surgeon is unable to perform the surgery without donor tissue. The outcome of corneal transplantation depends on long term follow up, vigilant and skilled care in addition to the surgical skill, because the risk of rejection remains, as long as the host is alive, as in any other organ transplant.
- A lifetime care is necessary for best possible outcome of corneal transplant surgery. The corneal transplant surgeon faces extra challenge and commitment and experiences satisfaction also.
- The number of corneal transplant cases has been on the rise, though the indications for the surgery keep changing. This holds true for the developing countries also. Previously corneal scar and injuries used to be the main indications of corneal graft, but now the main indication is pseudophakic bullous keratopathy and corneal scar, microbial keratitis come later.
- As per different indications, the results and expectations of the corneal transplant surgery also change.
- For example, in case of optical grafts, patient is expected to have significant improvement in vision. In case of therapeutic graft, pain relief is expected along with removal of infection and restoration of globe structure.

Indications for corneal transplant

- It is always good to classify the indications for corneal transplant which is then easy to remember. They are divided as follows:
  - **Reconstructive /Tectonic** – It means to improve or restore the corneal structure.
    - The indications are corneal perforation, extreme thinning of cornea, wherein the anatomical integrity of cornea is compromised. Trauma with tissue loss, ulceration, and hydrops in keratoconus are other common indications. A reconstructive graft may also help in improving vision, otherwise later on optical graft can be done.
  - **Therapeutic** – Corneal infections not responding to medical line of treatment, perforation, severe bullous keratopathy, and adherent leucoma are most common indications. (As shown in Fig. 1 – 3)

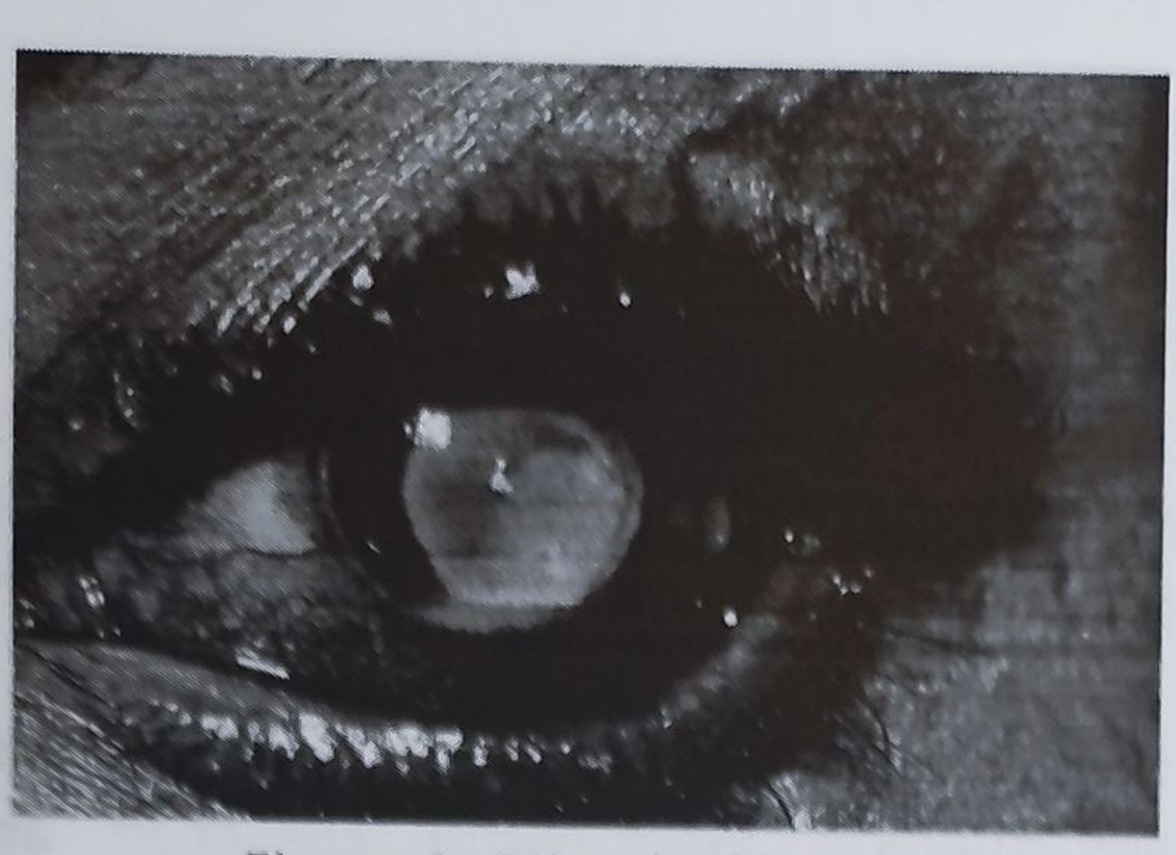

Figure 1- Microbial keratitis

Figure 2- Central corneal scar

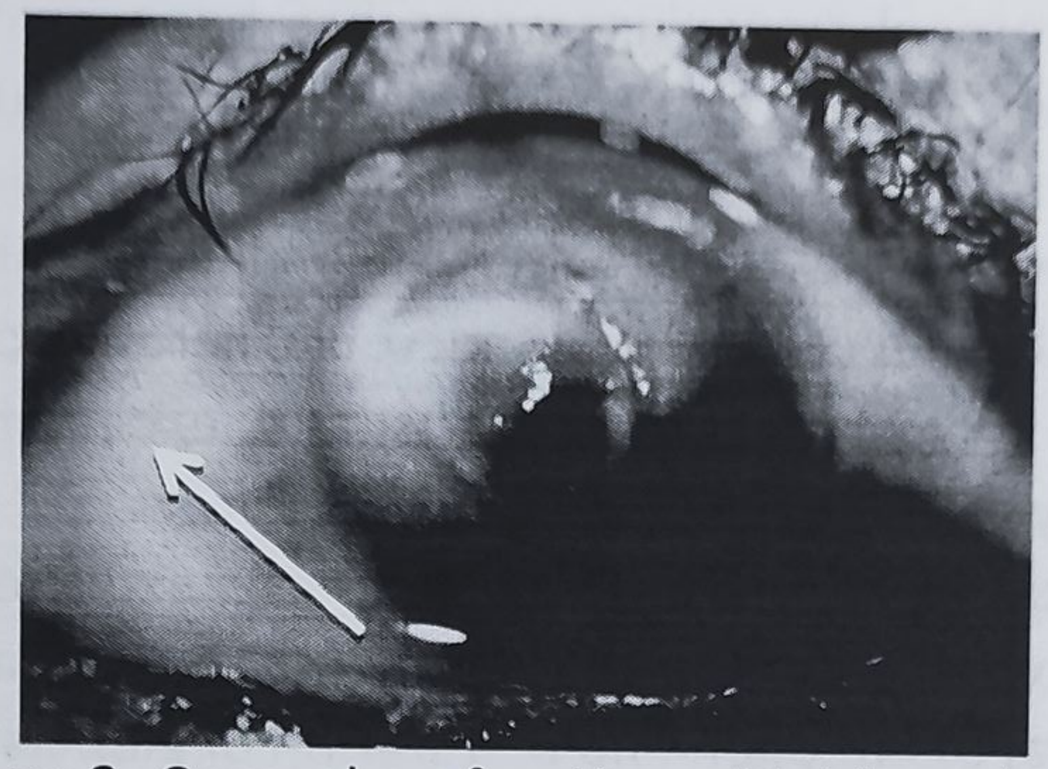

Figure 3- Corneal perforation with iris prolapse
(arrow pointing to the prolapsed tissue)

- **Cosmetic** – Unsightly bad scar, patient using cosmetic contact lens, though these are not really good indications for transplant. Patient should be given clear idea about the procedure, the long term follow up, possibility of graft rejection again resulting in corneal opacity.

Clinical indications – There is a long list of indications given as below.

- Pseudophakic and aphakic corneal edema
- Mid and deep stromal corneal dystrophies e. g. Lattice dystrophy, Granular dystrophy, Schnyder's central crystalline dystrophy and others.
- Endothelial dystrophy- Fuch's dystrophy, congenital hereditary endothelial dystrophy
- Anterior keratoconus
- Posterior keratoconus
- Keratoglobus
- Corneal degenerations—Terrien's degeneration, Mooren's ulcer, Band keratopathy

- Chemical burns
- Infective keratitis—Bacterial, Fungal, Acanthamoeba keratitis
- Congenital opacities – Sclerocornea, Peter's anomaly, aniridia, congenital glaucoma
- Viral keratitis – HSV, HZV keratitis, measles Infection mononucleosis infection
- Regrafting due to allograft rejection
- Radial keratotomy scar
- Epithelial downgrowth, Desmet's detachment, uveitis, glaucoma

Outcome of the transplant surgery depends on factors related to host and donor tissue.

- The more the endothelial cell count of the *donor tissue* better are the results of the surgery
- *Host* related factors:
  - Excellent prognosis – Central scar without vascularization (As shown in Fig. 2), keratoconus, corneal dystrophy, central Fuch's dystrophy, autografts (rotational grafts)
  - Good prognosis – Scar with vascularization in one or two quadrants, pseudophakic bullous keratopathy in early stage, aphakic bullous keratopathy, advanced Fuch's dystrophy
  - Fair prognosis – Microbial keratitis, chemical injuries, young patients, congenital endothelial dystrophy, Moderate keratitis sicca, congenital glaucoma
  - Poor prognosis – Dry eye, multiple graft failure, severe chemical injury, glaucoma, total vascularized scar, radiation burns, ocular pemphigoid, neuroparalytic disease

Preoperative evaluation

– Thorough preoperative evaluation of the donor tissue and the recipient is very important.

- **Local examination of donor tissue**
  - *Gross external examination* – It is done for tissue contamination e. g. eye lashes, blood, trauma, perforation, epithelial defect, exposure keratitis etc. Corneal folds are suggestive of hypotony in which case the endothelial count is likely to be on the lower side.
  - *Slit lamp examination* – On the slit lamp, one can examine the epithelial integrity, corneal stroma, the endothelium and also the depth of anterior chamber (in case of whole globe), to get an idea about the quality of the donor tissue.

- *Specular microscopy* – This gives us the qualitative and quantitative analysis of the donor endothelium. It has become a very important tool in eye bank to increase the success rate of corneal transplantation. The endothelial cell count more than 2000/c mm is favorable for graft survival and clarity.

➢ **Recipient's evaluation**

- Systemic evaluation – Systemic diseases like hypertension, diabetes, cardiac problems should be properly controlled, so that patient is medically fit to undergo surgery. Anesthetist should be informed about the medications of the patient.
- Patient counseling – Patient should be given a very clear idea about the procedure, the long term follow up, the time and patience required for visual outcome, frequent visits, prolonged medication with changes as per requirement. If all these things are explained properly then surgeon can expect full co-operation from the patient.

➢ **Recipient's local examination**

- *Vision* – If patient has corneal problem in both eyes, then worse eye is operated first. Patient must have light perception and good projection of light (Good afferent pupillary reaction must be present)
- If it is an amblyopic eye the visual prognosis is poor and it must be explained to the patient before surgery.
- *External examination* – Position of the globe, presence of squint, ocular palsy, lagophthalmos, facial palsy, presence of acne, scar marks on the face, old Herpes Zoster, burn marks on face.
- *Lids and lashes* – Position of the lids, opposition of lids, presence of entropion, ectropion, lagophthalmos, trichiasis, scarring, trachoma, and active blepharitis.
- *Lacrimal apparatus* – Discharge from the punctum, regurgitation, acute inflammation of the sac, lacrimal adenitis should be ruled out.
- *Conjunctiva* – Congestion, discharge, signs of dry eye disease as seen in case of ocular pemphigoid, Steven Johnson's syndrome should be carefully looked for, by doing Rose Bengal test and Schirmer's test, but chances of graft failure should be kept in mind.
- In cases of chemical injuries, there is anterior segment ischemia leading to stem cell damage and subsequent conjunctivalization of cornea (Conjunctival growth on the cornea).
- *Cornea* – Size, position of the scar, depth of the scar, presence of anterior synechiae, should be carefully looked for. Vascularization,

if present should be seen in which quadrants and whether superficial or deep. Deep vascularization is more dangerous than superficial.

- Corneal thinning, ectasia, hydrops and the size and position of all these lesions should be noted.
- *Epithelium* – Integrity of epithelium, epithelial defect, conjunctival growth on the surface should be noted.
- *Stroma* – Edema, superficial or deep vascularization should be carefully seen.
- *Endothelium* – Irregularity, deposits, K. P. s suggestive of active inflammation should be looked for.
- *Anterior chamber (AC)* – Depth, regularity, presence of cells, flare suggestive of inflammation, ACIOL, presence of vitreous strands in AC, help in management during surgery.
- *Lens* – Grade of cataract helps to decide about IOL implantation during transplant surgery. Even if it is gr II cataract, it is better to put an IOL, in view of the effect of steroids on development of cataract. It is difficult to do cataract surgery post transplantation, due to potential risk of damage to the graft endothelium.
- If cataract surgery has been already done, the position of IOL should be seen. In case of ACIOL, one has to see the capsular support, otherwise the surgeon is prepared for anterior vitrectomy with scleral or iris fixation IOL.
- *Retina and Vitreous* – It is difficult to assess the retina, but if possible one should consult the retina surgeon.
- *USG* – This helps to diagnose the problems of posterior segment, e. g. retinal detachment, vitreous hemorrhage, intra-ocular growth, tumors. This helps in explaining visual prognosis. Laser interferometry and EEG also help in assessing the retinal function.

➢ **Immunology of corneal transplantation**

- **Tissue typing and matching**
  - Corneal transplantation has undergone several changes as far as the techniques, instrumentation, storage media, medication etc., so the graft survival and success rate have increased over the period of time. As a result the number of high risk grafts are increasing, thus more interest is developing to find out the nature of rejection.
  - Basically graft rejection is type IV hypersensitivity reaction related to the HLA system. HLA system is a multigene family consisting of more than 10 loci coded on the short arm of chromosome 6. There are two major subclasses, HLA-A, HLA-B

and HLA-C loci. HLA system plays a very important role in solid tissue transplant rejection.

- Corneal transplants represent a unique case immunologically. As compared to other organ transplants the rejection rate is less in corneal transplants, so cornea is called an immune privileged tissue. The Anterior Chamber Associated Immune Deviation (ACAID) plays a major role in the low rate of rejection. That is why corneal transplant is done without tissue typing and matching. The cost of tissue typing is also a limiting factor.
- Only in high risk cases, e. g. multiple grafts, severe vascularized scar, tissue matching is advisable.
- Nowadays improved immunosuppression also reduces the need for tissue matching.
- Eye and brain are regarded as immune privileged tissues, as having no direct lymphatic drainage and also the blood tissue barrier. These are some interesting facts about immune privileged tissues.

- **Passive features**
  - Blood tissue barriers
  - Deficient lymphatics
  - Tissue fluid draining into blood vasculature
  - Reduced expression of major histocompatibility complex (MHC)
  - Class I and II molecules
- **Active features**
  - Constitutive expression of inhibitory cell surface molecules: DAF (Decay accelerating factor), CD59, CD46, CD86, Thrombospondin, Immunosuppressive microenvironment, TGF (Transforming growth factor), MIF (Migration inhibitory factor), CGRP (Calcitonin gene related peptide), free cortisol, MSH (Melanocyte stimulating hormone)
  - TGF – Suppresses action of T cells induces ACAID inducing antigen presenting cells (APCs).
  - MSH – Inhibits DTH and production of factors by macrophages, inhibits neutrophils
  - VIP (Vasointestinal peptide) – Inhibits T cell activation and proliferation.
  - CGRP – Impairs APC (Antigen presenting cell) capacity to promote ThI cell differentiation
  - MIF – Suppresses NK (Natural killer) cell mediated cytolysis.

- CRP (CD46, CD59, CD86, CD55) – Inhibits complement cascade and complement dependent cytotoxic antibody activity.
- sFasL (soluble Fas ligand) – Suppresses neutrophil recruitment and activation.
- Cell surface expressed molecules promoting immune privilege.
- TRAIL – (Tumor necrosis factor related apoptosis inducing ligand) – Induces apoptosis of macrophages and neutrophils.
- Galectin-I – Inhibits T cell activation by releasing soluble factors from retinal pigment epithelium
- MHC Class I and II – Inhibits cytolysis of NK cells.

- Thus all these complex factors form the ACIAD to maintain graft clarity, but the ACIAD may fail in cases of microbial infections, HSV stromal keratitis, Onchocercosis, Trachoma, multiple grafts and so on.
- Corneal allograft acceptance takes place when immune privilege succeeds. The expression of MHC (Major Histocompatibility Complex) Class I and II molecules is reduced. The net antigenic load of corneal tissue is reduced. The absence of lymph and blood vessels, the absence of APCs, secretion of TGF by all three layers of cornea, the display of CD59, CD46 on the endothelial surface protect endothelial cells from complement molecules during alloimmune response.
- The dramatic expression of immune privilege is mirrored by the success of keratoplasties performed in low –risk situations in patients. Even no routine HLA matching patients enjoy up to 90% of graft survival.
- Pathogenesis of allograft rejection – Presence of APCs (Langerhans' cells) sensitizes causing rejection. In high risk grafts Langerhans' cells rapidly migrate from periphery. APCs capture the antigens and migrate to regional lymph nodes to activate T cells, thus starting the immune rejection.
- To conclude, even though there is significant advance in our understanding of molecular and cellular details of ocular immune privilege, there are still many things, on which future immunologists may throw some light.

Instrumentation for corneal transplant surgery

– Instrumentation for corneal transplant can be divided into following categories:
  - Instruments for securing donor tissue
  - Instruments for preparing recipient bed
  - Instruments for suturing the donor tissue onto the recipient bed

- Qualitative keratometers used to assess corneal toricity
- **Instruments for securing donor tissue** (As shown in Fig. 4 & 6)
  - The donor tissue may be in moist chamber or in MK medium. The tissue of the required size is removed from the whole globe with the help of a trephine varying in size from 6mm to 10.50 mm. Trephines may be hand held, simple, disposable, but these are difficult to fix on the globe in a vertical position.
  - A better option is vacuum trephines. It has two parts, the inner part cuts the cornea and outer one holds the peripheral portion i.e. the limbus. Due to vacuum the trephine gets attached to the limbus and it easy to center the trephine on the cornea and remove the central button without any tilt or uneven edges of the button.
  - Corneal punch system consists of a cutting block made of Teflon, nylon or polycarbonate and the corneal punching system to which the trephine is attached. They can be used multiple times. The piston helps to hold, secure and advance the trephine blade and piston guide. The pistons have different mechanisms to hold trephines blades of variable sizes and it uses the pressure of surgeon's thumb.



Fig.4 – Corneal punch system

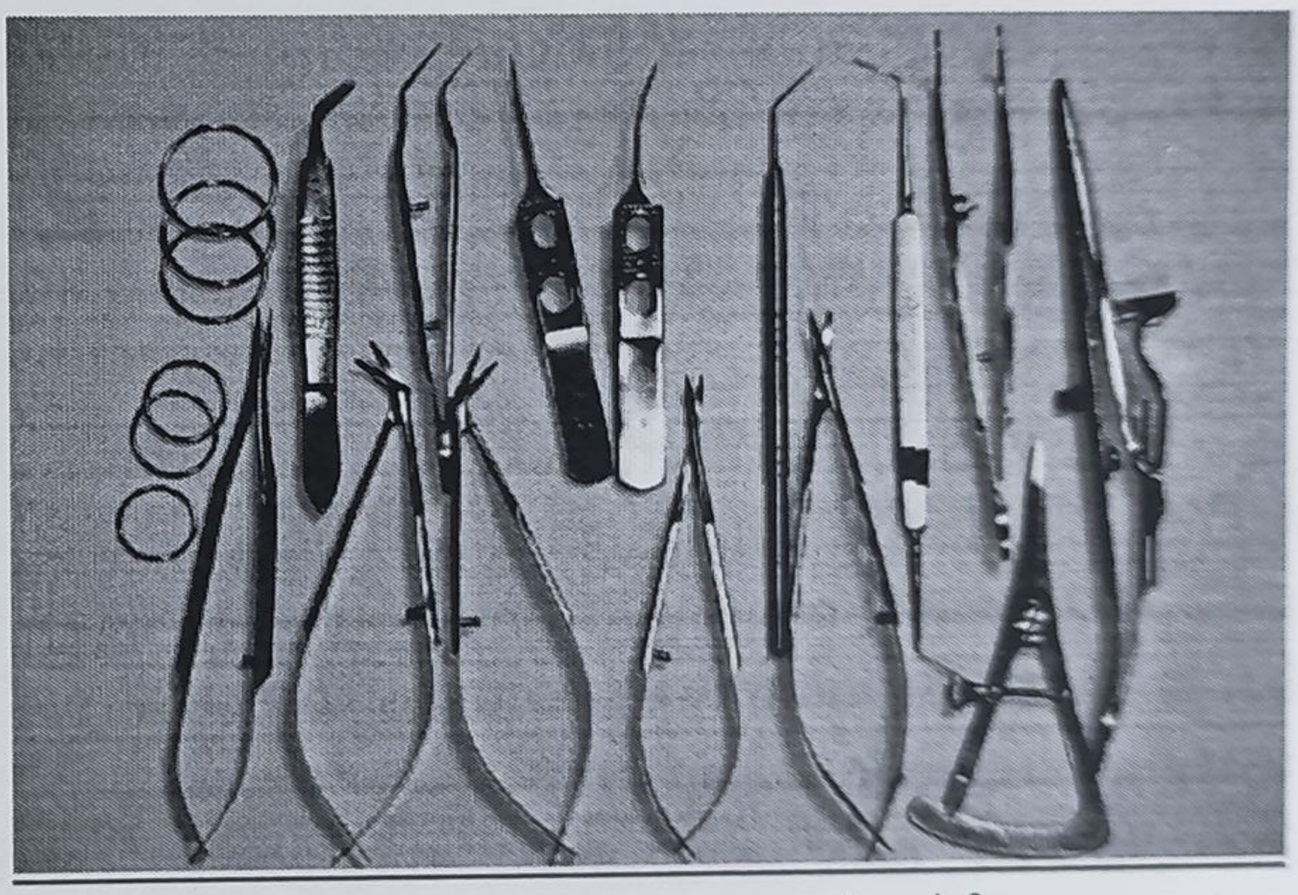

Fig.5 – Instruments required for suturing donor tissue

  - The trephines are disposable, but if they are used multiple times, they become blunt, affecting the regularity of button edges. Sizes vary from 6mm to 10. 50mm. The donor tissue should be placed exactly in the center of the block so that the central button is removed.
  - Artificial Anterior Chamber (AAC) (Fig. 6) – It is a major mile stone in the field of corneal surgery. The surgeon has no more to use whole globe, but can safely and effectively use sclera-corneal button for PKP

and LKP. AAC is used to trephine the cornea from epithelial side to avoid damage to the endothelium.



Fig.6 – Artificial anterior chamber with syringe and corneal dissectors

– Types of AAC – Reusable AAC can be used multiple times. It consists of a central post on which the sclera-corneal button is mounted after applying viscoelastic to the receptacle. Then the encasing cylindrical unit with central opening is placed on this, taking care not to move the sclero-corneal button. Intra ocular pressure is assessed and more fluid is injected if required. There many varieties, but the principle for usage remains same.
– *Useful tips for the surgeon*:
  - Please ensure that the sclera-corneal button is completely fixed in the chamber, otherwise it may slip leading to fluid leak and tissue damage.
  - Use appropriate matching trephines.
  - AAC should not be used unless one has previous experience.
  - One must have back up tissue available, in case of tissue damage.
  - IOP should be checked repeatedly during surgery, to avoid damage to the endothelium.

- **Instruments used for preparing recipient bed**
  – Suction trephine –These are available in sizes of 6 to 10. 50mm in diameter. It has two parts, the inner cutting and the outer portion to which the syringe is attached to create vacuum. The vacuum helps the trephine to get attached to the epithelial surface of the recipient cornea and also helps to center and fix the trephine to the cornea. There many varieties available in the market, Katena, Hanna etc. By

experience, the surgeon chooses the trephine, which is the best in his hands.

- **Instruments used for suturing the donor tissue to recipient bed** (As shown in Fig. 5)
  - Speculum – Self retains weightless speculum, which does not give excess pressure on the globe during surgery. Sometimes a folded pad of gauze can be put under the lateral arm of the speculum to avoid pressure on the globe.
  - Flieringa rings – The ring is sutured on the sclera to maintain the globe architecture, usually size 17, or 18.
  - Forceps – Calibri style Polack double corneal forceps is specially designed for placement of first cardinal suture
  - MacPherson forceps - It is used to remove pupillary membranes, tying sutures, removal of anterior chamber IOL, its loops.
  - Needle holder – Large needle holder is used to take bridle suture or suturing flieringa ring. Fine needle holder is used for taking sutures with10-0, 11-0 nylon or polypropylene suture. Needle holder without lock is advisable.
  - Spatulas and hooks – These are used for manipulation of iris, putting in the IOL, breaking synechiae, sweeping the anterior chamber etc.
  - Cannulae – Different sizes cannulae from 26 to 30 are used to maintain the anterior chamber, to put viscoelastic in the AC.
- **Quantitative keratometers** – Intra operative keratometry is most ideal, but very expensive also. But more practical and simple cost effective way to assess the degree of toricity is to use manual keratometer during suturing, which gives an idea about the astigmatism.

Viscoelstic materials

- Viscoelastic materials play a very important role in corneal surgery. There is a wide variety of materials available in the market, so we must know the properties, advantages, disadvantages of each group.
- Viscosity means resistance to flow of solution. It depends upon the concentration, molecular weight and size of polymer coils in solution. It has the property to maintain space against positive pressure. It should be optically clear, easily washable, inert and nonantigenic. It is now called as Ocular Viscosurgical Devices (OVDs).
- Sodium hyaluronate – It is obtained from natural sources like rooster, umbilical cord etc. It is also prepared commercially. It is viscous, has very high molecular weight and maintains space. It is easy to inject and remove, nontoxic, noninflammatory and it does not interfere with wound healing.

- But it can elevate IOP and has low coating ability.
- Chondritin sulphate – It is naturally found in harder connective tissue, e. g. cartilage. It has high coating ability and gives more protection to the endothelium.
- But it is less viscous, so poor in space maintenance.
- Methyl cellulose – It is viscoadherent, has good coating ability, low cost, so overall gives quite satisfactory results in corneal surgery.

- **Applications of viscoelastic material in corneal surgery**
  - Fill the anterior chamber of donor globe during trephination
  - Fill the anterior chamber of recipient globe to prevent tissue damage
  - Firm donor eye for lamellar dissection
  - Coat donor button to prevent swelling
  - To protect endothelium
  - To prevent anterior synechiae
  - Aid in placing IOL
  - To protect epithelium from drying during suturing.
- The main disadvantage of all OVDs (Ophthalmic Viscosurgical Devices) is rise in IOP.
  - It may be due to pushing of inflammatory and fibrin material into trabecular meshwork, or by simple mechanical blockage.
  - *Treatment*
    → Prevention is better i.e. all the OVD should be completely washed at the end of the surgery.
    → Raised intraocular pressure should be treated on medical line of management, beta blockers and carbonic anhydrase inhibitors. Usually it responds to the medical line of treatment.

Sutures and suturing techniques

- Before the introduction of nylon silk was used for corneal transplant surgery. But it has less tensile strength, undergoes rapid degradation and causes reaction in the tissue.
  - *Nylon*
    - Monofilament nylon easily passes through cornea. It is non-absorbable, has high tensile strength and elasticity and induces minimal tissue reaction.
    - But nylon undergoes hydrolysis, excessive tightening can cause cheese wiring, so experience tells the surgeon about the correct amount of tension of the sutures for wound closure.

- Thus nylon remains the most widely used material for corneal grafts, 10-0 size is used because it offers best compromise between ease of placement and tensile strength. 11-0 lacks the strength, so it is used in combination with 10-0 suture.

- *Polypropylene*
  - This has high tensile strength and very little tissue reaction. It is non-absorbable and does not undergo hydrolysis. It can give permanent support to the wound. It is used in addition to other sutures.

- *Polyester*
  - It is non-absorbable, non-elastic suture. Once sutured with desired tension and the corneal tissue is stabilized, the curvature and refraction would be permanent. But much is to be explored about this suture, though it has been used for strabismus and retinal surgery.

- Needles – The basic nomenclature is as follows:
  - Point – Sharp penetrating end of the needle
  - Swage – Back end of the needle where the suture material is attached
  - Length – Total distance from point to swage
  - Diameter – diameter of the original wire from which the needle is made
  - Curvature – The portion of the circle to which the needle is bent
  - Cutting type – It may be:
    - → Regular cutting i. e. it's cross section is face down triangle
    - → Reverse cutting i. e. it's cross section is apex down triangle
    - → Spatulated i.e. it's sides are cutting
    - → Tapering i. e. it is circular with tapering evenly to a point
  - Usually spatulated or reverse cutting needles are preferred due to the ease with which they can penetrate the tissue and almost no wound leakage. The curvature is 140 to 180 degrees, so that it is easy to pass it through the desired depth of donor and host cornea. It is advisable to hold the back portion of needle with the tip of the needle holder. This helps in taking short, deep and equal lengths of bites of donor and host cornea (As shown in Fig. 7).

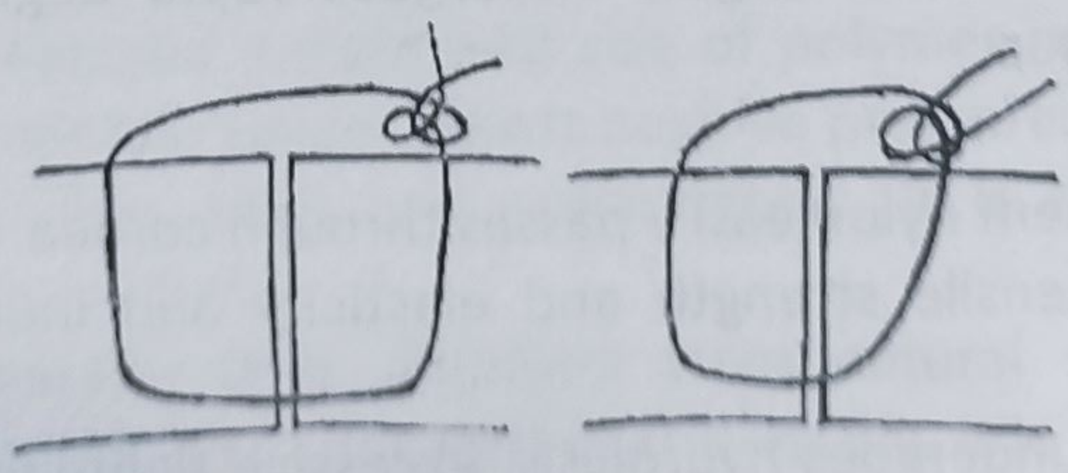

Figure 7- Lt side knot is tied properly; Rt side knot is not tied properly

Suturing techniques: Principles

- It is important to have careful and proper placement of the donor tissue on the recipient bed.
- First four cardinal sutures are very important.
- Care should be taken to see that there is equal distribution of the donor tissue, to avoid overriding of tissue. After taking first four cardinal sutures in perfect manner, a diamond is formed as shown in Fig. 8.
- Then proceed with either interrupted or continuous suturing.

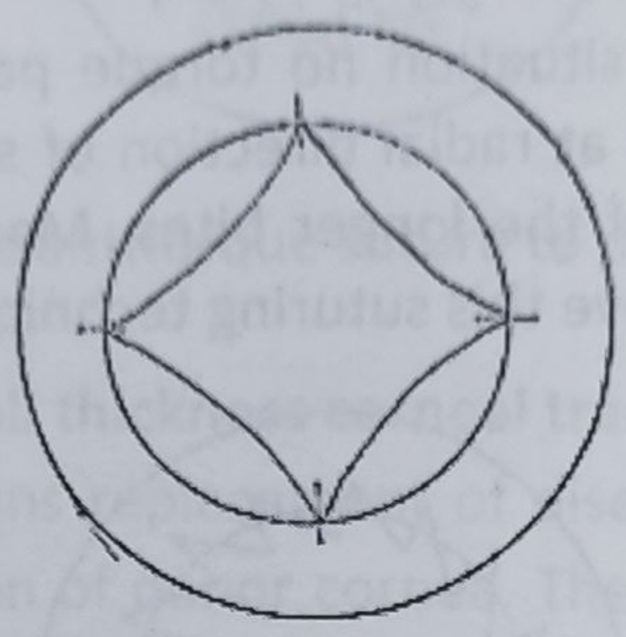

Figure 8- The diamond formed after first four cardinal sutures tied with equal tension

- **Interrupted sutures** (Fig. 9) Depending on the graft size, usually 16 to 24 sutures are taken. This technique is preferred in vascularized scar, therapeutic grafts. There is always a problem of astigmatism due irregular suture tension. Of course it can be controlled to some extent by intra operative keratometry, early suture removal and suture adjustment.

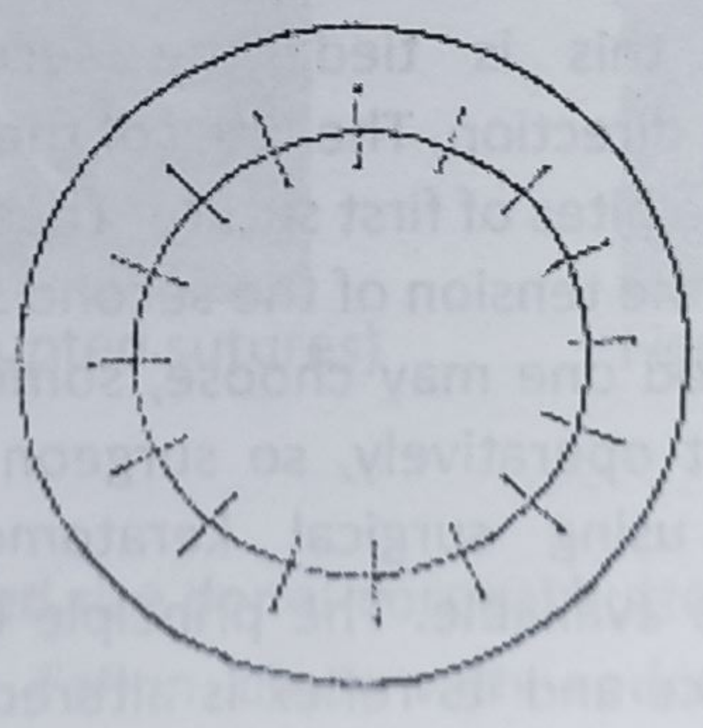

Figure 9- Interrupted sutures spaced evenly with equal distribution of tissue

- **Interrupted and continuous combined technique**
  - In this method first 8 to 12 interrupted sutures (10-0 nylon) are taken followed by running sutures (11-0 nylon) by 12 to 16 bites. Interrupted

sutures stabilize the cornea and ease the placement of running suture. All bites are radial, running sutures bisect the interrupted sutures.

– This technique helps in controlling the astigmatism and stabilizes the wound earlier.

- ***Single continuous suture***
  – In this method the portion of the suture that crosses over the top of the wound imparts a torque when tension is given (As shown in Fig. 10). After suture removal this torque is released, so astigmatism can be seen.
  – To overcome this situation no torque pattern is used. The needle is passed 45 degrees at radial direction of suture advancement. But it is difficult because of the longer bites. Many surgeons have tried their own ways to improve this suturing technique.

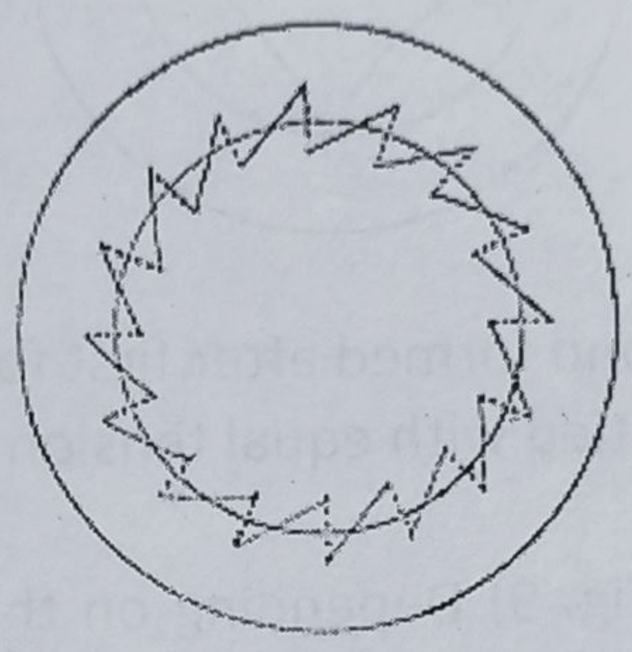

Figure 10 – Single continuous suture

- ***Double continuous antitorque technique*** (As shown in Fig. 11)
  – The first suture is placed with radial bites proceeding in clockwise direction. After this is tied, the second suture is placed in counterclockwise direction. The bites of the second suture fall between and parallel to the bites of first suture. Thus the torque of first suture is compensated by the tension of the second suture.
  – Whichever method one may choose, some amount of astigmatism is always seen post operatively, so surgeon prefers to correct it intra operatively by using surgical keratometer. A wide variety of keratometers are available. The principle is that light is projected on the wound surface and its reflex is altered by corneal curvature. The regularity of the reflex is assessed and suture adjustment is done if required.
  – We have considered different types of sutures and suturing techniques. But ultimately the surgeon has to decide which suturing technique is the best to achieve the goal of effective wound closure.

One has to remember that good graft clarity with high astigmatism satisfies neither the patient nor the surgeon.

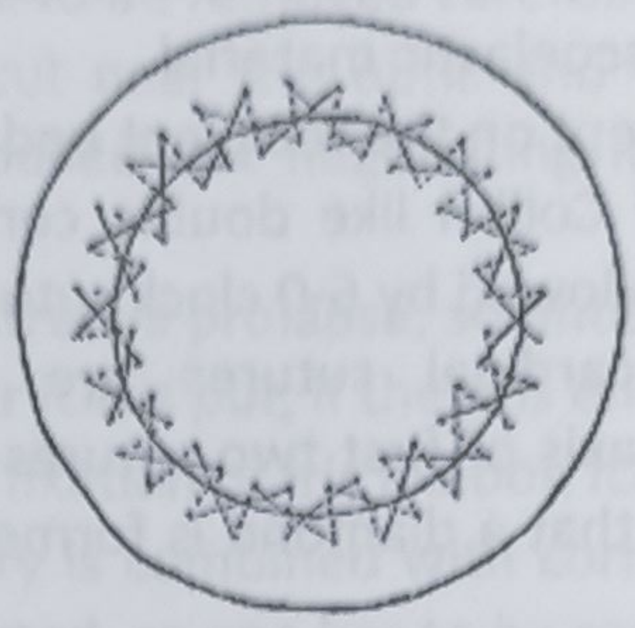

Figure 11 – Double antitorque suture to prevent astigmatism

Penetrating keratoplasty (Full thickness corneal transplant)

- Full thickness graft means replacement of diseased portion of the recipient with full thickness button of donor cornea. The procedure has been evolving and undergoing changes over a period of time towards better. The goal has always been faster visual recovery with minimal refractive changes and lowest chances of rejection. It has been a continuous learning process to achieve this ideal goal.

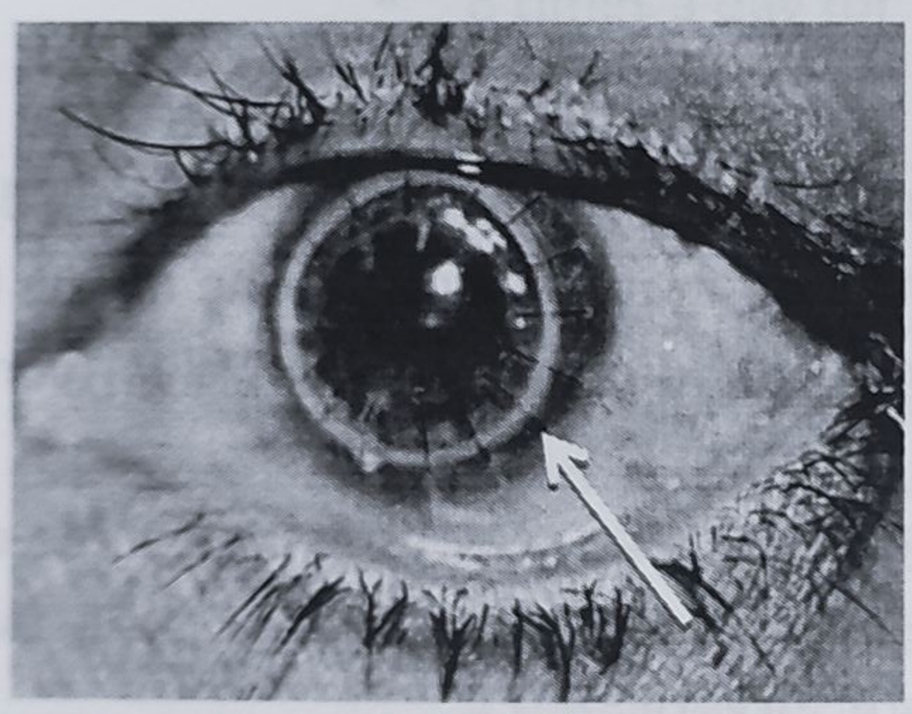

Figure 12-Clear graft (interrupted sutures)

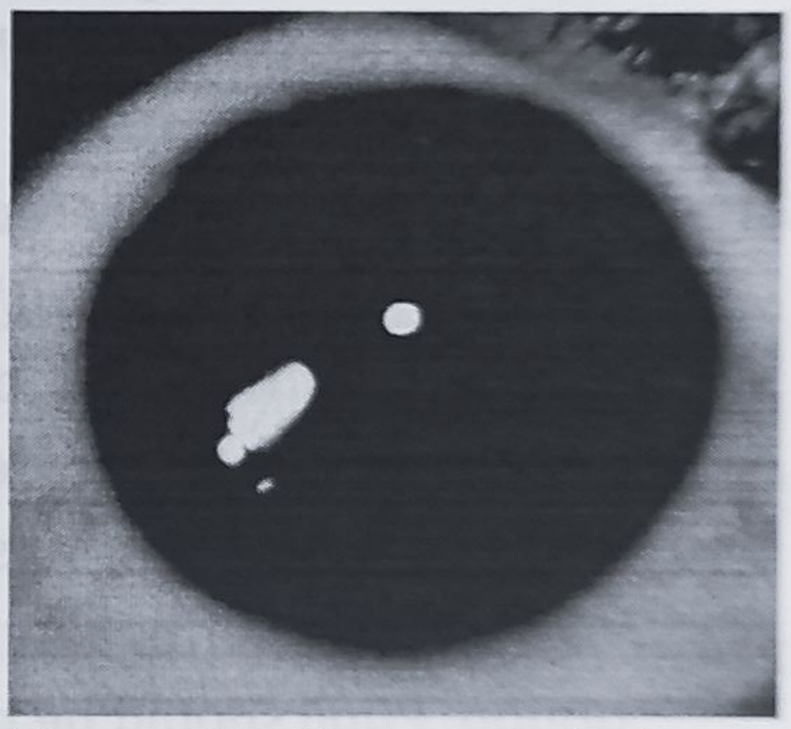

Figure 13- Clear graft (sutures removed)

- **Surgical technique:**
  - Secure the desired size donor corneal button using whole globe or AAC
  - Place it on the Teflon block with endothelial side facing up with viscoelastic material on the endothelium
  - Removal of recipient corneal button 0. 25 mm smaller than the donor tissue, taking care that the AC is not entered with the trephine, but only a deep cut is made.
  - Then with sharp blade AC is opened and viscoelastic is injected.

- With curved scissors the circular cut is completed avoiding injury to the iris and lens.
- In case of anterior synechiae spatula is used to separate adhesions.
- Ac is filled with viscoelastic material.
- Now the graft is kept on the recipient bed.
- With the help of Colibri like double corneal forceps first 12-0 clock suture is taken, followed by 6-0 clock suture is taken.
- The next two cardinal sutures are taken in the axis exactly perpendicular to axis of first two sutures. The knots are tied with the same tension, so that a diamond is formed due to tension lines of the four sutures.
- Suturing is completed by taking 12 to 16 more sutures in the four quadrants depending on the size of the graft.
- BSS is injected in AC to maintain it, after the viscoelastic is removed.
- Knots are buried by flipping movement of the suture and rotating it towards the donor, so that it is away from the limbal vessels. The knot is brought anteriorly towards the center of the cornea so that it is easy to remove. Some surgeons believe that the knots should be buried on the recipient side, so that suture removal is easy.
- If the suture tension is optimum the knot is rotated easily, but if it is loose or too tight then it is difficult to rotate. Viscoelastic may help in easy rotation of the knot.

Corneal transplant with cataract surgery and IOL implantation (Triple procedure)

- *Phacoemulsification with IOL* – If there is enough clarity of the media then phacoemulsification is possible. The technique is same, but clear corneal incision should be avoided.
- *ECCE with IOL* – In most of the cases corneal scar does not allow clear vision to perform phacoemulsification. In such cases ECCE is a better option. Pupil should be dilated before surgery.
  - After the recipient button is removed, CCC is done. Then hydrodissection is done, nucleus is delivered and then cortical wash is given. Then PCIOL is put in the bag. If anterior capsule tears then following steps are done carefully. IOL can be placed in the sulcus.
  - If there is posterior capsular tear during cataract surgery, then anterior vitrectomy is done, IOL is put in the sulcus, if there is enough capsular support. Otherwise scleral fixation or iris fixation IOL is put.
- *Anterior chamber IOL (AC-IOL)* – In almost all cases of pseudophakic bullous keratopathy, AC-IOL is the causative factor.

- At the time of doing a transplant the AC-IOL has to be removed.
- The haptics of the IOL become the part of the angle of the anterior chamber and have to be removed carefully.
- The haptics are cut near the optic and with McPherson forceps the haptic is slowly pulled out negotiating its curve, without pulling the uveal tissue.
- Usually there is vitreous prolapse, so anterior vitrectomy is done. Then posterior chamber IOL is put, if there is enough capsular support.
- Otherwise scleral fixation or iris fixation IOL is put.

• When cataract surgery is combined with corneal transplant postoperative inflammation is expected, so one has to be careful in treatment.

Postoperative Routine Management

- Broad spectrum antibiotics are given for first five to seven days.
- Oral antivirals in case of HSV keratitis
  - 6 to 12 months
  - Tab Acyclovir 400 mg /day or Tab Valcyclovir 500 mg /day
- Local antibiotic drops.
- Local steroid drops
  - **Routine regime for topical steroids**
    - 6 times a day for 2 weeks
    - 5 times a day for 2 weeks
    - 4 times a day for 4 weeks
    - 3 times a day for 4 weeks
    - 2 times a day for 4 weeks
    - Once a day for 4 weeks
    - Then shifted to weaker steroid like flurometholone 0. 1 % the regime is as follows
    - Start with 4 times a day for 4 weeks, taper every 4 weeks to 3 times, 2 times, then once.
    - Local steroid treatment can be changed according to the patient's graft status and host cornea status (i.e. stromal vascularization, signs of epithelial rejection)
- Oral steroids only in high risk cases
- Immunosuppressant drugs
  - Are used in high risk cases
- Lubricant drops
  - Are used more frequently i.e. 6 times/day due to surface irregularity in the initial postoperative period, then slowly reduced

to 3 times/day to be continued for long time, especially in cases of dry eye, filamentary keratitis.

- Nonsteroidal anti-inflammatory drops
  - Are used when Cystoid macular edema is expected e.g. anterior vitrectomy done after AC-IOL removal or Posterior capsular rent during cataract surgery.
- Local cycloplegics:
  - Are used in case of anterior segment inflammation.

Follow-up visits

- First post–operative day
- After one week
- After 2 weeks for 3 visits
- Then every month for 4 months
- Then every 2 months for 4 months
- Then every 3 months, for 1 year.

Post-operative examination

- Lids for edema
- Conjunctiva for ciliary congestion, dryness
- Slit lamp examination:
  - Cornea – Graft clarity, epithelial integrity, wound opposition, corneal edema, persistent epithelial defects are seen in cases of HSV keratitis
  - Anterior chamber depth, reaction (flare cells etc.)
  - Pupillary reaction, size
  - Sutures: Tight or loose sutures, mucus collection in the sutures, infiltration along the sutures, all these things need timely attention to avoid further complications.
  - Endothelial Stress lines due to tight sutures, KPs, line of rejection should be looked for.
- IOP: Intraocular pressure – It may be raised in the initial period due to viscoelastics in AC, but usually responds to medical line of treatment.
- Raised IOP, recurrence of microbial infection should be carefully looked for in case of therapeutic grafts.

Post-operative care after 3 months

- By this time graft is stabilized and attention should be focused on visual rehabilitation.
- Topography gives an idea about the astigmatism.

- Gas permeable contact lenses help to correct toricity up to 5 diopters.
- Soft lenses are used in pediatric patients or low grade refractive errors.

Post-operative care in pediatric patients

- In children steroids are used more frequently, systemic steroids may also be used in many cases.
- Frequent examination under GA is necessary to measure IOP and look for anterior segment carefully.
- Wound healing is faster in children, so early suture removal is advocated.
- Early visual rehabilitation is done by giving aphakic contact lenses, glasses, occlusion therapy, so that amblyopia can be avoided.
- Pediatric corneal grafts are considered as high risk cases, so every attempt is made to make it a success by good patient and family education, liberal use of topical and systemic steroids, early suture removal.

Intraoperative complications of corneal transplant

- **Anesthesia** – Retrobulbar hemorrhage, globe perforation, optic nerve trauma. General anesthesia is advised in pediatric patients and mentally impaired patients.
- **Fixation ring** – Scleral perforation may occur while applying the ring, cryopexy should be done immediately.
- **Damage to donor cornea** – The donor button should always be prepared first. Excessive manipulation and bad instruments can damage the donor cornea.
- **Trephination** – Wrong size of the donor button i. e. smaller than or same size as recipient can cause wound opposition problems. Bad trephines can lead to tissue damage. Very sharp trephines can cause damage to iris, lens.
- **IOL related** – Problems during AC-IOL removal are, enlargement of existing PC rent during IOL removal, positive vitreous pressure, vitreous loss during explantation of IOL. The IOL has to be removed very slowly and patiently. In case of PC rent and vitreous loss good anterior vitrectomy should be done. Lid speculum is lifted to avoid pressure on the globe.
- **Suprachoroidal hemorrhage** – It is usually seen in elderly patients with hypertension, atherosclerosis, other vascular disease, chronic case of glaucoma.
    - Immediate wound tamponade and inferior temporal sclerotomy to drain the blood do help in such critical situation. Otherwise potential risk of expulsive hemorrhage cannot be ruled out.

- **Early post-operative complications**
    - This period may vary from 48 hours to 4weeks post operatively.

- ***Wound related problems***
  - Wound leak – Leading to normal, shallow or flat AC, hypotony. It can be diagnosed by Seidel's test. The fluorescein dye gets diluted and is seen as clear streak of fluid from the leakage site.
    - *Treatment* – If AC is normal in depth, then patching the eye helps to stop the leakage.
    - If AC is shallow or flat with hypotony, choroidal detachment should be ruled out. Seidel's test helps to find out the leaking wound and immediate suturing with injection of balanced salt solution in the anterior chamber usually solves the problem. Fresh iris prolapse should be treated by repositioning the iris in AC with a spatula.
- ***Persistent epithelial defect*** – Intact epithelium is very important for graft survival. If loose donor epithelium had to be scraped, the graft surface gets covered within 48 to 72 hours in uncomplicated cases. But ocular surface disorders e. g. dry eye, chemical burns, ocular pemphigoid, Steven-Johnson syndrome, Herpes simplex keratitis can cause pathological PED.
  - *Treatment*
    - → Ocular surface disease should be treated before grafting by stem cell graft, amniotic membrane graft, lubricants, punctual occlusion. Post operatively frequent use of lubricant drops, ointment is advisable.
    - → Eyelid abnormalities like lagophthalmos, entropion, ectropion, trichiasis should be treated before grafting.
    - → HSV keratitis causes epithelial defect, so long term use of oral antiviral drugs like Acyclovir 800 mg daily is advisable.
    - → Tarsorrhaphy is done for lagophthalmos.
    - → Bandage contact lens helps in the healing of epithelial defect.
    - → Use of topical steroids should be minimum, to facilitate the healing of the epithelial defect.
- ***Filamentary Keratitis***
  - Filaments consist of abnormal collection of mucus and epithelial cells on the surface which form a filament.

Filaments are associated with keratoconjunctivitis sicca, recurrent erosions, superior limbic conjunctivitis and dry eye disease.

- Treatment - Usually it responds well to liberal use of lubricants. Filaments should be removed, but in severe cases bandage contact lens should be used.

- ***Suture problems***
  - Exposed knots – This causes irritation, watering, mucus collection, filamentary keratitis, vascularization. Suture rotation should be tried. Local antibiotics, lubricants should be given, but if this fails, then suture removal may be done.
  - Suture infection – Usually loose suture collects mucus and provides nidus for infection, so the treatment is to remove and culture the suture whether it is a single or running suture.
  - Patient is given oral and topical broad spectrum antibiotics, till the culture report is available.
  - Suture related immune infiltrates: These are seen as multiple spots at the graft host junction, as against the infectious infiltrate, which is single and is seen along the loose suture.
  - Treatment - Judicial use of topical and systemic steroids.
- ***Anterior synechiae***
  - The significance depends upon location, extent, time of appearance.
    - Usually seen in larger grafts
    - Previous inflammation with lot of exudates in the anterior chamber
    - Wound leak leading to shallow anterior chamber
  - *Treatment*
    - → In the initial period alternate dilatation of pupil and constriction may help in reliving the anterior synechiae.
    - → Surgical interference is not the treatment of choice, because it may damage the graft endothelium. This should be handled intra operatively by moving the spatula through the angle of the anterior chamber to break the anterior synechiae.
    - → If the synechiae are present in less than one third part of the wound, then it will not affect the intraocular pressure, but extensive synechiae in more than half to

two third part of the wound, have potential danger of developing glaucoma. Sometimes there is progressive zippering effect esp. in inflamed eyes.

→ Cycloplegics, peripheral iridectomy and judicial use of topical steroids will help in preventing the zippering process.

- ***Anterior uveitis***
  - Though mild inflammation is expected after transplant, excessive reaction is seen after therapeutic grafts. In such cases hyphema and hypopyon are also seen postoperatively. Hyphema is usually due to vascularization of iris due to long term inflammation.
  - Treatment – Systemic and topical steroids are given in addition to cycloplegics, under cover of broad spectrum antibiotics.
- ***Glaucoma***
  - Raised intra ocular pressure needs immediate attention, because it can damage the graft endothelium. It may be a pre-existing glaucoma or it may be due to a temporary cause like retained viscoelastics, accordingly the line of treatment will differ.
  - Etiology
    - Pre-existing glaucoma
    - Drug induced - Retained viscoelastic material in anterior chamber, Steroid response can also lead to raised intra ocular pressure
    - Inflammatory causes -Extensive anterior synechiae, pupillary block due to inflammation, presence hyphema, hypopyon in anterior chamber
    - Causes related to suturing techniques - Collapse of trabecular meshwork in aphakic or pseudophakic eyes, wound leak and shallow or flat anterior chamber, long and tight wound bites, large graft leading to anterior synechiae
  - *Treatment* is decided according to the cause.

    → During medical line of management, the epithelial toxicity of the anti-glaucoma drugs should be kept in mind.

    → Before closure of the wound all the viscoelastic material should be washed from the AC.

    → If it a steroid responsive glaucoma, the best way to treat is to taper the prednisolone acetate faster than usual

and switch over to weaker steroids e. g. flurometholones, loteprednol (in addition to the medical management).

→ Treatment of the inflammation by liberal use of systemic and topical steroids and topical cycloplegics, at the same time keeping the infection under control by broad spectrum antibiotics.

→ Proper suturing techniques, which means avoiding tight suturing and long bites, can prevent suture related causes of glaucoma. Large grafts should be avoided as far as possible, to prevent peripheral anterior synechiae (PAS) and glaucoma.

→ Filtration surgery by using antimetabolites like Mitomycin-C or 5 Fluorouracil may be done in cases not responding to medical line of management. In intractable cases Ahmed or Molteno valve surgery has to be done.

– To summarize, it is important and at the same time difficult to diagnose and treat glaucoma in postoperative cases of corneal transplant. It is very essential to treat glaucoma in time, because it jeopardizes the graft survival and endangers the vision of the patient. It is always a calculated risk to be taken, to save the vision, keeping in mind the danger to graft clarity.

– ***Retained Desmets'membrane***
  – This usually occurs in very edematous cornea. Once the condition is diagnosed, the Desmet's has to be removed, otherwise the graft clarity is affected.
  – Limbal incision is taken and under cover of viscoelastic material the loose Desmet's membrane is cut with curved corneal scissors.
– ***Vascularization***
  – *Treatment*

→ Peritomy for superficial vessels, cautery for deep vessels, timely removal of loose sutures, infected sutures, early suture removal in pediatric cases, use of steroids are some of the steps to prevent vascularization.

- **Post Keratoplasty Infections**
  - Graft infection is the most dreaded complication, where graft failure and poor visual outcome are sure to follow. The etiology may be divided into recipient related, donor related and suture related.
  - *Causes related to recipient*
    - Preexisting infection – Infectious keratitis of bacterial (As shown in Fig. 14), fungal or viral origin

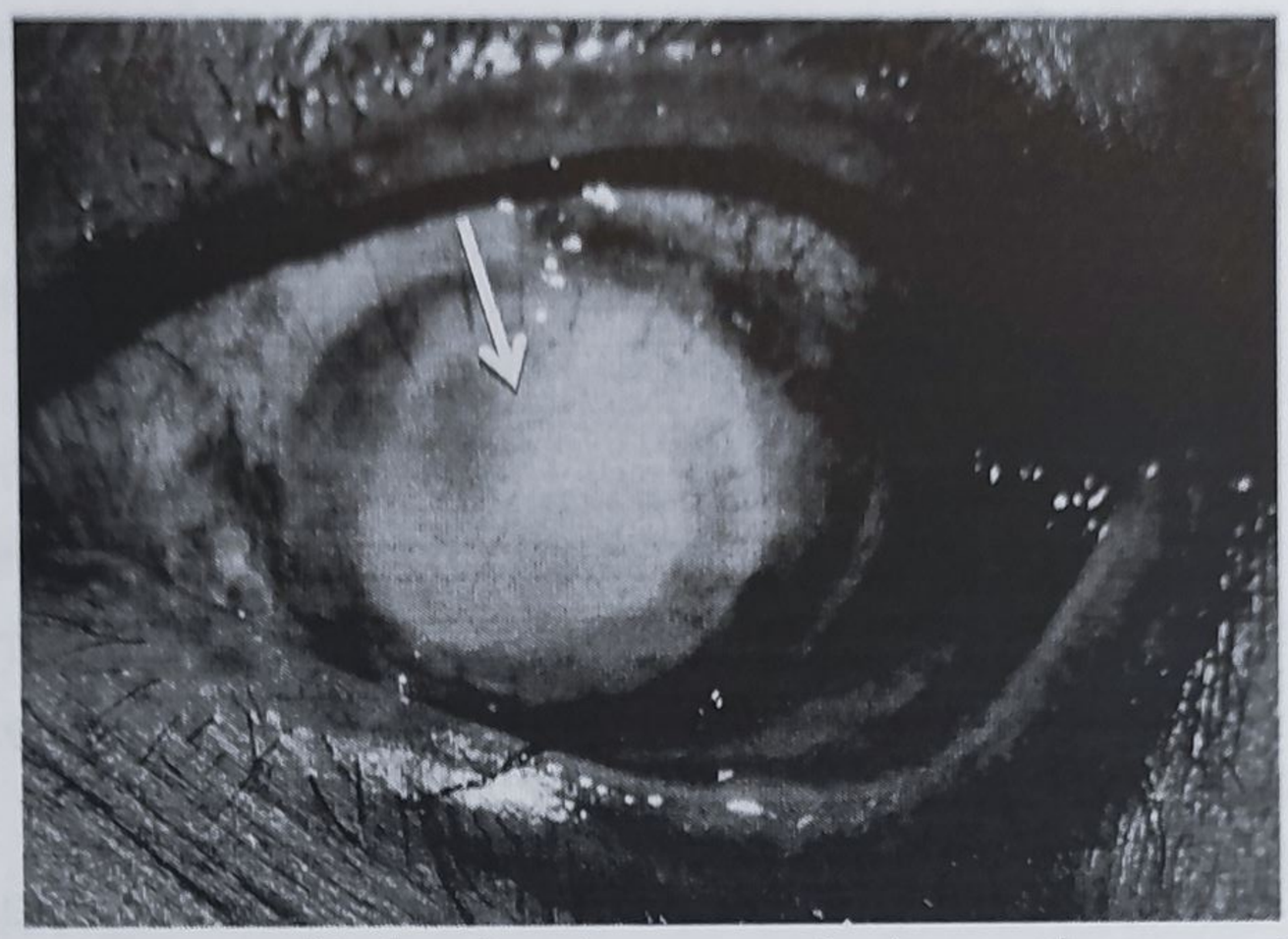

Figure 14 – Recurrence of infection in case of a large therapeutic graft, arrow pointing to area of corneal melt and thinning

    - Ocular surface disease – Keratoconjunctivitis sicca, Steven Johnson syndrome, Trichisis, blepheritis, lagophthalmos, chronic use of bandage contact lens
    - Chronic dacryocystitis
  - *Causes related to donor*
    - Contaminated donor tissue – Donor tissue gets contaminated if the death occurs due to septicemia, malignancy, or if storage media are contaminated.
  - *Causes related to sutures*
    - Loose and broken sutures, infected suture accumulate mucus and provide nidus for infection. If the patient is diabetic, or from low socio economic status, living in unhygienic condition, staying at a distant place (for reporting to the doctor in case of emergency), then the infection spreads fast in the presence of steroids.
  - ***Symptoms and signs***
    - Pain, redness, watering, photophobia, diminished vision, discharge

- The findings of ocular examination:
  - Lid edema, conjunctival congestion, discharge, corneal infiltration, haziness of the graft, loose or broken sutures, hypopyon.
- The time of presentation and the rate of progress are important. Early presentation and fast progress indicate virulent organisms. But herpetic infections may reappear 6 to 12 months later after transplant.
- Treatment is decided according to the culture and sensitivity report of the corneal scraping, or the broken/ loose suture. Smears for Gram's stain and KOH mounting give quick idea about the causative organism.
- Till the reports are available, systemic and local broad spectrum antibiotics are started. Antibiotic drops are put every half an hour. Fortified cefazolin 50mg/ ml, gatifloxacin 3mg/ ml, tobramycin 14mg/ ml drops are started.
- In case of clinical evidence of fungal infection, antifungal treatment is started. Natamycin 5%, Itraconazole drops, fortified Amphotericin-B (0.15% drops).
- In case of recurrent herpes infection systemic antivirals, Acyclovir 400mg 5times/ day, or Valcyclovir 500mg 3times/day should be given for one week with topical antiviral ointment. Then maintenance dose of (Acyclovir 800mg/ day and valcyclovir 500mg/ day), is given for 6 to 12 months.

– ***Endophthalmitis***
  – Infectious keratitis may progress to endophthalmitis, continuation of the preexisting infection. Diabetic patients are especially prone for this. Contaminated donor tissue may also lead to endophthalmitis. If anterior vitrectomy is done during transplant, it increases chances of endophthalmitis.
    – Medical treatment: Intravitreal injection of Vancomycin, Ceftazidine is given along with the systemic treatment of infectious keratitis.
    – Surgical treatment: Vitrectomy is done if medical line of treatment fails.
    – The last option would be therapeutic graft.

- **Post-Transplant Astigmatism**
  – Post-transplant astigmatism is a challenging and difficult situation. That is why various types of solutions are available. However, the expectation of visual outcome affected by astigmatism depends on

various factors. For example, patients have minimal visual expectations in cases of grafts done for therapeutic purpose or advanced bullous keratopathy. Illiterate patients have minimum visual requirement in their day today work, so they are happy in spite clear but astigmatic graft.

- At the same time, if the graft is done for keratoconus, or uncomplicated central corneal scar with good vision in the other eye, then patients have high visual expectations.
- The surgeon has to decide, which cases of postoperative astigmatism should be taken very seriously and which cases should be treated enthusiastically, because it is not easy to correct post-transplant astigmatism.
- The etiological factors for astigmatism are as follows:
  - *Preoperative factors*
    - Ectatic cornea like peripheral keratoconus, peripheral thinning of cornea, herpes simplex keratitis in the host cornea
  - *Intra operative factors*
    - Pressure on the globe due to the speculum
    - Damaged and dull trephine resulting in irregular edges of the tissue, damage to the tissue and damage to the iris and lens
    - Improper surgical techniques, tilting the trephine during donor or host corneal trephination, leaving irregular or large wedges of host and donor cornea, leaving the Desmets' membrane in case of edematous cornea, oval trephination of the cornea, damage to the endothelium of the donor cornea due to poor punch, poor handling of the tissue
    - Disparity between the sizes of the donor and the host corneal buttons
    - Wrongly placed cardinal sutures, leading to unequal distribution of donor tissue (major cause of astigmatism)
    - Scleral fixation IOL
  - *Postoperative factors*
    - Suturing technique – Interrupted sutures, single running suture, double running suture, combined suture (interrupted and continuous). The variable tension in the interrupted sutures leads to astigmatism.

- After 2 to3 months the graft is stabilized so topography is done to assess the degree of astigmatism.

- *Treatment:*
  - Preoperative factors
    - Diagnosis of corneal ectasia and preoperative topography to know the exact position of ectasia, preoperative prophylactic treatment of herpes simplex keratitis are very important in controlling astigmatism.
  - Intraoperative factors
    - The speculum should be properly placed. Folded gauze pad may be put between the lateral part of the speculum and the drape to avoid pressure on the globe, because it can cause positive pressure of posterior segment esp. vitreous.
    - Fleiringa ring should be used to support sclera and prevent collapse of the globe. It helps to get proper round cut by the trephine, but it may also interfere with the vacuum trephine.
    - All the instruments should be in proper condition e. g. scissors, trephines should be sharp. Corneal forceps should be least traumatic, but should hold the corneal tissue properly.
    - Radial marker should be used for proper placement of sutures. It should also be used for donor cornea. The marks on the host and donor buttons should be aligned, so the suturing efficacy and speed are increased.
    - Trephine should be vertically held on the surface of the cornea, so that exactly round shape corneal button is removed. A sharp trephine cuts round and smooth edged graft, which helps in good alignment of graft host junction.
    - Unless and until indicated, large grafts should be avoided.
    - Unnecessary handling of the tissue should be avoided. Viscoelastic s should be put on the endothelial side to protect endothelium.
    - Before trephining the donor tissue, surgeon should decide the required size of graft. Usually graft is 0. 25mm larger than the recipient. If larger size graft is used myopia is induced, if smaller size graft is used then hypermetropia is induced.
    - Topography is done usually 3 months postoperatively to assess the degree of astigmatism. Very tight sutures

induce steepening in that meridian, as against that, loose sutures will induce flattening in that meridian. Sutures should be removed as early as possible, once the wound has healed. After removal of all sutures, the real astigmatism can be assessed. The treatment depends on the severity of astigmatism.

- If it is less than 3 to 4 diopters then gas permeable contact lenses can be tried.
- If it is not controlled by contact lenses, then relaxing incisions in the steep meridian are taken opposite to each other.
- Compression sutures are taken in the flat meridian again opposite to each other. Usually overcorrection is done and later on the sutures can be removed to correct the overcorrection. Relaxing incisions are usually combined with compression sutures, if the astigmatism is very high (As shown in Fig. 15 & 16).

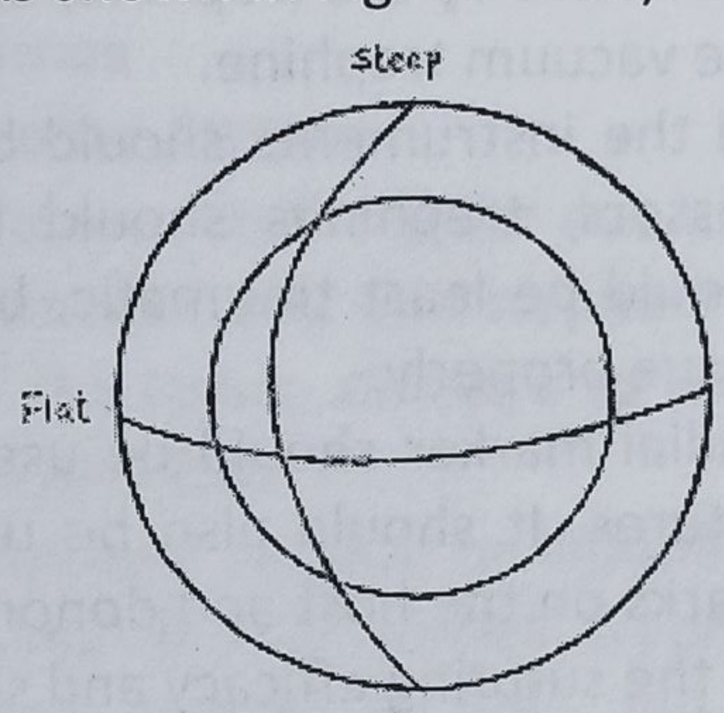

Figure 15 - High astigmatism post keratoplasty

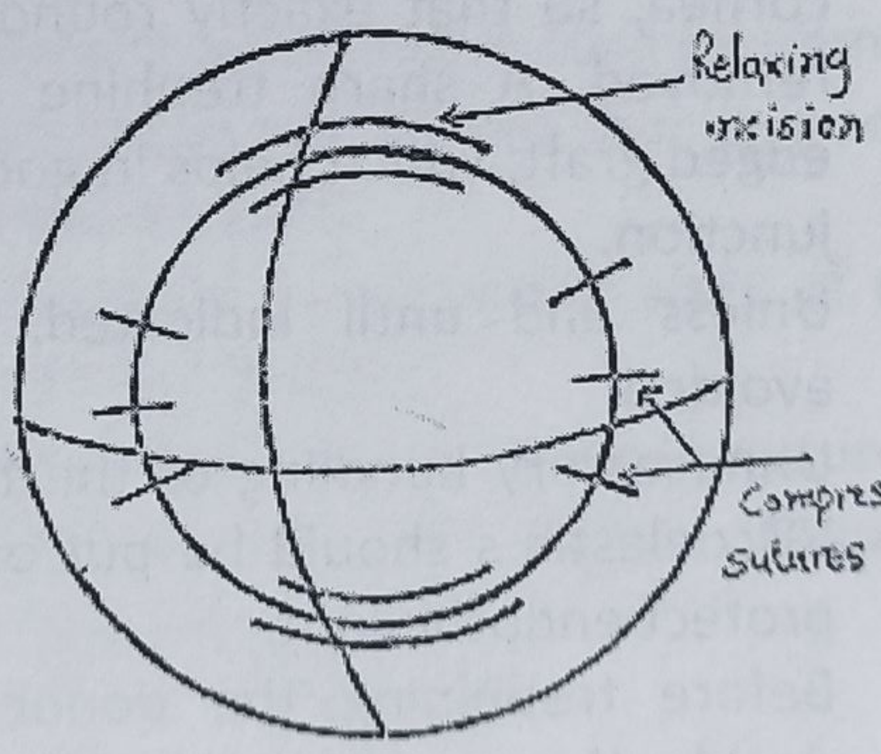

Figure 16 – It shows relaxing incisions in steep meridian and compression sutures in the flat meridian.

– Wedge resection: (As shown in Fig. 17 & 18) This procedure is done in the operation theatre with operating microscope. In the flat meridian, a 95%-thickness wedge of corneal tissue, in crescent shape of 0. 5 to 1mm width is removed (taking care not to perforate the AC) either from host or donor cornea. Paracentesis is done and sutures are taken to close the wedge wound.

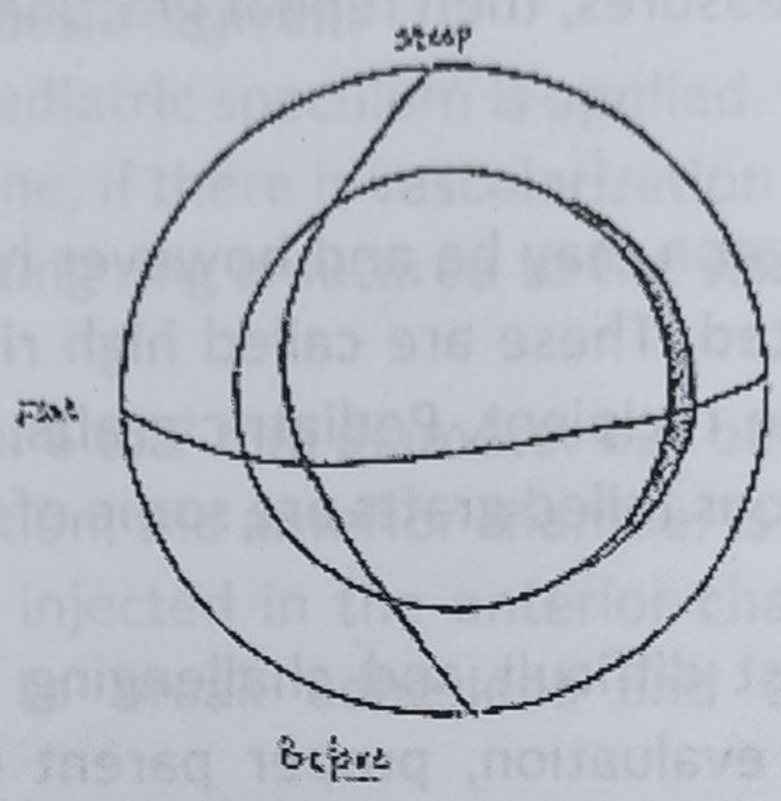

Figure 17- Wedge resection in the flat meridian

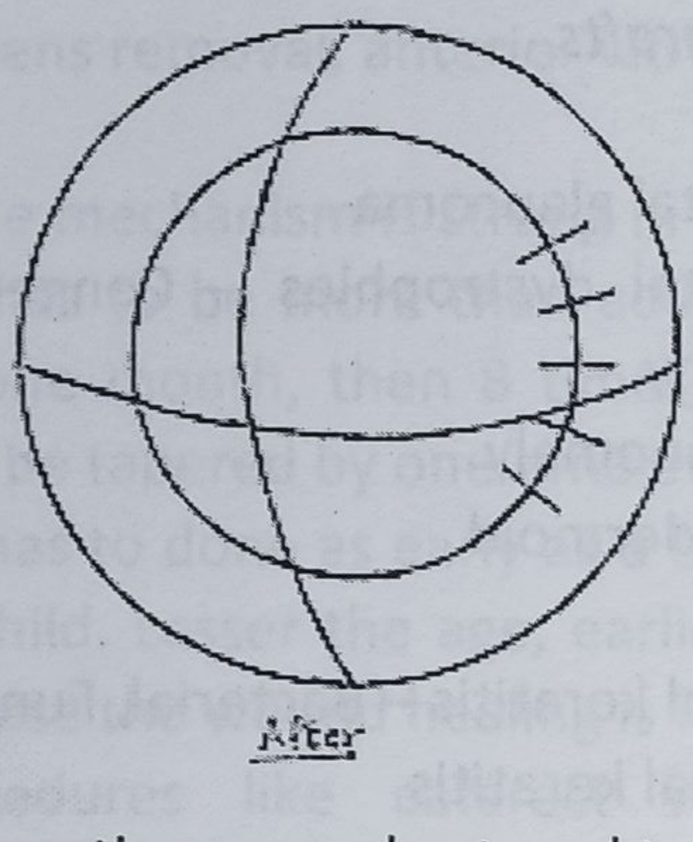

Figure 18- Wedge resection wound sutured to correct astigmatism

– Postkeratoplasty refractive surgery: Lasik has its own limitations. It is not useful for myopia > 12 diopters and hypermetropia > than 5 diopters. It is not advisable in dry eyes, corneal ectasia, infectious keratitis, eccentric grafts, stromal vascularization, rheumatoid disease, herpes simplex keratitis. It is effective only in low grade astigmatism. Complications such as free flaps, dislocated flaps, buttonholing, ectasia are common. One has to

carefully select the patient by considering the flap thickness, diameter, location and residual stromal thickness to avoid complications and achieve satisfactory results.

– Femtosecond laser is becoming more popular because of the variability of flap thickness, diameter, hinge location etc. It is safe but costly at the same time.
– Lastly if astigmatism is beyond correction by all these measures, then repeat grafting is advised.

High risk grafts

– However skilled the surgeon may be and however hard he may try, but some grafts tend to get rejected. These are called high risk grafts. The risk factors are mostly related to the recipient. Pediatric grafts, highly vascularized scars, therapeutic grafts, previous failed grafts are some of the high risk grafts.

- **Pediatric grafts**

– Pediatric grafts are most difficult and challenging for the corneal surgeon. Thorough preoperative evaluation, proper parent counseling, frequent eye checkups, postop examination under general anesthesia, help to maintain graft clarity.
– *Indications for pediatric grafts*
    - Congenital
        - Congenital glaucoma
        - Congenital dystrophies – Congenital Heriditory Endothelial Dystrophy
        - Peter's anomaly
        - Corneal dermoid
    - Acquired
        - Microbial keratitis – Bacterial, Fungal, Acanthamoeba keratitis
        - Interstitial keratitis
        - Ophthalmia neonaterum
    - Acquired – Traumatic – Forceps injury, foreign body injury
– ***The donor tissue should be procured from a young donor, preferably 8 to 15 years of donor.***
– *Recipient preparation*
    - Family history, genetic history, medical history help in the diagnosis. Preoperatively thorough ophthalmic checkup is necessary. Vision, Intraocular pressure, slit lamp examination to see the size of the lesion, it's extent, depth, the anterior chamber, presence of reaction in the

anterior chamber, presence of cataract should be noted carefully, so that the surgery can be planned accordingly.
    - A scan and B scan ultrasonography is done to know the condition of the posterior segment.
- Timing of the surgery – It is planned after 2 months of age. If both eyes are affected, then a gap of at least 6 to 8 weeks is necessary between the surgeries of the two eyes.
- *Surgical technique*
    - General anesthesia is given.
    - Light weight pediatric speculum is applied.
    - Peritomy is done, if there is vascularization of recipient cornea.
    - Scleral supporting ring is sutured to the sclera, to maintain the integrity of the globe.
    - Smaller graft of 6 to 7 mm diameter has better chances of survival.
    - After trephination, the anterior chamber is opened with no. 15 blade.
    - Viscoelastic is injected in the anterior chamber to protect the donor endothelium, to break adhesions and to push back the lens iris diaphragm.
    - The surgeon should be on guard, because there is likely to be positive pressure from vitreous, in cases of pediatric patients. Surgeon has to be prepared for lens removal, anterior vitrectomy, etc.
- *Postoperative care*
    - Since the immune mechanism is strong in infants and children, dose of topical steroids has to be more than adult patients. To start with 10 times/ day for one month, then 8 times/day for one month. In this manner it has to be tapered by one time every month for 6 months.
    - Suture removal has to done as early as 6 to 10 weeks depending up on the age of the child. Lesser the age, earlier the suture removal is the rule. This is because the wound healing is faster in children.
    - Additional procedures like cataract removal, IOL implantation, Filtration surgery are often required in these cases. Filtration surgery should be preferably done prior to grafting in case of congenital glaucoma.
- *Alternative procedures* – Anterior lamellar graft, optical iridectomy, rotation grafts are some of the procedures. But for the lamellar graft, other procedures really do not help to improve vision.
- *Problems*
    - Amblyopia, anisometropia, glaucoma, graft rejection are the frequently faced problems.

- Glaucoma and graft rejection should be treated as in adult cases, but with vigilant care. Preexisting glaucoma in children should be always treated first, which gives better chances of graft survival.
- Systemic and topical steroids should be given for rejection with frequent monitoring and examination under GA.
- Correction of refractive errors should be done at the earliest possible, or else it can lead to amblyopia. Glasses and contact lenses will help in correcting the refractive errors.

- **Therapeutic grafts**

– Therapeutic grafts are done to maintain structural and functional integrity of the eyeball. There are minimal expectations as far as visual improvement is concerned, as against optical graft.

– The indications for therapeutic graft are as follows:

  - Microbial Keratitis – (As shown in Fig. 19 & 20) It may be bacterial, or fungal in origin, which is not responding to the medical line of treatment and progressing in spite of medical line of treatment, leading to perforation or desmetocele.

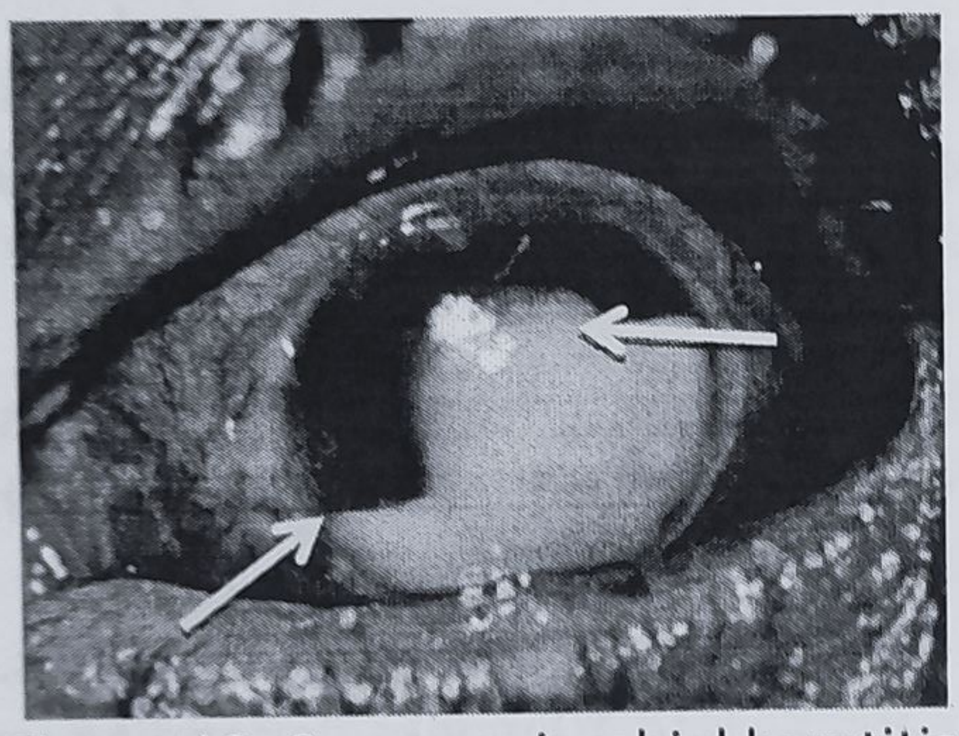

Figure 19- Severe microbial keratitis

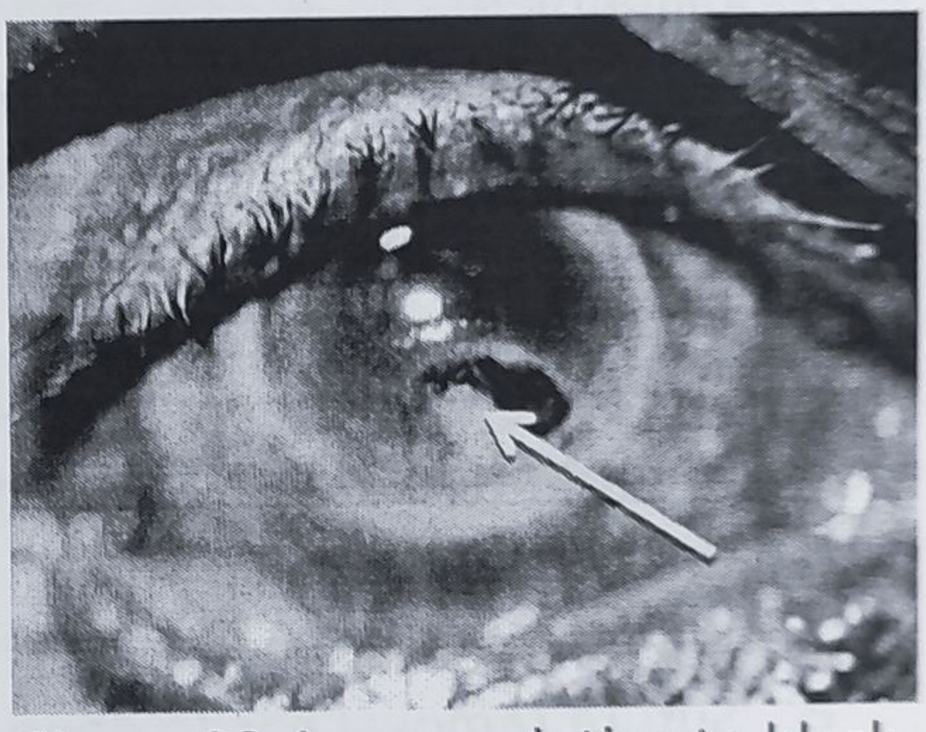

Figure 20-Arrow pointing to black fungal exudate (Arrows pointing to thick exudates in the AC)

  - Corneal melt and perforation due to rheumatoid arthritis, dry eye due to ocular surface disorders, neurotrophic keratitis, exposure keratitis.
  - Viral keratitis – Herpes simplex keratitis is a very common indication of therapeutic graft. Repeated attacks of HSV keratitis can cause severe corneal edema, infiltration and melt.

– Preoperative evaluation of the recipient

  - Detailed history of any systemic illness e. g. rheumatoid arthritis, diabetes mellitus and treatment with any immunosuppressant drugs or steroids should be asked for.

- Vision and intra ocular pressure should be noted if possible.
- Slit lamp examination – Following things are looked for: Lid edema, conjunctival congestion, corneal infiltration, site, size, extent and depth of the corneal lesion, anterior chamber reaction if visible through hazy media, exudates, anterior or posterior synechiae.
- USG - Ultrasonography (A and B scan) is done to assess the condition of the posterior segment, cataract, retinal detachment, endophthalmitis etc.
- Donor - Donor tissue should be healthy with good endothelial cell count. If the graft stays clear it might serve as optical graft. Epithelial integrity is important in early healing of the graft.

– Surgical technique:
  - Judge the size of the graft, so that donor button size can be decided accordingly.
  - The entire lesion has to be covered with clear tissue margins, so that the chances of reinfection are minimal, but the graft may become eccentric.
  - The cyanoacrylate glue may be applied to seal the corneal perforation, so that trephination in soft eye becomes easier.
  - Sometimes trephine is used, just to mark the incision and the surgeon has to open the anterior chamber with a sharp knife.
  - Viscoelastic material is injected in the anterior chamber and the circular incision is completed.
  - Exudates are washed as far as possible, synechiae are gently separated, spatula is swept through the angle of the anterior chamber and then graft is placed in the recipient's bed and sutured with 16 to 20 interrupted sutures depending on the size of the graft.
  - The new vessels on iris may bleed due to long standing inflammation, so hyphema and exudates can reappear in the anterior chamber while suturing the graft.
  - Peripheral iridectomy is very essential in preventing pupillary block glaucoma due to inflammatory posterior synechiae.

– Postoperative care
  - Intravenous broad spectrum antibiotics and frequent instillation of topical fortified Cefazolin, Tobramycin, Amphoterecin –B help in controlling the infection.
  - Once it is confirmed that there is no graft infection, topical steroids and if required systemic steroids can be added to reduce the postoperative inflammation.

– Complications
  - *Vascularization* – This occurs due to severe inflammation and due to large grafts.
  - *Anterior synechiae* – Due to severe inflammation and uveitis there is tendency for anterior and posterior synechiae, which in turn leads to vascularization and rejection of the graft.
  - *Suture related problem* – Early suture removal may have to be done in cases of large vascularized grafts and loose sutures.
  - *Reinfection* – The previous recipient infection may recur. The treatment has to be vigorous with systemic and topical broad spectrum antibiotics. Even if it responds to the medical line of treatment, the graft becomes opaque. If the organisms are virulent, then the infection progresses very fast. In such cases, the possibility of regrafting should be kept in mind.
  - *Rejection* – Anterior synechiae, vascularization, inflammation, large size of the graft, are all the factors not in favor of clarity of the graft. Steroids have to be used very sparingly and carefully. Regrafting is the last option.

- **Regrafting**

– Regrafting is another situation of high risk graft. Any patient with graft failure needs thorough evaluation to find out the cause of graft failure, so that proper surgical approach can be taken for successful graft survival.

– Causes of graft failure: Primary graft failure means post-transplant edema never clears. It may be due to endothelial cell dysfunction in recipient. Endothelial cell damage during surgery and low endothelial cell count can cause graft failure. But due to improvement in surgical techniques and tissue storage techniques and specular microscopy to study the quality of the tissue, the results are better.

– *Factors responsible for high risk grafts*:
  - *Vascularization*: Deep stromal vascularization in two and more quadrants is always a risk factor. The depth, extent and density of neovascularization are the important factors.
  - *Inflammation*: Recipient's inflamed eye with anterior chamber reaction induces activation of lymphocytes, neutrophils, thus triggering rejection. It reduces the protection by ACAID. This is especially so in cases of herpetic keratitis.
  - *Previous graft failure*: This is usually associated with stromal vascularization, so the risk of graft failure increases.

- *Associated anterior segment surgeries*: Cataract, glaucoma surgery, IOL removal and anterior vitrectomy increase the risk factors of rejection.
- *Graft diameter*: In regrafting the graft size may be larger than before, which again increases chances of rejection.
- *Anterior synechiae*: These induce vascularization and subsequent graft failure. If synechiae are present in more than two quadrants, then chances of vascularization are definitely more.
- *Glaucoma*: Glaucoma causes risk to the graft by causing damage to the endothelial cells.
- *Chemical injuries*: These are associated with stem cell deficiency, leading to vascularization, development of pseudopterygium, which are the risk factors for graft.
- *Herpes simplex keratitis:* Due to recurrence of HSV keratitis, chances of graft failure are more. The patient has to be kept on oral antiviral drugs for 6 to 12 months and topical antivirals for first 10 days.
- *Recurrent corneal dystrophy*: Granular, lattice, Reis-Buckler's dystrophy can recur in the graft and may need regrafting.

– *The indications for regrafting*
  - Primary graft failure
  - Allograft rejection
  - Recurrence of the host disease

– *Contraindications for regrafting*
  - Absolute-Uncontrolled glaucoma
  - Absolute-Severe dry eye disease
  - Relative-Lid margin problems – Trichisis, entropion, ectropion, symplepheron, scarred lid margins

– *Precautions*:
  - Large graft should be avoided.
  - Medium sized graft should be used.
  - Interrupted sutures are preferred.
  - Desmet's Stripping Automated Endothelial Keratoplasty (DSAEK) is the preferred technique nowadays.
  - If needed, immunosuppressant drugs may be used to prevent rejection.
  - In very selective cases tissue typing and matching can be done to prevent rejection.

- **Allograft rejection**

– Allograft rejection is the most common cause of graft failure. Though timely diagnosis and treatment helps in reversing the rejection episode, still anticipation and prevention are better than treatment.

– Khodadoust, Paufique, Sourdille, Maumene have worked extensively on the pathophysiology of corneal transplant rejection.

– ***What is rejection?***

It is a type IV hypersensitivity reaction. The factors responsible are as follows.

→ ACAID (Anterior Chamber Associated Immune Deviation) protects the graft, but breakdown of protection by ACAID results in rejection.

→ Antigens from the donor cornea are carried by antigen presenting cells (APCs) to the local lymph node.

→ At the lymphatic site, APCs initiate and amplify an immune response causing host sensitization.

→ Finally cytotoxic T cells, helper T cells B cells, and antibodies travel to the allograft site.

→ At this site all these components cause inflammatory and destructive reaction leading to rejection.

– *Risk factors in allograft rejection:*

- Large and eccentric grafts – In this case, there are chances of developing anterior synechiae. The contact of donor with the host vasculature is more likely due to anterior synechiae in large and eccentric grafts.
- Inflammation of the host eye as in infectious keratitis, herpetic keratitis, interstitial keratitis, the chances of breakdown of protection by ACAID are more.
- Vascularized corneal scar, vessels present in more than two quadrants of host cornea.
- Deep vessels are more dangerous than superficial vessels.
- Prior graft failure due to rejection.
- Pediatric grafts are more prone for rejection due to the strong immune mechanism in children than in older age group patients.
- Loose, broken sutures induce vascularization, stimulate local inflammation and increase the risk of rejection (As shown in Fig. 21).

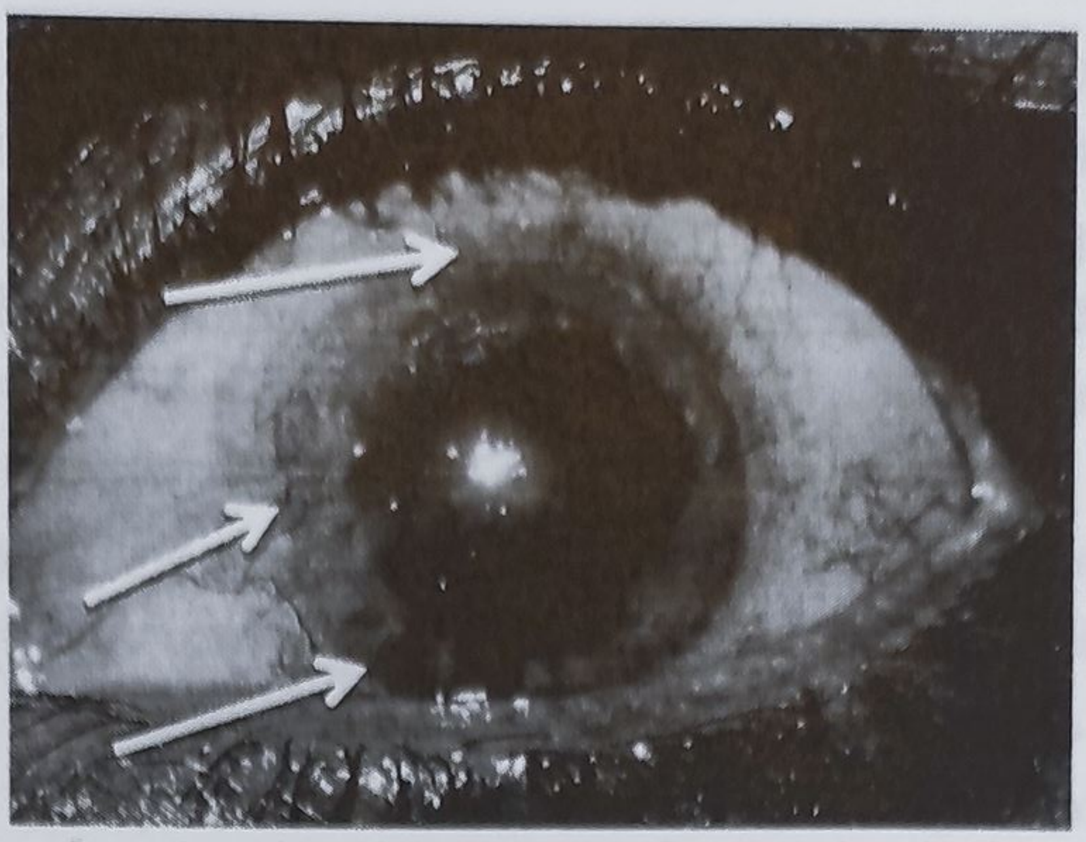

Figure 21- Allograft rejection in a case of pseudophakic bullous keratopathy. Yellow arrow is pointing to loose suture, white arrows are pointing to the vessels encroaching the graft.

- *Prevention of allograft rejection*
  - Avoid large and eccentric grafts as far as possible.
  - Infection and inflammation should be taken care of preoperatively with proper antibiotics, antifungals and antiviral drugs. Liberal, but careful use of systemic and local steroids is advised.
  - Loose and broken sutures should be attended in time, especially in children.
  - In case of vascularized scar, cautery and peritomy should be done.
  - Systemic immunosuppressants may be used in cases of previously failed graft, in consultation with the immunologist.
  - Tissue typing and matching is advisable in selected high risk grafts.
- *Clinical features of allograft rejection*
  - *Epithelial rejection* – The host epithelium is thought to replace the donor epithelium. There is a line of rejection on the epithelial surface, but this type of rejection is rare.
  - *Stromal rejection* – This is also very uncommon. But causes permanent opacity and graft failure. Deep stromal vessels invade the graft. Inflammatory deposits and infiltrates are seen, sometimes leading to necrosis and melt.
  - *Endothelial rejection* – It is the commonest type of allograft rejection. It may start as early as 2 weeks to as late as 10 or more years.
    - The clinical findings are fine keratic precipitates, on the donor endothelium and the rejection line named after Khodadoust. This line begins at the periphery and proceeds to the center, the graft behind the line shows stromal and epithelial edema.

Ciliary congestion is always present. Mild to moderate aqueous reaction in the form of flare and cells is present.

- The allograft rejection may be mistaken for HSV keartouveitis, or epithelial ingrowth, Low grade infection by Staph. Epidermidis, Propionibacterium acnes.
- But the presence of Khodadousts' line, normal IOP in contrast to epithelial ingrowth, absence of vitreous reaction, flare and hypopyon help to differentiate the allograft rejection from other inflammatory conditions.

– *Treatment of allograft rejection*

- Corticosteroids are the primary treatment for corneal allograft rejection. If treatment is prompt and aggressive in the initial period, the chances of saving the graft are more by reversing the rejection phenomenon. Though there are side effects of systemic corticosteroids e. g. rise in blood sugar level, hypertension, hyperacidity, weight gain, insomnia, psychosis etc. the advantages overweigh the side effects. All the side effects are reversible.
- *Systemic corticosteroids*: Intravenous methyl prednisolone 500mg in single dose is very effective. It may be repeated if required, followed by oral prednisolone 1mg/kg body weight for 5 to 7 days. This regime gives very good results. Immunosuppression by long term steroid therapy is not acceptable due the major systemic and ocular side effects. Thus immunosuppression with newer drugs is advisable to prevent allograft rejection. The newer immune suppressants like, cyclosporine, tacrolimus have improved the graft survival rate. But due attention has to be given to the hematologic, renal and hepatic toxicity of the drugs. These are some of the commonly used drugs with the mechanism of action and side effects. The surgeon has to seek the opinion of the immunologist before the treatment.
- *Cyclosporin A* – CsA – It works on T cells by binding to intracellular peptide-cyclophilin. Cyclosporin inhibits the transcription and production of interleukin-2 (IL-2), thus limiting activation of CD4+ and CD8 + T cells. It inhibits the expression of high affinity IL-2 receptors.
  - Dosage – 3mg /kg body weight per day is the dose advised for at least one year after corneal transplant. Hepatic and renal function tests and blood counts should be done every month.
  - Topical Cyclosporin A – It is well tolerated. Its' efficacy when used alone, for preventing graft rejection is not yet proved,

but it is useful when used in combination with topical steroids. It is available in 0. 05% and 0. 1% drops.

- Tacrolimus – (FK-506) – The mechanism of action is similar to Cyclosporin. It binds to immunophilin FK 506 binding protein, which then blocks several lymphokines, and in turn inhibits the T cell activation. But it is more effective than Cyclosporin. The side effects are nephrotoxicity and hypertension.
  - Dosage – Starting with the dose of 1mg twice daily, it is slowly increased to 4mg twice daily for 1year or more. The optimum duration is not yet known.
- Azothiaprine – It is a cytotoxic drug, which is converted in 6 mercaptopurine. This in turn inhibits purine synthesis. It attacks actively dividing cells, so it is effective in early rejection process. The side effects are bone marrow depression and liver and gastrointestinal toxicity.
  - Dosage – 2mg/kg day in high risk cases. Monthly liver function tests, hemogram (Blood and platelet counts) are advised.
- Mycophenolate mofetil – (MMF) - It is an antimetabolite which inhibits the guanisine synthesis in T and B lymphocytes. If given for 6 months, it reduces the rejection rate considerably. Even if rejection occurs it is reversible. It is safe and effective.
  - Dosage – 500 to 1000mg twice daily for at least 6 months.
  - The side effects are bone marrow depression, gastrointestinal symptoms, hepatotoxicity, but all of them are reversible after cessation of treatment.
- Management of high risk cases continues to be a challenge. We hope for better and safer immunosuppressant drugs for the treatment of corneal graft rejection and look forward to bright future for the high risk graft patients.

LAMELLAR CORNEAL TRANSPLANT

- Lamellar corneal graft means partial thickness graft. The principle is that, only the diseased portion of the cornea is removed and replaced by the same portion of donor cornea. There are two types of lamellar grafts, anterior and posterior.
- Except for few conditions all other corneal conditions can be managed by lamellar grafts, either anterior or posterior. All the epithelial, subepithelial, stromal opacities can be treated by anterior lamellar graft. All endothelial pathologies e. g. Fuch's dystrophy, Desmet's detachment etc. can be treated by posterior lamellar graft.

- **Anterior lamellar graft –** It is called as Deep Anterior Lamellar Keratoplasty (DALK)
  - ***Indications***
    - Epithelial dystrophies (As shown in Fig. 22)

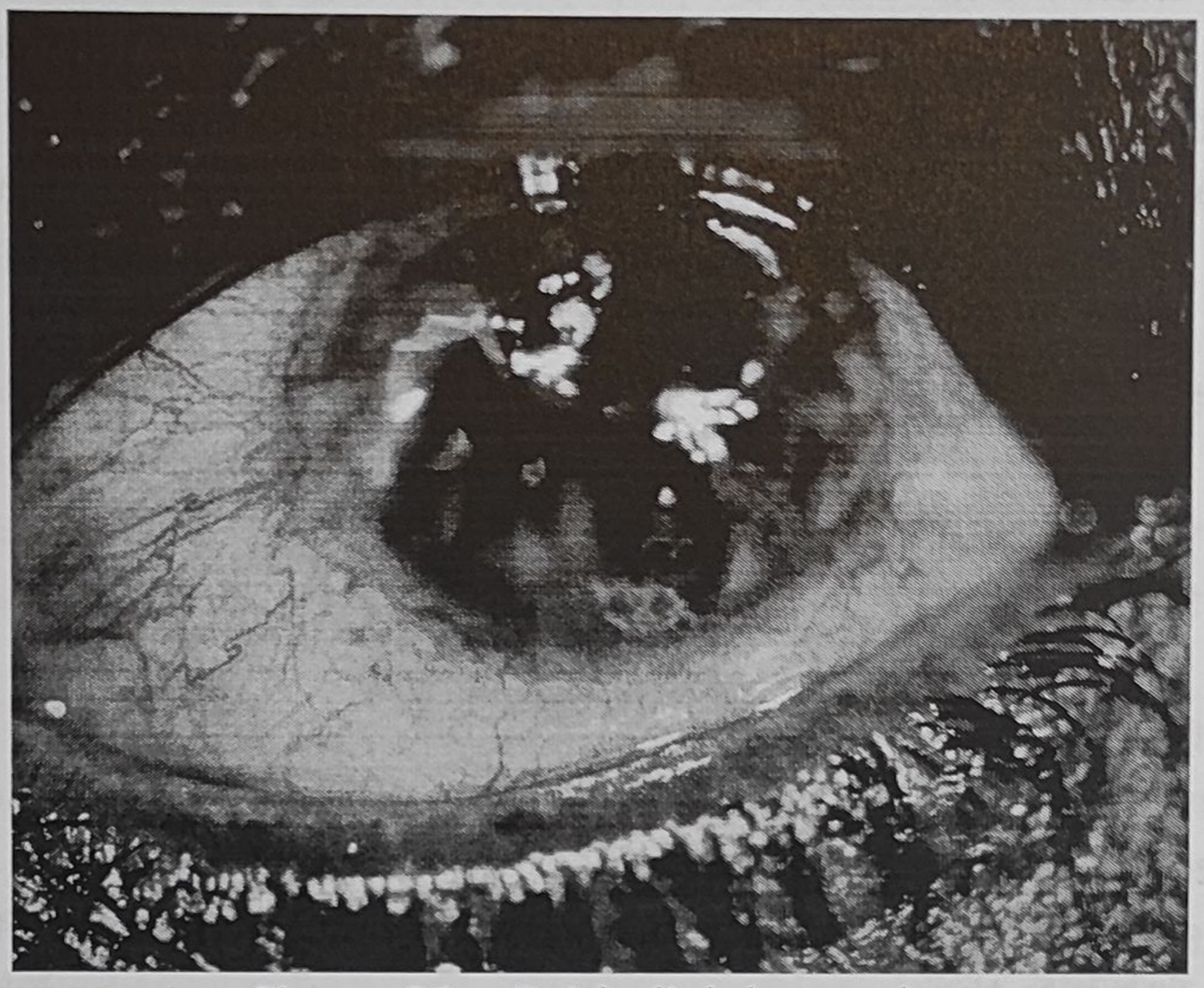

Figure 22 – Epithelial dystrophy

    - Band keratopathy
    - Stromal dystrophies, Lattice dystrophy, Granular dystrophy, Reis Buckler dystrophy, Salzmann nodular dystrophy
    - Corneal dermoid (As shown in Fig. 23 & 24)

Figure 23 – Goldenhar syndrome with corneal dermoid

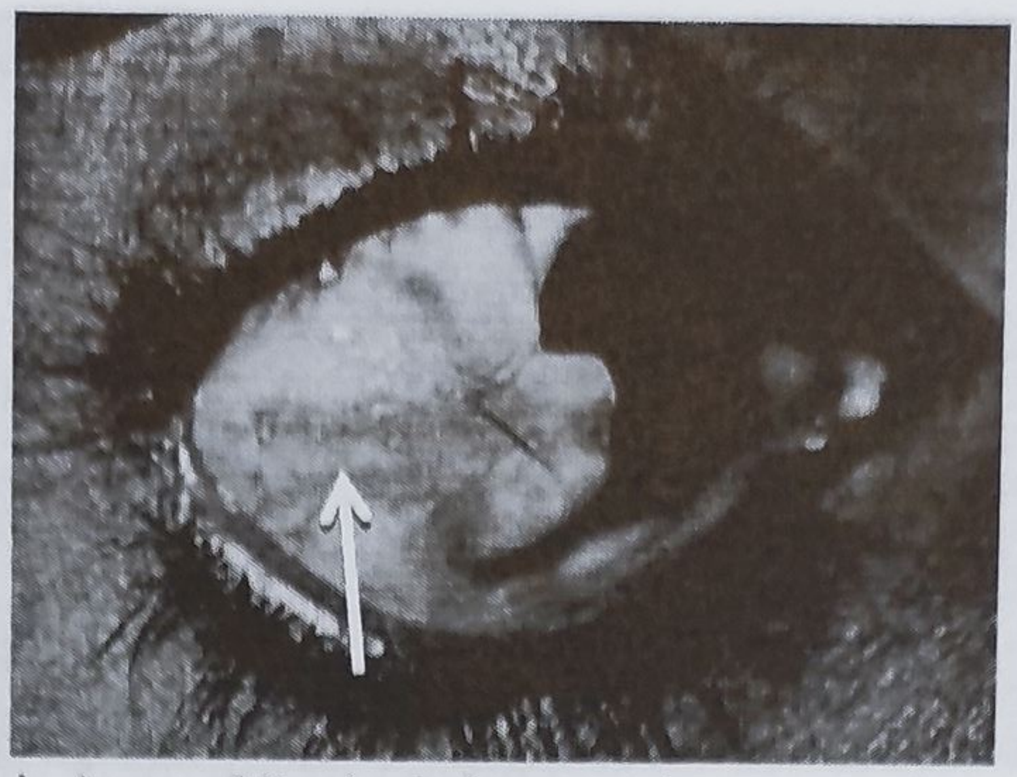

Figure 24 – Magnified view of limbal dermoid encroaching and pre auricular skin tag on cornea, in the patient shown in Fig. 23

- Foreign body scar
- Stromal scar
- Corneal ectasia – Keratoconus (As shown in Fig. 25), keratoglobus, pellucid marginal degeneration

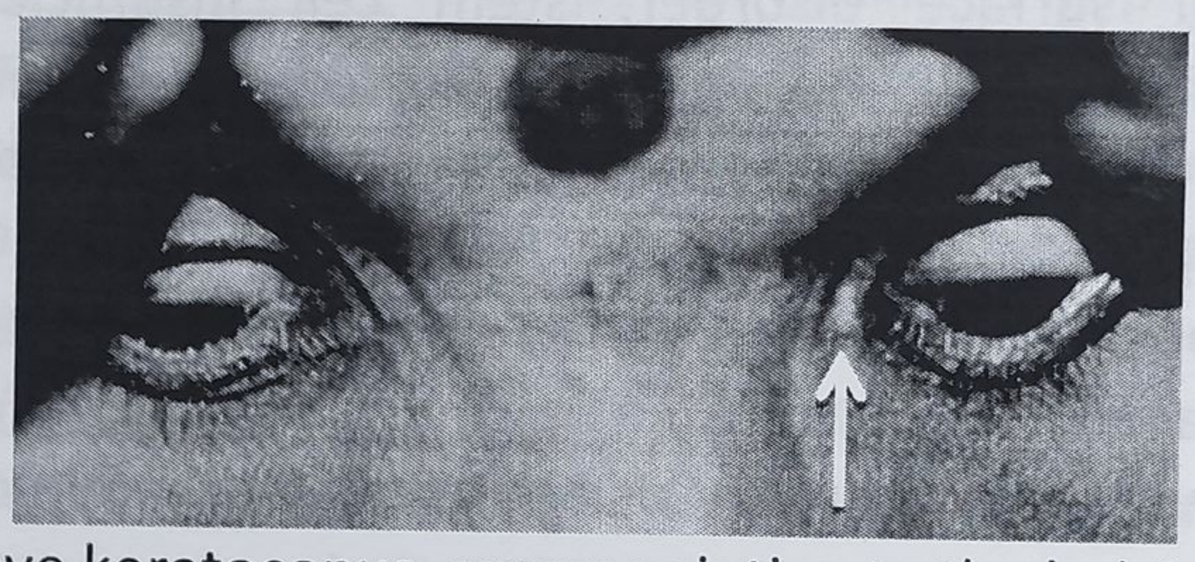

Figure 25 – Left eye keratoconus, arrow pointing to the bulging lower lid margin due to keratoconus (Munsen's sign)

- Advanced pterygium (As shown in Fig. 26)

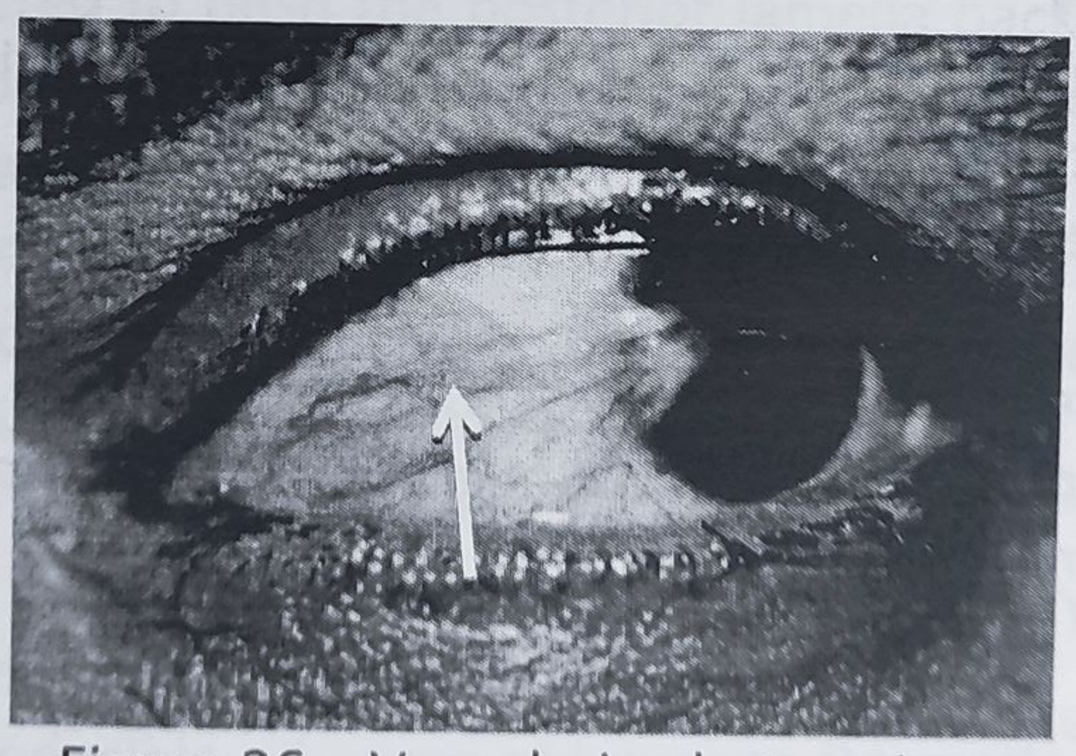

Figure 26 – Vascularized pterygium

- Rheumatoid disease of the cornea
- Chemical burns (As shown in Fig. 27)

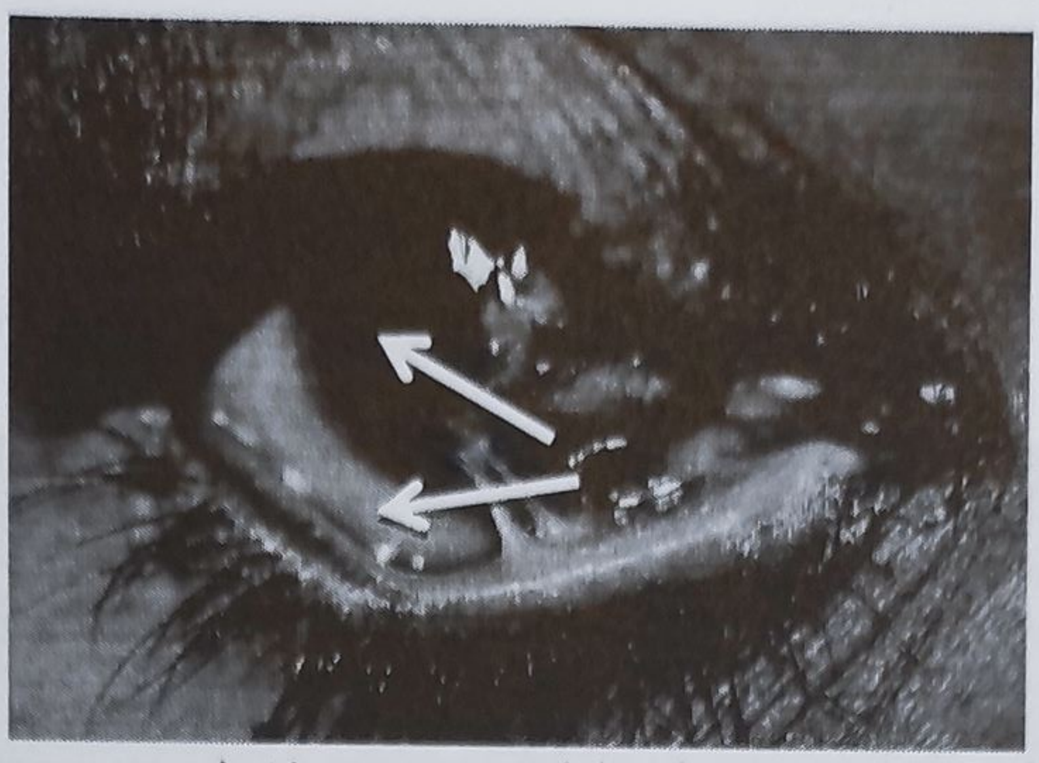

Figure 27 – Arrows pointing to symblepheron, post chemical burns

- Thin cornea due to radiation keratopathy, thin filtration bleb of glaucoma
- Moorens' ulcer, Terrien degeneration

– ***The contraindications*** are deep stromal vascularization, active herpes simplex keratitis, deep infectious keratitis, malignant corneal tumors.
  - Ocular surface disorder, stem cell insufficiency, pemphigoid, lagophthalmos, entropion, ectropion, meibomian gland disease should be eliminated or aggressively treated before lamellar graft.

– ***The advantages***
  - The posterior stroma, Desmet's membrane and endothelium of the host are intact.
  - The wound is strong. AC is not opened, so wound related problems are not seen.
  - The chances of allograft rejection are minimal or nil.
  - The chances of glaucoma, cataract, uveitis, posterior segment complications like retinal detachment, cystoid macular edema are less likely.
  - Since the endothelium is not transplanted the tissue requirement is not as stringent as in PKP.
  - Visual recovery is faster.

– ***Disadvantages***
  - It requires highly technical skill.
  - Lipid deposition, leucocyte migration, blood deposition can occur at the interface.
  - Double anterior chamber can occur due to holes in Desmet's membrane.
  - It is more time consuming.

- **Deep Anterior lamellar keratoplasty (DALK)**

– In this procedure dissection is done up to deep stromal layer ideally up to Desmet's layer to achieve best optical results. Manual dissection is

difficult, but at least central clearing of stroma up to Desmet's membrane is advocated. Even if small amount of posterior stromal layers are left at the periphery it hardly matters, instead of creating complications.

- ***Surgical planning*** depends on the following conditions:
  - Condition of the endothelium
  - Level of corneal pathology
  - Condition of Desmet's membrane e. g. breaks are seen in Desmet's membrane in acute hydrops
  - Extent of scarring of cornea
- Patient's counseling regarding the procedure is very important. The possibility of macroperforation and converting the procedure into penetrating graft should be clearly explained to the patient.
- ***Techniques used for DALK:***
  - Vertical trephining is done as deep as possible to reach close to Desmet's membrane
  - *Direct dissection -* After partial thickness trephining corneal stroma is manually dissected with a spatula as deep as possible. This technique is used in soft eyes with perforation. But this can leave irregular stromal thickness causing surface irregularities and visual disturbances.
  - *Melles technique –* First paracentesis is done with air exchange. This interface serves as a convex mirror for reflection of the instrument and posterior stroma. Limbal incision is made. Melles' red spatula is advanced posteriorly, till the black band representing the stromal thickness disappears. Then silver spatula is used for further dissection. When the dissection is complete, viscoelastic is injected to push the posterior lamella back and then trephination is done to remove the host cornea. The required size donor button is placed on the recipient bed and sutured.
  - The disadvantages are that whole cornea has to be dissected and the chances of microperforation are more, especially if the cone is too steep (in case of keratoconus).
- ***Anwar's Big Bubble Technique***
  - This is getting popular, because it is very effective. Though it appears to be easy, it is quite difficult technically. It is not reproducible. Chances of injury to Desmet's membrane are high in inexperienced surgeon's hands.
  - A partial thickness trephination is done up to 60 to 80% depth.

- Then a 30 gauge needle with bevel down and attached to the air filled syringe, is introduced deep in the stroma for 3 to 4 mm from the incision site.
- Air is then injected to form a big bubble which separates the Desmet's membrane from the stroma. Paracentesis is performed to reduce IOP.
- A spatula is introduced in the track of the needle and tissue above the spatula is cut with a sharp blade taking care not to tear Desmet's membrane.
- Viscoelastic is put in this space and 4 cuts are made in the 4 quadrants and each piece is cut up to the trephination margin.
- This is a highly skilled technique, but very effective. If one learns it nothing like that.
- Some surgeons use viscoelastic material instead of air for dissection of anterior stroma from Desmet's membrane.
- Whichever method one uses, the aim is to separate the anterior stroma from Desmet's membrane and thin posterior stromal layer.

– ***Donor preparation*** – As usual donor button is punched. The donor endothelium is peeled off by using a dry surgical spear. In young donors, forceps may be used because it is firmly attached. Trypan blue may be used to stain the endothelium.

– The prepared donor button is placed in the recipient bed and sutured with interrupted or continuous sutures.

– *A simple test can be used to confirm the presence of Big bubble. Through the side port few small air bubbles are introduced in the anterior chamber. If the Big bubble is present, the small bubbles go to the periphery as there is no place in center due to the Big bubble bulging towards the Anterior chamber.*

– ***Intra-operative Complications***

- *Microperforation* – If it is very small and occurs at the periphery, the surgery should be continued.
- *Macroperforation* – If there is a tear in Desmet's membrane in the center and occurs in the beginning of the dissection then it has to be converted to penetrating graft. But if it occurs, when almost all the dissection is over and posterior layers can be managed over the air bubble then lamellar graft can be continued. To avoid this, the scarred portion or the cone of the keratoconus should be dissected last with maximum care.
- *Pupillary block glaucoma*: Usually it is relieved by dilating the pupil.

– ***Postoperative complications***
  - Usually there are very few complications in this surgery because the anterior chamber is not opened.
  - *Double anterior chamber* – This can happen due to aqueous leak due to microperforation or retained viscoelastic at the interface.
    - Management
      → Drainage of the interface fluid through the incision
      → Injection of air or SF-6 (Sulfa- hexafluoride) in the AC
  - *Folds and wrinkles*: This occurs due disparity between the anterior and posterior lamellae as in keratoconus, but they usually do not disturb the vision and disappear over a period of time.
  - *Rejection*: Epithelial, subepithelial and stromal rejection can occur. There is a rejection line with edema and subepithelial infiltrates and stromal vascularization. It is treated as any graft rejection. It can occur as late as 1 to 3 years.

– ***Postoperative management*** – Broad spectrum antibiotics are given with topical antibiotic drops and steroid drops. The steroid drops can be tapered off early as compared to penetrating grafts, unless there are signs of rejection in late postoperative period. In cases of herpes simplex keratitis prophylactic use of acyclovir 400mg/day is advised for 6 to 12 months. Topical lubricants are also very useful in maintaining epithelial integrity.

– ***Suture removal*** – It is done as early as 6 months, so visual rehabilitation is also faster.

– To summarize, DALK is safer and better as far as visual outcome is concerned. The complication rate is also much less as compared to PKP. The chances of postoperative astigmatism and rejection are less in DALK compared to PKP. The tissue requirement is not as stringent as in PKP. In countries where there tissue shortage DALK is useful because the endothelium is not use, so compromised quality tissue can also be used.

– In future more easy and effective techniques will be invented, so that the corneal surgeons will shift to DALK instead of PKP for epithelial and stromal diseases of the cornea, considering the poor prognosis for regrafts after PKP. DALK definitely serves a better option for visual rehabilitation.

- **Posterior lamellar keratoplasty**
  – New techniques for replacing only the diseased (affected) portion of the cornea offer significant advantages over PK. They maintain structural integrity of the cornea and induce minimal refractive changes in the cornea, thus facilitate early visual recovery.
  – The different techniques have different names.

- ***Endokearatoplasty***
  - Indications are Fuch's dystrophy, Bullous keratopathy, endothelial damage due to chronic uveitis.
- ***Preoperative evaluation***
  - Thorough medical check up
  - Ophthalmic checkup – Vision, Intraocular pressure, slit lamp examination, Ultrasonography
- ***Surgical technique***
  - Local rerobulbar anesthesia is given.
  - Loose recipient epithelium is removed.
  - With the help of microkeratome a flap of 9.5mm diameter, 160 microns in thickness, is taken with superior hinge.
  - Flap is reflected superiorly and central 6.5mm diameter posterior lamella is cut with the trephine.
  - Procedures like removal of cataract, IOL placement are done.
  - *Donor corneal preparation* – Donor cornea is placed on artificial anterior chamber and similar 160 microns flap is cut. Then the tissue is transferred to the punching system with endothelial side up and 7.00mm size button is cut.
  - Recipient eye AC is filled with viscoelastic material and donor button is placed on the recipient bed. Four cardinal sutures are taken and then running sutures are taken in anti-torque fashion. Cardinal sutures are removed. Flap is adjusted and sutured back with 10-0 nylon running (anti torque) sutures.
- *Advantages* – This procedure is used as an alternative to penetrating graft.
  - It gives better epithelial integrity, wound stability, faster visual recovery, suture tension need not be taken very seriously since it covered by the flap. The flap acts like a bandage contact lens.
  - But since anterior chamber is opened, chances of rejection always remain. Epithelial down growth, corneal melt can occur, so better alternatives have developed over a period of time. This procedure is not used anymore.

- **Desmet's stripping automated endothelial keratoplasty (DSEK)**
  - This is DSAEK which means that only thin layer of posterior stroma and Desmet's membrane with endothelium is grafted to the recipient cornea. Even though it is technically difficult, surgeons are slowly changing over to this technique, because it is much more advantageous over the penetrating keratoplasty.
    → It is less traumatic to the recipient cornea, iris and anterior chamber.

→ Structural integrity is maintained, because the recipient stroma is not removed.
→ Since the wound is only 5mm in size the wound related complications are eliminated.
→ The interface is very smooth.
→ Visual recovery is fast.
→ Minimal refractive changes are seen.
→ Chances of rejection are much less as compared to penetrating graft.
→ Postoperative topical steroid treatment is for short duration i.e. 3 to 6 months, but it has to be extended and supplemented by systemic steroids in cases of rejection.

- ***Surgical technique – Donor preparation***
  - Either whole globe or sclerocorneal button in Artficial Anterior Chamber is used.
  - A set of 3 dissectors is used to dissect the whole cornea.
  - The dissection starts at limbus by a deep incision with a blade.
  - The dissector is advanced, judging the depth by the reflection on the corneal surface. The air bubble in the AC creates this reflection. 90% depth dissection is done across the whole cornea.
  - Once this is complete the tissue is transferred to the punching system.
  - 8 to 8.5mm button is punched. Some storage solution is put on the endothelial surface.
- ***Recipient preparation***
  - Retrobulbar anesthesia is given.
  - 8 or 8.5 mm trephine mark is made on the recipient cornea. Loose epithelium if present, may be scraped to get a clear view of the AC.
  - 5 mm sclera corneal tunnel is made by 3 step incision, first vertical, then horizontal, again slanting to enter the AC, so that a water tight wound is created.
  - Two side ports are made, one to inject air in the AC and the other to maneuver the donor disc button with the Sinskey's hook.
  - Sinskey's hook is introduced in the AC through the sclera corneal tunnel.
  - The Desmet's is scored and scraped matching with the size of the trephine mark on the epithelium.
  - Donor corneal button is brought near in the operative field.
  - A small drop of viscoelastic is put on the endothelial surface of the donor.

- It is now folded with stromal side outside and grasped gently with long blade McPherson's forceps along the long side.
- With a swift gliding movement of forceps the folded button is introduced in the AC in a 'taco' position.
- Air is the injected in the AC from the side port, facing the open ends of the folded button.
- The air helps to unfold the folded button and also helps it to adhere to the raw recipient bed.
- If the donor button is not in place then with the Sinskey's hook it can be gently maneuvered to the center.
- Air is kept for 30 minutes or more, taking care of the rise in intraocular pressure.
- If the IOP is raised, then some air is let out and replaced with balanced salt solution.
- Postoperatively systemic antibiotics and topical steroids are given.
- Topical steroids are given for at least 3 to 6 months, but the period varies according to patient and his condition.

– ***Complications***

- *Pupillary block glaucoma* – Usually it is due to air. It is managed by timely fluid air exchange and if needed carbonic anhydrase inhibitors can be given.
- *Dislocation of the donor button* – It can be maneuvered back in place by the Sinskey's hook and tamponade with air. If the donor button is too thick, then it does adhere easily to the recipient cornea. If the donor tissue is stored in the media then it causes tissue edema and similar problems. Similarly long standing bullous keratopathy leads to corneal edema, both of which cause interface problem and nonadherence of the donor button. It is advised not to prepare the tissue in plastic container to avoid electrostatic charges. Small amount of viscoelastic material may interfere with adhesion of the donor button to the recipient.
- Damage to the endothelium may occur due to faulty technique, bad instrumentation, bad handling and prolonged surgical time.
- *Allograft rejection* – Though the possibility is much less as compared to PK, it is not uncommon. But in majority of cases, it can be reversed by systemic steroids supplemented by liberal use of topical steroids.

- **Desmet's Membrane Endothelial Keratoplasty (DMEK)**

– Surgeons are trying to be very specific in transplanting only what is defective i.e. replacing the Desmet's. In the pursuit of the best technique, researchers feel that thinner is the better. In DMEK only the Desmet's is

transplanted. It is a delicate microsurgery requiring maximum care in tissue handling, but in time to come it may prove to be the best technique with least complications.

- Technique – Sclero-corneal button is studied for endothelial cell morphology and viability. It is then mounted endothelial side up on custom made holder with a suction cup. A 9 to 10 mm diameter Desmet's membrane is stripped from the posterior stroma. Due to the elastic properties it folds on itself with endothelium on outer side. This Desmet's role is stored in organ culture medium. Such donor grafts may be readily available to avoid tissue damage during dissection and to save dissection time.
- In the recipient's eye 9 mm trephine mark is made on the epithelial surface. 3 mm tunnel is made within the limbus. With inverse Sinskey's hook the Desmet's is scored and stripped in central 9 mm diameter area.
- Desmet's stained with trypan blue, is sucked into custom made injector. The injector is then introduced in the anterior chamber and the DM role is inserted in the AC, donor DM facing the posterior stroma, by careful manipulation of the tissue with air and fluid. Once the graft is spread, air bubble is injected underneath the donor button.
- ***Advantages***
  - In the best hands there are minimal complications.
  - Visual recovery is fast. The vision stabilizes within a period of 6 to 8 weeks.
  - The wound and epithelial integrity is very strong.
  - The chances of rejection are minimal.
  - It requires special training in surgical technique and tissue handling.
  - DMEK may soon become the procedure of choice for pseudophakic bullous keratopathy and Fuch's dystrophy.
  - In spite of graft detachment, the visual outcome is good. The endothelial cell count is comparable to PK.
- *The surgeon needs specific training in surgical technique and tissue handling.*
- Desmet's membrane automated endothelial keratoplasty (hybrid technique)
- The technique is modified by some surgeons, wherein the Desmet's with a rim of stroma at the periphery is used for transplantation. When microtome is used for initial dissection, it is called as DMAEK.
- The donor tissue preparation consists of 4 steps:
  - Microkeratome lamellar dissection
  - Creation of Big bubble to separate Desmet's membrane

- Excision of anterior stroma from the area of Desmet's detachment
- Trephination of desired diameter graft

– First donor cornea is mounted on the artificial anterior chamber to remove anterior lamella. With microtome anterior stromal flap is cut. Then it is removed and placed on the cutting block with endothelial side up. Big bubble technique is used to detach Desmet's with 25 gauge needle attached to 5cc air filled syringe. Air is injected with bevel up. Once the bubble is achieved the tissue is again transferred to artificial anterior chamber, with endothelial side down. Anterior cap is removed. Then no. 15 blade is used to enter the anterior stroma above the big bubble. Viscoelastic protects the endothelium. Again the tissue is transferred to punching system to punch 8.5 to 9.00 mm button. Button is used for grafting in the same way as in the DMEK procedure.
– This is a hybrid technique which uses the stability of DSAEK and optical clarity of DMEK. The graft has a peripheral rim of stroma and central clear Desmet's membrane.

Summery

– Corneal allograft surgery has been undergoing lot of changes over past few decades. The technical advances in the quality of instruments, microscopes, suture materials have definitely helped the surgeons to achieve today's almost near perfection goal in corneal grafting surgery.
– As in any other organ transplant, the risk of rejection has been a challenge to the corneal surgeons. It is more so in high risk cases like pediatric grafts, vascularized scars, HSV keratitis, therapeutic grafts. To overcome this problem surgeons have changed the technique from penetrating graft to lamellar graft, so that only the diseased portion of the cornea is replaced by the same portion of the donor.
– With very few exceptions, almost all the corneal transplants can be converted to either anterior or posterior lamellar grafts, which reduce the risk of rejection. In addition lamellar grafts have greater wound stability, faster visual recovery and minimal refractive changes.
– There is a revolutionary change in the treatment of Fuch's endothelial dystrophy and pseudophakic bullous keratopathy due to DASEK and DMEK. With these procedures, there is minimum risk of rejection, but still, the corneal surgeon is looking forward to a new, easy and cost effective procedure with zero percent rejection.

References:

1. Mamalis N et al -- Changing trends in the indication of penetrating keratoplasty. Arch. Ophthalmology, 110 – 1409-1411, 1992.
2. John E Sutphin – Indications and contraindications of penetrating keratoplasty. CORNEAL SURGERY, Theory, Technique and Tissue, fourth edition, 369.
3. James McNeill – Indications and outcome –Pre op considerations, CORNEA Vol. III- Krachmer, Mannis, Holland, 1554-1555
4. Frederick S Brightbill, Robert E Brass – Pre operative evaluation of keratoplasty patient. CORNEA Vol. III- Krachmer, Mannis, Holland, Ed. 2. 1567.
5. C Stephen Foster, Ana M Suelves – Basic immunology. Diagnosis and Treatment of Uveitis. Ed. 2. C Stephen Foster, Albert Vitale, 5, 85-93.
6. Mark Mandel – Instrumentation for corneal transplant surgery. CORNEA Vol. III- Krachmer, Mannis, Holland, Ed. 2. 1571
7. Matthew J Thompson – Viscoelastic materials. CORNEAL SURGERY Theory, Techniques and Tissue, Ed. 4. F S Brightbill, 314.
8. David H Haight – Sutures and suturing techniques. CORNEAL SURGERY Theory, Techniques and Tissue, Ed. 4. F S Brightbill, 323-325, 332-333.
9. Woodford Van Meter – Suturing technique. CORNEA Vol. III- Krachmer, Mannis, Holland, Ed. 2. 1627.
10. Ming X Wang, Carol L Karp, Robert P Selkin, Dimitri T Azar – Intra and postoperative complications of penetrating keratoplasty. OPHTHALMOLOGY Ed. 2, Vol. I, Myron Yanoff, Jay S Duker, 497-498.
11. Bradly Scharf – Postoperaive complications. CORNEA Vol. III. 136, 1659-1669.
12. Namrata Sharma, Gaurav Prakash, Rasik Vajpayee – Post keratoplasty infections. CORNEAL SURGERY Theory, Techniques and Tissue, Ed. 4. F S Brightbill, 471-475.
13. Charles S Reing, Mark G Speaker – Post keratoplasty astigmatism. CORNEA Vol. III. Krachmer, Mannis, Holland, 137. 1676.
14. Gerad Zaidman – Pediatric keratoplasty. CORNEAL SURGERY Theory, Techniques and Tissue, Ed. 4. F S Brightbill, 431-436.
15. Ali R Djalilian, Nariman Nassiri, Janet A Lee, Edmund J Holland – Immunosuppression in high risk keratoplasty. CORNEAL SURGERY Theory, Techniques and Tissue, Ed. 4. F S Brightbill, 545-550.
16. Sheraz M Daya, Samer Hamada – Deep anterior lamellar keratoplasty. CORNEAL SURGERY Theory, Techniques and Tissue, Ed. 4. F S Brightbill, 354.
17. Anwar Mohamed, Techmann K D – Big bubble technique to bare Desmet's in anterior lamellar keratoplasty. J. Cataract Refractive surgery, 2002. 28, 398-403.
18. Luigi Fontana, Gabriella Parente, Giorgio Tassinari – Simple test to confirm cleavage between Desmet's and stroma during deep anterior lamellar keratoplasty. J. Cataract Refractive surgery, 2007. 33 570-572.
19. Rajesh Fogla, Padmanabhan P – Results of deep lamllar keratoplasty. American J. Ophthalmology, 2006. 141- 352-353.
20. Massimo Busin, Robert C Arffa, Adolfo Sebastiani – Endokeratoplasty as an alternative to penetrating keratoplasty for the surgical treatment of diseased endothelium. Ophthalmology. 2000, 107: 2077-2082.
21. Francis W Price Jr, Marianne O Price – Desmet's stripping with endothelial keratoplasty (refractive neutral transplant). J. Refractive Cataract surgery, 2005; 21: 339-345.
22. L Ham, I Dapena, C Van Luijk, J Van der Wees – Desmet's stripping endothelial keratoplasty for Fuch's dystrophy. Eye, 2009; 0, 000-000, doi: 10. 1038/ eye. 2008. 393.

23. *Isabel Dapena, Lisanne Ham, GRJ Melles – Endothelial keratoplasty: DSEK/DSAEK or DMEK – the thinner the better? – Current opinion in Ophthalmology, 2009; 20: 299-307.*
24. *Matthew B McCauley, Francis W Price Jr, Marianne O Price – Desmet's membrane automated endothelial keratoplasty- Hybrid technique combining DSAEK stability with DMEK visual results. J. Cataract Refractive surgery, 2009; 35: 1659-1664.*

CAPITOLUL V

TRATAMENTUL CHIRURGICAL AL VICIILOR DE REFRACŢIE PRIN PROCEDEE DE CHIRURGIE REFRACTIVĂ CORNEANA

D. NICULA

INTERVENȚII CHIRURGICALE (ANEXA CD) – H. STANCA, D. NICULA

- Chirurgia corneană a viicilor de refracţie reprezintă orice procedeu chirurgical utilizat la nivelul corneei care modifică starea refractivă a acesteia şi implicit a globului ocular.

- Chirurgia refractivă corneană modernă este legată de numele lui Jose Barraquer care a descris principiul chirurgiei corneene lamelare şi de cel al lui Fyodorov care a realizat keratotomia radiară anterioară pentru reducerea miopiei elaborând nomograme pentru stabilirea numărului, lungimii şi profunzimii inciziilor precum şi dimensiunile zonei optice.
  - În 1978 tehnica a fost preluată de Bores în SUA.
  - La începutul anilor 80 laserii au modificat abordul chirurgiei viciilor de refracţie, în 1985 Seiler a făcut primul PRK pe ochi fără vedere, iar McDonald pe ochi cu vedere în 1988.
  - În 1990-91 Pallikaris şi Burratto au efectuat primul LASIK.
  - În 1999 Massimo Camellin asociază cele două tehnici PRK şi LASIK, efectuând primul LASEK.

- **Motivaţia** pacientului pentru chirurgia refractivă:
  - estetic (65%); majoritatea pacienţilor doresc o independenţă faţă de lentilele de contact sau ochelari;
  - confort (25%); după ani de purtare a lentilelor de contact apare frecvent o intoleranţă datorită secreţiei lacrimale scăzute, conjunctivitei papilare, iritaţiior corneene, hipersensibilităţii la soluţia de întreţinere; o parte din pacienţi au probleme de manevrabilitate;
  - profesional (4%); poliţişti, militari, şoferi profesionişti sau amatori, piloţi, mecanici, conductori, artişti;
  - operaţii anterioare subcorectate pe cornee (keratotomia radiară, transplant perforant sau lamelar, traumatism cu cicatrici corneene) sau cristalin (procedee Bioptics).

- **Examinarea preoperatorie a candidatului la chirurgie refractivă** este o etapă importantă pentru stabilirea cât mai precisă a viciului de refracţie, a parametrilor oculari şi a aşteptărilor pacientului în vederea alegerii tehnicii operatorii optime.
  → ***anamneza*** – stabileşte motivarea dar şi aşteptările pacientului de la intervenţia de chirurgie refractivă; vârsta peste 18 ani, nivel de refracţie stabil de peste un an, stoparea portului de lentile de contact cu minim 2-3 săptămâni înainte pentru cele moi şi o lună pentru cele dure, antecedente personale patologice locale (afecţiuni ale globului ocular, dezlipire de retină, cataractă, glaucom, alte intervenţii refractive, ochi uscat, infecţii,

inflamaţii oculare, alergii) şi generale (boli de colagen, reumatismale, diabet zaharat, tratament imunosupresiv şi cu corticosteroizi), stări hormonale (sarcină, lăuzie).

→ ***examen ocular***

- ***Determinarea acuităţii vizuale fără corecţie şi cu corecţia maximă, optimă***
- ***Refractometria***, înainte şi după cicloplegie pentru a evidenţia spasmul de acomodaţie, miopizarea în exces, precum şi hipermetropia totală la tineri
- ***Keratometria*** (keratorefractometria); mirele neregulate, deformate de obicei inferior şi temporal, pot sugera ectazii: keratoconus, degenerescenţă marginală pellucida sau keratoglob; decelează gradul şi axul astigmatismului cornean; diferenţa între astigmatismul total şi cel cornean este în general de cauză cristaliniană;
- ***Pahimetria*** – măsoară grosimea corneei centrale şi periferice; se poate efectua prin procedee optice sau ultrasonice mai precise mai ales în cazul unor afecţiuni corneene stromale (distrofii, reintervenţii). O cornee centrală sub 400 microni este o contraindicaţie pentru laser, sub 500 microni pentru LASIK iar corneea peste 580-600 microni trebuie să atragă atenţia asupra unor afecţiuni endoteliale.
- ***Topografia corneană modernă*** (Pentacam, Orbscan etc) evidenţiază harta keratometrică şi pahimetrică cât şi elevaţiile suprafeţei anterioare şi posterioare ale corneei, fiind de un real folos în depistarea afecţiunilor ectatice corneene. De asemenea se măsoară diametrul pupilei, important în indicaţia de chirurgie refractivă şi alegerea zonei optice.
- ***Biomicroscopia polului anterior*** e importantă pentru decelarea unor afecţiuni locale, contraindicaţii pentru chirugia refractivă: afecţiuni inflamatorii conjunctivo-palpebrale (conjunctivite, blefarite, ochi uscat), afecţiuni ale fantei palpebrale (ptoză, lagoftalmie), distrofii epiteliale şi stromale profunde, vascularizaţii corneene, keratoconus, degenerescenţă pelucidă, opacităţi cristaliniene.
- ***Dominanţa oculară*** este importantă în cazul tehnicii „monovision" în care ochiul dominant este corectat pentru distanţă iar cel non-dominant pentru aproape, fiind lăsat uşor miop.
- ***Măsurarea presiunii intraoculare*** pentru excluderea cazurilor de glaucom avansat dar şi pentru depistarea pacienţilor cu hipertonie sau susceptibili la tratamentul cu corticosteroizi topici postoperator.
- ***Examenul polului posterior (F.O.)*** cu pupila dilatată va exclude pacienţii cu tulburări vitreene importante, afecţiuni ale nervului optic

sau maculare. Se examinează periferia retinei la miopii medii şi mari pentru depistarea eventualelor leziuni asociate.

- **Clasificarea tehnicilor de chirurgie refractivă corneană**
  - → ***Procedee de chirurgie corneeană incizională*** (în prezent se pot efectua şi cu femtolaser)
    - keratotomie radiară (pentru miopie)
    - keratotomie hexagonală (pentru hipermetropie)
    - keratotomie arcuată/ tangenţială/ combinată-Ruiz (pentru astigmatism miopic)
  - → ***Procedee corneene termice (cu căldură, radiofrecvenţă şi laser)***
    - termokeratoplastia şi radiodiatermia corneană
    - termokeratoplastia laser (LTK) - laser HolmiumYAG, Erbium
    - keratoplastie conductivă (curent de radiofrecvenţă)
  - → ***Procedee de substituţie (extracţie) sau adiţie (introducere) de material stromal sau dispozitive sintetice***
    - ablaţie (extracţie) de material stromal
      - keratomileusis (central - în miopie)
      - keratoplastie lamelară (periferic - în hipermetropie)
    - adiţie de material stromal sau sintetic
      - de suprafaţă: epikeratofakie, epikeratoplastie
      - intra-stromal (sintetic): keratofakie (lentilă intrastromală), inele intra-stromale, segmente intrastromale, gel semisolid (GIAK - keratoplastie ajustabilă cu injecţie de gel)
  - → ***Procedee de ablaţie corneană laser***
    - laser excimer pentru miopie, hipermetropie, astigmatism (miopic, hipermetropic, mixt): procedee de suprafaţă (PRK, LASEK, EPILASIK) sau procedee intrastromale cu „capac" (LASIK, IntraLASIK)

Corecţia chirurgicală a miopiei şi astigmatismului miopic

› ***Epikeratofakia***
- Constă în modificarea curburii anterioare a corneei prin ataşarea unei lenticule corneene donatoare pe suprafaţa corneei gazdă, modificând puterea refractivă a globului ocular. În prezent tehnica nu mai este folosită în corecţia miopiei şi mai rar în corecţia afakiei la copilul mic şi tratamentul keratoconusului.

› ***Keratofakia***
  - Constă în modificarea refracţiei corneene prin implantarea intrastromală a unei lenticule sintetice; în prezent se utilizează pentru corecţia prezbiopiei, fiind încă în stadiu de evaluare.

› ***Implante intrastromale***
  - *Principiu* – Modifică refracţia prin aplatizarea corneei centrale şi bombarea celei periferice, cu reducerea consecutivă a curburii corneei.
  - În prezent există două tipuri mai folosite de dispozitive din PMMA (polimetacrilat de metil):
    - segmente de inele cu lungime, curbură şi grosime diferite cu secţiune triunghiulară sau trapezoidală, care se introduc prin tunelizare (Ferrara, Kera, Intacs)
    - inele cu diametre şi grosimi diferite care se introduc într-un „buzunar", tunel, creat în grosimea stromei cu microkeratomul sau femtolaserului (Myoring)
  - *Indicaţii:* miopie de grade diferite, până la 12 D, astigmatism de 4-8 D, keratoconus stadiu II–III
  - *Tehnica operatorie:* anestezie topică; blefarostat; se marchează centrul corneei; pahimetrie la nivelul inciziei; incizie cu aliniamentul pe meridianul astigmat; tunelizare cu delaminatorul circular în sens orar şi antiorar; există şi sisteme cu vid care favorizează stabilitatea globului ocular şi tunelizarea; introducerea inelului prin incizie cu pensa şi împingerea progresivă în tunel (la final cu cârligul Sinskey) până la 1 mm distanţă de incizie; se repetă de partea opusă; lavaj, instilaţii cu antibiotice şi corticosteroizi; lentilă de contact sau pansament câteva ore.
    În cazul introducerii de inele complete (Myoring) se foloseşte un microkeratom cu vid ce crează un buzunar intrastromal în care este introdus inelul de diferite grosimi şi diametre, în funcţie de gradul miopiei; la final se centrează după reflexul cornean.
  - *Postoperator:* tratament local cu antibiotic şi antiinflamator steroidian sau nesteroidian doua - trei săptămâni; control la 24 de ore, 72 ore, şi la o lună postoperator.
  - *Complicaţii:*
    - *intraoperatorii*: perforarea corneei cu diamantul sau cu tunelizatorul (se temporizează intervenţia); hemoragie subconjunctivală
    - *postoperatorii*: rare şi în general fără probleme
      → *precoce:* discomfort ocular (se prescriu antalgice, antiinflamatoare); mici dezepitelizări (foarte rare); hipotransparenţa canalului stromal, aer, uneori depozite

celulare, în primele săptămâni ce se ameliorează în timp; depozite calcare de material amorf (rare, dispar la 1-2 ani); keratita infecţioasă cu infiltrate şi necroză la nivelul inelului (necesită explantare, tratament cu antibiotice şi antiinflamatoare locale).

→ *tardive:* viciu de refracţie rezidual sau inducerea de astigmatism; melting cornean la nivelul capătului inelului dinspre incizie (necesită explantare, tratament cu antibiotice şi antiinflamatoare locale, epitelizante). Aceste complicaţii apar în general în cazul implantării prea superficiale şi prea aproape de incizie.

- *Avantajele inelelor:* reversibile; nu deschid globul ocular; recuperare vizuală rapidă; rezultate bune în keratoconus, indisponibilitate redusă a pacientului.

› ***Keratotomia refractivă radiară şi antiastigmatică***

- Keratotomia refractivă corneană este un procedeu chirurgical care modifică refracţia generală a corneei prin modificarea curburii ei prin incizii radiare, echidistante. Acestea pot fi asociate cu incizii transversale (tangenţiale) sau arcuate (curbilinii mai centrale sau periferice) efectuate perpendicular pe meridianul mai refringent pentru corecţia astigmatismului.
- *Principiul keratotomiei refractive*: Inciziile radiare fragilizează cornea în periferie şi paracentral, această zonă suferind o bombare sub actiunea PIO şi consecutiv se produce o aplatizare a corneei centrale cu reducerea refracţiei. În cazul astigmatismului incizia transversală sau curbă pe meridianul refringent îl turteşte, inducând un efect „de cuplu" pe meridianul contralateral pe care îl bombează uşor. Acest efect câteodată nedorit poate fi diminuat prin încadrarea acestor incizii de incizii radiare (tehnica Ruiz).
- *Indicaţii*
  - orice pacient motivat, peste 21 de ani (vezi motivaţia pacientului)
  - ochi sănătoşi (fără leziuni acute, cronice sau distrofii)
  - miopie între -1,5 şi 8 D, stabilă în ultimele 18 luni
  - PIO peste 8 mmHg, keratometrie peste 39 D (funcţie de valoarea viciului de refracţie)

Apariţia chirurgiei laser a redus mult indicaţiile acestei tehnici care totuşi se mai practică datorită preţului scăzut inclusiv în SUA, în varianta de minikeratotomie radiară propusă de Lindstrom. Intervenţiile antiastigmatice sunt însă în continuare practicate independent sau în

asociaţie cu chirurgia cataractei, cea refractivă cristaliniană sau postkeratoplastie perforantă.

- *Contraindicaţii*
  - relative: pacienţi pretenţioşi, suspicioşi, perfecţionişti, bolnavi psihici sau cu secreţie lacrimală redusă
  - absolute: sarcină, lăuzie, tratamente hormonale, boli de sistem, miopii evolutive în timp, astigmatism neregulat, boli ectatice corneene, ambliopii, monoftalmi, afecţiuni inflamatorii sau degenerative ale corneei
- *Examen preoperator* - a fost menţionat anterior
- *Stabilirea protocolului operator*
  - Predictibilitatea intervenţiei creşte când pe lângă valorile refracţiei se iau în calcul şi alţi parametri: vârsta, sex, keratometrie, diametru cornean, tonometrie, care se indexează cu factori de corecţie .Se obţine aşa numita refracţie chirurgicală care se introduce în nomogramă. Cele mai apreciate în ultimii ani au fost cele ale lui Haverbake şi Lewy, Casseber, Murube, Lindstrom pentru chirurgia miopiei. Profunzimea inciziei se alege 100% din grosimea corneei centrale pentru o zonă optică centrală (ZOC) la 3 mm, iar când ZOC creşte, profunzimea inciziei creşte cu 10 µm pentru fiecare 0,25 mm în plus. Pentru profunzime variabilă (mai mare în periferie) se calibrează lama bisturiului la 90-95% din grosimea sectorului interesat.
- *Pregătirea pacientului* – după semnarea consimţământului informat
  - în sala de aşteptare: se administrează un sedativ uşor cu 30 minute preoperator, se instilează o picătură de pilocarpină, colir antibiotic şi cu 10 minute înainte un anestezic topic
  - în sala de operaţie: anestezic topic 1-2 picături
- *Instrumentar*: câmpuri sterile, microscop operator binocular coaxial, blefarostat şi trusa de cheratotomie care conţine: bisturiu de diamant micrometric cu talpă pentru incizii, riglă de etalonare (µm), pensă de conjunctivă, marcatoare pentru ZOC circulare sau eliptice şi pentru zona optică intermediară (ZOI), pentru incizii radiare (4-10), colorant sau marker, seringă de 2 ml cu ac Anel sau Rycroff pentru lavajul inciziilor.
- *Tehnica chirurgicală* – Timpi operatori:
  - marcarea axului vizual: pacientul în decubit dorsal, priveşte lumina microscopului: după anestezie se marchează centrul corneei, pe reflexul central al filamentului microscopului cu un cârlig fin colorat cu marker
  - marcarea zonei optice centrale: concentric cu punctul marcat anterior sau uşor descentrat inferonazal

- marcarea inciziilor: cu ajutorul marcatorului cu lame radiare, corespunzător protocolului operator
- reglarea lamei de diamant la profunzimea aleasă, la microscopul operator
- fixarea globului ocular cu pensa de limbul opus inciziei
- trasarea inciziilor perpendicular pe suprafaţa corneei lent, două câte două opuse, cu respectarea ZOC şi a arcadelor vasculare limbice; în trecut pentru efecte mai bune se incizau şi acestea, secţionându-se ligamentul perilimbic
- controlul profunzimii cu acul Anel (Rycroff) şi lavajul inciziilor cu BSS
- dezinfecţie cu colir cu antibiotic şi antiinflamator; pansament o zi (opţional), compresiv câteva zile în caz de subcorecţie

O variantă a acestei tehnici a fost propusă de Lindstrom: minikeratotomia radiară pentru corecţii mai mici, de 1–3 D. Ea constă în efectuarea de incizii mai scurte de 2–2,5 mm, între ZOC de 3 mm şi ZOI de 7-8 mm; în general se recomandă două incizii pe meridianul mai refringent pentru defecte mici.

- *Postoperator*
  - pansament ocular opţional, 1–2 zile
  - colir antibiotic şi antiinflamator o lună, antiinflamatoare generale două săptămâni
  - de evitat: machiajul, fumatul, contactul cu apa şi frecarea ochiului două săptămâni, eforturi fizice două luni
  - control postoperator la o lună, trei luni, şase luni şi un an; se urmăresc AV fără corecţie, refracţia totală şi corneană, astigmatismul, satisfacţia pacientului
  - în subcorecţii tardive în primele 2-3 luni poate fi efectuat un masaj ocular uşor de 2-3 ori pe zi pentru ruperea cicatricilor iniţiale şi formarea altora mai eficiente
  - în subcorecţiile imediate pot fi recomandate lentile de contact moi sau chiar dure pentru a turti centrul corneei şi a creşte efectul intervenţiei
  - corecţia postoperatorie se recomandă la minim trei luni iar lentilele de contact la şase luni
- *Complicaţiile keratotomiei radiare (KR)*
  - *intraoperatorii*

    → descentrarea ZOC, alegerea greşită a axului astigmat, incizii imperfecte (oblice,bizotate, în zig-zag, prea lungi depasind ZOC

sau periferică soldate cu hemoragii subconjunctivale, limbice, dezepitelizarea marginilor inciziilor, microperforaţii mai frecvente în sectorul inferior

→ macroperforaţiile cu deschiderea CA, hipotonie şi reducerea profunzimii CA, foarte rare (apar mai ales în cazurile în care nu s-a folosit pahimetria sau a fost incorectă); în aceste situaţii se recomandă aplicaţia unei lentile de contact terapeutice sau chiar sutura inciziei cu fir de nylon 10-0 sau 11-0; în cazuri excepţionale pot conduce la endoftalmită, sinechii anterioare periferice, glaucom secundar, cataractă sau la decompensare corneană

– *postoperatorii – obiective*

→ *imediate*: hemoragie subconjunctivală, infecţiile (cu Staphilococcus aureus, epidermidis, Pseudomonas aeruginosa), abcesul, ulcerul cornean (foarte rare); uşoare reacţii inflamatorii iriene (irite) sunt rare şi apar mai ales după micro sau macroperforaţii

→ *tardive*: îngroşări ale cicatricilor mai ales la limbul superior, fine pigmentări brun-gălbui la periferia inciziilor spre limb, fără repercursiuni funcţionale; subcorecţii de 1,5-2 D apar mai ales în cazul miopiilor mari, „forţate", la tineri şi necesită de obicei reintervenţie; miopizarea progresivă de 1-2 D apare în cazurile cu incizii de profunzime mai mică, tratate insuficient cu corticosteroizi postoperator; hipercorecţia apare de obicei imediat postoperator dar dispare spontan în majoritatea cazurilor până la 3 luni; persistenţa ei peste acest interval este semnul instalării hipermetropizării progresive şi este rezultatul instabilităţii tectonice a corneei, urmare a unei chirurgii agresive; micile astigmatisme cu abatere de la axul iniţial sunt obişnuite ca în toate intervenţiile refractive; Casebeer arată că sunt mai frecvente după patru incizii decât după opt şi în cazurile de perforaţie corneană

– *postoperatorii – subiective*

→ *imediate*: durerea, senzaţie de corp străin, lăcrimare şi fotofobie (antalgice, sedative, antiinflamatoare); fluctuaţiile vederii (AV mai bună dimineaţa şi disfotopsii seara) sunt frecvente cu acest tip de intervenţii şi se ameliorează în timp; diplopia monoculară cu „imagini fantomă" este rară şi apare în cazurile cu ZOC mică, descentrată, sau incizii antiastigmatice care se intersectează cu cele radiare; diplopia binoculară apare

sau periferică soldate cu hemoragii subconjunctivale, limbice, dezepitelizarea marginilor inciziilor, microperforaţii mai frecvente în sectorul inferior

→ macroperforaţiile cu deschiderea CA, hipotonie şi reducerea profunzimii CA, foarte rare (apar mai ales în cazurile în care nu s-a folosit pahimetria sau a fost incorectă); în aceste situaţii se recomandă aplicaţia unei lentile de contact terapeutice sau chiar sutura inciziei cu fir de nylon 10-0 sau 11-0; în cazuri excepţionale pot conduce la endoftalmită, sinechii anterioare periferice, glaucom secundar, cataractă sau la decompensare corneană

– *postoperatorii – obiective*

→ *imediate*: hemoragie subconjunctivală, infecţiile (cu Staphilococcus aureus, epidermidis, Pseudomonas aeruginosa), abcesul, ulcerul cornean (foarte rare); uşoare reacţii inflamatorii iriene (irite) sunt rare şi apar mai ales după micro sau macroperforaţii

→ *tardive*: îngroşări ale cicatricilor mai ales la limbul superior, fine pigmentări brun-gălbui la periferia inciziilor spre limb, fără repercursiuni funcţionale; subcorecţii de 1,5-2 D apar mai ales în cazul miopiilor mari, „forţate", la tineri şi necesită de obicei reintervenţie; miopizarea progresivă de 1-2 D apare în cazurile cu incizii de profunzime mai mică, tratate insuficient cu corticosteroizi postoperator; hipercorecţia apare de obicei imediat postoperator dar dispare spontan în majoritatea cazurilor până la 3 luni; persistenţa ei peste acest interval este semnul instalării hipermetropizării progresive şi este rezultatul instabilităţii tectonice a corneei, urmare a unei chirurgii agresive; micile astigmatisme cu abatere de la axul iniţial sunt obişnuite ca în toate intervenţiile refractive; Casebeer arată că sunt mai frecvente după patru incizii decât după opt şi în cazurile de perforaţie corneană

– *postoperatorii – subiective*

→ *imediate*: durerea, senzaţie de corp străin, lăcrimare şi fotofobie (antalgice, sedative, antiinflamatoare); fluctuaţiile vederii (AV mai bună dimineaţa şi disfotopsii seara) sunt frecvente cu acest tip de intervenţii şi se ameliorează în timp; diplopia monoculară cu „imagini fantomă" este rară şi apare în cazurile cu ZOC mică, descentrată, sau incizii antiastigmatice care se intersectează cu cele radiare; diplopia binoculară apare

în cazurile de intervenţii unilaterale care au indus o anizometropie temporară - Hays

→ *tardive*: fotofobia, irizaţiile şi ebluisarea în jurul surselor de lumină mai ales la crepuscul şi noaptea sunt frecvente până la trei luni postoperator; ele se ameliorează pe parcurs şi trebuie tratate cu corticosteroizi şi pilocarpină 2%; scăderea AV pe timp de noapte sau chiar pe timp de zi cu 1-2 linii Snellen sunt situaţii rare şi în general pasagere; imediat după operaţie poate apare disconfortul la citit mai ales la pacienţii care nu au purtat corecţie optică preoperator; această situaţie este caracteristică şi altor procedee de chirurgie refractivă şi se ameliorează în primele 2-3 săptămâni

- Tehnica GIAK (gel injection adjustable keratoplasty) constă în injectarea de gel semisolid în stroma paracentrală pentru a aplatiza cornea centrală cu reducerea miopiei. Se adresează miopiilor de 1-4 D iar tehnica este similară celei de implantare de inele doar că în tunelizarea creată se injectează gel. Avantaje: procedeu reversibil şi adjustabil.

› ***Corecţia chirurgicală a astigmatismului cu tehnici incizionale corneene (keratotomia antiastigmatică)***

- Este foarte populară în prezent. Se apreciază că aproximativ 10% din populaţie are un astigmatism mai mare de 1 D care, în general, scade variabil AV.
- Este o alternativă ieftină la corecţia laser cu următoarele indicaţii: astigmatismul miopic simplu şi compus, astigmatismul mixt (incizii arcuate), chirurgia refractivă din cataractă la pacienţii cu astigmatism, astigmatismul postkeratoplastie (perforantă), laserul excimer e contraindicat.
- *Principii:* orice incizie perpendiculară pe meridianul astigmat îi reduce convergenţa şi induce un efect de cuplu pe axul perpendicular, mai plat, căruia îi creşte refracţia; acest efect este direct proporţional cu tipul, lungimea, profunzimea şi apropierea inciziei de zona optică centrală:
  - efectul maxim se obţine pentru inciziile tangente la zone optice mici între 5-8 mm
  - asocierea unor incizii paralele creşte efectul cu 25-33% după Lindstrom
  - zona optică minimă este de 5 mm, orice incizie mai centrală poate induce disfotopsii supărătoare şi astigmatism neregulat
  - inciziile antiastigmatice se pot încadra între incizii radiare pentru a limita efectul de cuplu, crescând efectul antiastigmat, dar ele nu trebuie să se intersecteze cu inciziile perpendiculare, antiastigmatice

- pacienţii tineri răspund mai slab decât cei maturi sau vârstnici

- S-au descris mai multe *tipuri de incizii* antiastigmatice dar în prezent sunt utilizate în principal trei tehnici:
  - incizii transverse, în cornee clară
  - incizii arcuate în cornee clară
  - incizii de relaxare limbică

  Acestea sunt indicate în special în astigmatismul miopic, mixt, cicatricial şi post-keratoplastie, unde după Swinger astigmatismul mare este întâlnit în aproximativ 10% din cazuri
- *Protocolul operator:* se face după nomogramă, în funcţie de tipul, valoarea viciului de refracţie şi vârsta pacientului, stabilindu-se axul astigmat (mai refringent), tipul, numărul, lungimea, profunzimea şi poziţia inciziilor faţă de zona optică.
- *Instrumentar:* ca la keratotomia radiară (KR)
- *Pregătirea pacientului:* ca la KR
- *Tehnica operatorie:* reglarea bisturiului cu diamant la 100% din grosimea corneei centrale (cea mai subţire), marcarea axului refringent, marcarea reflexului cornean (centru), marcarea ZOC pentru inciziile cuplate cu inciziile radiare, marcarea ZOI de 5–6–7 mm, marcarea lungimii inciziilor în grade (30–60–90), încadrând axul refringent, simetric (marcator cu 12 lame pentru 30°, şase pentru 60° şi patru pentru 90°); fixarea conjuctivei cu pensa la limb, trasarea inciziilor arcuate sau transversale încadrate sau nu de incizii radiare, lavajul inciziior cu BSS, dezinfecţie, pansament.
- *Procedee chirurgicale:*
  - *Incizii transversale (CRI - corneal relaxing incisions) sau arcuate (ARI - arcuate relaxing incisons)* simple sau cuplate cu *incizii radiare*; se folosesc în general pentru corecţia astigmatismului miopic compus sau astigmatismelor miopice medii; se trasează 4-8 incizii radiare, iar pe meridianul principal, mai refringent, încadrat de două incizii radiare, de o parte şi de alta a ZO se trasează 1-2 incizii transverse sau arcuate; ZO este în general de 5-7 mm pentru inciziile transverse şi de 6-7 mm pentru inciziile arcuate, iar profunzimea este 100% din grosimea corneei centrale
  - *Inciziile trapezoidale*; descrise de Ruiz, sunt o variantă a tehnicii descrise anterior, dar se trasează 2-3-4 incizii transverse paralele între inciziile radiare; pot corecta astigmatismul mediu-mare (5-8 D)
  - *Inciziile semiradiare* şi cele *radiare asimetrice*; au efect de cuplu moderat şi sunt indicate în astigmatismul miopic cu componentă sferică mică; se efectuează în general patru incizii radiare, simetrice sau

uşor asimetrice, de-o parte şi de alta a meridianului refringent, cu ZO de 3-5 mm

- *Inciziile arcuate (ARI)* simple, de relaxare, se efectuează în aceeaşi manieră în cornee clară cu o eficienţă maximă pe o ZO de 6-7 mm; ele conduc în general la echivalentul sferic al cilindrului existent, datorită efectului de cuplu (modifică nesemnificativ echivalentul sferic, motiv pentru care sunt recomandate în astigmatismul mixt, unde componenta astigmatică e dublă faţă de cea sferică; în corecţia astigmatismului postkeratoplastie aceste incizii nu trebuie să depăşească 90% din circumferinţa grefei.
  O variantă o reprezintă inciziile arcuate non concentrice, cu convexitatea spre zona optică centrală; au avantajul că efectul de cuplu este minim şi nu mai este nevoie de încadrarea lor între incizii radiare
- *Inciziile de relaxare limbică* (LRI - limbal relaxing incisions) au rămas în prezent ca o variantă de corecţie a astigmatismului între 0,50-4 D mai ales în cazurile asociate cu cataractă, în astigmatismul postoperator şi cicatricial cornean; se pot executa concomitent sau separat de operaţia de cataractă, în axul mai refringent; comparativ cu inciziile de relaxare corneană (CRI) au efect mai mic şi regresie mai mare dar se vindecă mai repede, dau mai puţine tulburări funcţionale, ceaţă şi supracorecţie; ele nu afectează calitatea optică a corneei; efectul mai slab impune o lungime mai mare a inciziilor, în general de 9 mm (90°); lungimea, numărul şi profunzimea inciziilor se face după nomograme (Gill şi Guyton); trasarea inciziei se face perpendicular pe axul mai astigmat (după keratometrie sau topografie) cu un bisturiu micrometric de diamant Gills-Pop cu lamă fixă reglată la 600 µm în faţa palisadelor lui Vogt; în general o incizie de 6 mm corectează 1 D de astigmatism iar pentru 2-3 D este nevoie de incizii de 8 mm; pentru astigmatisme mai mari invers regulei, la două incizii simetrice orizontale LRI se poate asocia tehnica Langerman (o incizie verticală neperforantă LRI, asociată cu tunelizare intrastromală profundă); subocrecţiile pot fi îmbunătăţite efectuând o nouă incizie contralaterală în cadrul inciziilor simple, sau lungindu-le pe primele; în astigmatismele mai mari de 4 D LRI pot fi asociate cu CRI concentrice, în acelaşi ax.

- *Îngrijiri postoperatorii*: ca la KR.
- *Complicaţii:* ca la KR, cu atenţie specială pentru intersecţia accidentală a inciziilor radiare cu cele transverse sau arcuate; aceste incidente nedorite pot determina defecte de cicatrizare, vindecare întârziată, incluzii epiteliale, chist şi chiar dehiscenţe de plagă.

- *Rezultate:* predictibilitatea este mai puţin bună dar sunt sigure, cu o rată scăzută de complicaţii (subcorecţii în general);

› ***Tehnici chirurgicale de ablaţie cu Laserul Excimer***

– Tratamentul se face cu Laserul Excimer Argon Flouride cu λ=193 nm, cu diverse setări (flying spot, ablaţie asferică, după o curba gaussiană).

– Modificarea refracţiei se face prin „şlefuirea" suprafeţei anterioare a corneei prin impacte laser iar urmarea acţiunii laserului este o interfaţă corneană netedă, clară, cu modificarea curburii iniţiale. În miopie procesul are loc central pe o zonă optică aleasă, corneea la acest nivel suferind o subţiere, cu aplatizarea curburii şi scăderea consecutivă a refracţiei. În hipermetropie ablaţia laser se realizează periferic, subţiind cornea pe o zonă de până la 9 mm, având ca rezultat bombarea ei central. În viciile de refracţie combinate cu astigmatism ablaţia se face mai intens pe meridianul interesat pentru a-l aplatiza sau bomba în funcţie de necesităţi. Forma ablaţiei este ovalară, helicoidală sau în papion în funcţie de soft-ul aparatului.

➢ **<u>Procedee de suprafaţă</u> – PRK (fotokeratectomia refractivă)**

Este un procedeu în care are loc fotoablaţia stromei superficiale, inclusiv a membranei Bowmann după îndepărtarea prealabilă a epiteliului (metode cu alcool, anestezic sau abrazie mecanică).

- *Indicaţii:*
  – miopie mică-medie până la 4–5 D, hipermetropie de 0,75–1,5 D
  – cornee mai subţire, chiar sub 500 µm
  – cornee cu distrofii ale membranei Bowman sau în stroma superficială
  – ochi mici, înfundaţi în orbită
  – pacienţi operaţi de glaucom sau cataractă (procedeu Bioptics) sau KR, transplant corneean perforant sau lamelar
  – leziuni retiniene periferice
- *Contraindicaţii* – vezi keratotomia radiară
- *Preoperator:*
  – după semnarea consimţământului informat, se introduc datele pacientului în computer, stabilindu-se protocolul în funcţie de refracţie, keratometrie, pahimetrie, topografie
  – examen ocular (vezi examinări generale)
  – înainte de intrarea în sală: dezinfecţia perioculară şi a fundului de sac conjunctival cu soluţie povidone iodine; anestezie locală (o picătură la fiecare 5 minute, de 3 ori)

  - instrumente: câmpuri sterile, blefarostat, pensă cu dinţi pentru conjunctivă, crosă sau perie (brush) pentru dezepitelizare, marcator a zonei de ablaţie, laser excimer
- *Tehnica operatorie:* Se plasează blefarostatul; dezepitelizarea corneei cu alcool, topic anestezic sau mecanic cu crosa sau periuţa pe o zonă de 7-8-9 mm în funcţie de viciul de refracţie; în hipermetropie şi în prezenţa astigmatismului ablaţia e mai largă, spre 9 mm; pacientul este rugat să privească lumina de reper a laserului iar aparatul focusează raza laser pe centrul cornean (peste lumina reflectată de reper); se porneşte laserul, setat conform protocolului stabilit (în funcţie de refracţie, keratometrie, dimensiunii zonei optice şi corecţia dorită), având grijă ca pacientul să fixeze în permanenţă lumina de reper iar suprafaţa corneei să fie perfect uscată la sfârşit se spală cu BSS suprafaţa corneei, se instilează antibiotic şi antiinflamator, se plasează o lentilă de contact terapeutică şi o picătură de lacrimi artificiale; se pune un pansament timp de 10-15 minute.
- *Îngrijire postoperatorie*
  - colir antibiotic şi antiinflamator 10-12 zile, apoi până la o lună un colir antiinflamator steroidian (AIS) sau nesteroidian (AINS)
  - lacrimi artificiale 6-9 luni
  - control a doua zi; la 3-4 zile se scoate lentila de contact terapeutică (după epitelizarea completă); la o lună se verifică refracţia, apoi la trei luni, şase luni şi un an; după trei luni se consideră refracţia stabilă.
- *Variante ale PRK:*
  - **PRK Transepitelial**
    Îndepărtarea epiteliului se face cu laserul; iniţial se setează o ablaţie de 50 µm pentru epiteliu, şi ulterior are loc ablaţia propriu-zisă pentru corecţia viciului de refracţie.
  - **LASEK (laser assisted subepithelial keratomileusis)**
    Tehnică în care epiteliul detaşat parţial este păstrat iar la sfârşitul intervenţiei se reaşează peste zona tratată, ca un bandaj; în scurt timp acest epiteliu se înlocuieşte cu epiteliu sănătos.
  - **Epi-LASIK**
    Tehnică asemănătoare tehnicii LASEK dar pentru detaşarea epiteliului nu se foloseşte alcool ci un sistem mecanic numit epikeratom care „ia" în grosime cam 50 µm (cât are epiteliul) păstrând o balama. Se realizează practic un „flap" (volet, capac) epitelial care după ablaţia laser se aşează la loc, pe cornee; în timp şi acest epiteliu este înlocuit de unul nou, sănătos.

- *Complicaţii:*
  - *intraoperatorii:* descentrarea ablaţiei dacă pacientul nu fixează corect sau dacă sistemul de control al ablaţiei (eye tracking) nu este corect centrat; ablaţie incompletă, neregulată, cu „insule centrale", mai ales dacă există zone umede pe suprafaţa corneei dezepitelizate; apar când pacientul plafonează şi apoi revine în timpul acţiunii laserului - se întrerupe laserul şi se usucă suprafaţa corneei cu un „sponge" după care se continuă ablaţia; ablaţia descentrată poate duce la simptome precum halouri, scăderea acuităţii vizuale sau diplopie monoculară.
  - *postoperatorii:*
    - *precoce:*
      → durere, disconfort şi lăcrimare (de diferite grade) în general resimţite de pacientul operat imediat după intervenţie, la 30-60 de minute, şi durează 24-48 ore; acuzele sunt mai intense în cazul PRK clasic decât în variantele ulterioare mai redus pare în PRK transepitelial şi după ablaţia mecanică a epiteliului, fără alcool; tratamentul este local cu coliruri de AINS de obicei mai reci, lacrimi artificiale, reducerea expunerii la lumină, curenţi de aer, etc.; sistemic, la nevoie se administrează antialgice, antiinflamatorii nesteroidiene;
      → înceţoşarea vederii (haze) este comună tehnicii de ablaţie de suprafaţă mai redusă pentru tehnica epi LASIK, apare la 2-3 zile postoperator şi poate persista câteva săptămâni mai ales în cazul corecţiei viciilor refractive mari, cu zonă de ablaţie mică; se tratează cu corticosteroizi topic timp de 1-2 luni, şi lacrimi artificiale
      → defecte epiteliale prelungite cu vindecare mai lentă (72 ore), apar în cazuri rare (1,4%) şi uneori necesită adaptarea lentilelor de contact
      → sindrom de eroziune epitelială recurentă deşi se tratează cu procedee laser (PTK) poate apare şi după îndepărtarea mecanică a epiteliului în cazuri excepţionale şi de obicei sunt înafara zonei de ablaţie; tratamentul constă în: unguente lubrifiante, ser autolog şi antibiotice (dacă se poate fără conservanţi) şi lentile de contact terapeutice
      → infiltrate corneene sunt rare (0,5%) mai ales când nu se folosesc postoperator corticosteroizi
      → hipertonia intraoculară, activarea virusului herpetic cornean, ptoza palpebrală, cataracta subcapsulară posterioară, sunt

câteva din complicaţiile rare datorate în general utilizării excesive, prelungite de corticosteroizi

→ complicaţii refractive:

– Neatingerea refracţiei ţintă - Având în vedere faptul ca majoritatea pacienţilor apelează la chirurgia refractivă in scop estetic, în vederea îmbunătăţirii acuităţii vizuale fără corecţie, neatingerea refracţiei ţintă poate fi considerată ca o complicaţie a acestui tip de intervenţie. Supra sau subcorectarea refracţiei pot surveni în următoarele circumstanţe: evaluarea incorectă a refracţiei preoperatorii ori alegerea incorectă a dioptriilor ce urmează să fie ablate, gradul inadecvat de umiditate al patului stromal cornean – umiditatea excesivă va conduce la subcorecţie, în timp ce uscăciunea patului stromal predispune la supracorecţie, descentrarea ablaţiei, calibrarea inadecvată a laserului;

– Hipercorecţia este de preferat (cu +0,5/ 0,75 D) mai ales la tineri în prima lună postoperator; persistenţa ei implică sistarea tratamentului cu steroizi; subcorecţia imediată este în general nefavorabilă, trebuie prelungit tratamentul cu steroizi şi dacă persistă peste trei luni se reintervine la şase luni

– *tardive:*

→ ceaţă cu debut tardiv: poate induce tulburări importante de vedere şi apare mai frecvent în cazul ablaţiilor mari (corecţia viciilor refractive mari) şi în condiţiile unei cicatrizări defectuoase la pacienţi taraţi (tratamente cu imunosupresoare, diabet zaharat, boli reumatologice cronice, boli de colagen); se tratează cu corticosteroizi topic şi reintervenţie cu aplicare de mitomicină 0,02 mg% 15-30 minute

→ regresie: apare în tratamentul viciilor de refracţie mari cu ablaţii mai importante şi se manifestă ca o reapariţie a miopiei în timp; se tratează cu steroizi sau reintervenţie după stabilizarea defectului; tratamentul laser poate fi din nou aplicat pentru corectarea viciului de refracţie reapărut însă la cel puţin 3 luni după intervenţia precedentă, respectiv 6 luni de stabilitate refractivă în cazul viciilor mai mari de 6D

→ ectazia corneană: mai frecventă în LASIK, de multe ori reprezintă o complicaţie progresivă foarte gravă care duce la un stadiu final de deformare corneană, cu alterarea importantă a

AV; este din ce in ce mai rar întâlnită, datorită tehnicilor moderne de evaluare preoperatorie, factorii de risc asociaţi cu aparitia ectaziei postoperatorii sunt: topografie corneană anormală (keratoconus, degenerescenta marginala pellucida), grosime mică a patului stromal rezidual (este recomandat un minim de 250 µm), grosimea corneană preoperatorie redusă, vârsta tânără, miopia mare (peste 12D); impune diagnostic precoce cu instituirea tratamentului crosslinking pentru stabilizarea corneei şi în cazurile depăşite transplant lamelar profund sau perforant de cornee; trebuie diferenţiată de regresie care este practic o hipocorecţie tardivă (topografie)

→ disfotopsiile cu variaţii nocturne de AV, halouri şi străluciri sau irizaţii apar datorită ablaţiilor mari cu o zonă optică mică, ablaţii descentrate sau la pacienţii cu pupile mari; tratamentul constă în reintervenţii cu lărgirea zonei optice sau administrarea de pilocarpină

➢ **<u>Procedee intrastromale de ablaţie laser (cu capac, volet, „flap")</u> – Tehnica LASIK**

Este una dintre cele mai răspândite tehnici laser în prezent cu o pondere de 30-80% după diverşi autori. În prezent după procedura de creare a flap-ului există două tehnici:

- LASIK – flap creat cu un dispozitiv mecanic automat cu lamă numit microkeratom (mK)
- IntraLASIK – flap creat cu femtolaserul (1053 nm) pe principiul fotodisrupţiei şi fotodisecţiei intrastromale

- *Indicaţii* pentru laserele de generaţie recentă: miopie mică, medie, mare până la 12-14 D, astigmatism miopic sau hipermetropic de la 0,5 la 6 D, hipermetropie de la 0,5 la 6 D, anizometropii, intoleranţă la lentile de contact, corecţie optică aeriană, corectarea viciilor de refracţie restante după operaţia de cataractă (procedeu Bioptics) sau transplante corneene, distrofii în 1/3 anterioară a stromei, indicaţii generale legate de motivaţie
- *Contraindicaţii:*
  - *oculare:* cornee subţire sub 500 µm unde ablaţia laser ar lăsa un pat stromal sub 250-280 µm, cornee cu keratometerie sub 37-38 D care nu permite aplatizarea suplimentară fără a compromite calitatea vederii, sau peste 47-48 D care ridică suspiciuni pentru afecţiuni ectatice (keratoconus, degenerescenţa marginală pellucida), distrofii epiteliale, subepiteliale ale membranei Bowmann sau în stroma anterioară (sub-

Bowmann), distrofii corneene profunde şi endoteliale, distrofii ectatice corneene (keratoconus, pellucida), astigmatism neregulat, miopie progresivă, glaucom operat, cataractă operată recent, leziuni retiniene periferice asociate, blefarite, meibonite, conjunctivite acute, cronice bacteriene, keratită sicca, herpetică, lagoftalmie, malpoziţii palpebrale congenitale sau traumatice cu ocluzia insuficientă a globului ocular, ochi mici, înfundaţi în orbită

  - *generale:* boli de colagen, boli neurotrofice diabet zaharat, pacienţi cu tratament imunosupresor, bolnavi psihici

- *Pregătirea preoperatorie* a pacienţilor - după semnarea consimţământului informat
  - examen ocular - (vezi examenul general), se recomandă oprirea portului de lentile de contact moi cu 2-3 săptămâni preoperator şi rigide gaz permeabile (RGP) cu o lună înainte de examinare şi tratament laser
  - preoperator - pacienţii anxioşi pot fi sedaţi uşor cu o oră înainte de operaţie; se dezinfectează tegumentele periocular şi fundul de sac conjunctival cu soluţie povidone iodine, apoi se instilează o picătură de antibiotic (de preferat ciprofloxacină)
- *Instrumentar:* asemănător PRK, în plus microkeratom (mK) cu lamă (Chiron, Gebauer, Schwind, Amaris etc), trusă cu inele de sucţiune, spatulă fină, seringă cu canulă de irigaţie, burete de celuloză, creion marcator Chayet; în cazul creării flap-ului cu femtolaserul (procedeul intraLASIK) mai sunt necesare laserul şi inelul de vid cu conul de aplanaţie
- *Tehnica operatorie:*
  - dezinfecţie şi anestezie locală; câmp steril; se pune blefarostatul; se marchează corneea cu marcatorul direct sau se trasează în general trei linii în regiunea temporală a corneei pentru a permite ulterior alinierea marginilor flap-ului
  - se aplică inelul de sucţiune centrat pe reflexul cornean împreună cu microkeratomul; se porneşte vacuumul pentru fixare, apoi microkeratomul care va tăia flap-ul; în momentul sucţiunii dispare vederea pentru scurt timp şi se dilată pupila care revine la eliberarea vidului din inelul de sucţiune
  - după îndepărtarea mK se ridică flap-ul cu o spatulă fină; hinge-ul (balamaua) sau partea fixă a flap-ului poate fi creată nazal sau superior; grosimea acestor flap-uri variază în funcţie de mK, între 120-160 µm şi este mai puţin exactă ca a celor create cu femtolaserul (cu eroare de aproximativ +/- 5microni)

- după uscarea atentă cu un burete de celuloză a patului stromal expus, laserul excimer se recentrează, se focusează, după care se porneşte ablaţia; în cazul miopiilor aceasta se face central pe o zonă de 6- 7 mm iar în hipermetropie periferic până la 9 mm; asocierea astigmatismului lărgeşte uşor suprafaţa tratată şi interesează mai mult axul astigmat
- după oprirea laserului se spală suprafaţa tratată de detritusuri, se reaşează flap-ul cu marginile aliniate la marcaj şi se pensulează fin cu un sponge triunghiular cu vîrful umed pentru o bună adeziune şi uscare a marginilor; este importantă păstrarea intactă a epiteliului; la final se verifică transparenţa, alinierea flap-ului şi absenţa detritusurilor în interfaţa flap-pat cornean
- tratament topic cu antibiotic, AI şi lacrimi artificiale, pansament 15-20 minute
- se poate folosi soluţie diluată de mitomicină (0,02 mg%) 15-30" la sfârşitul ablaţiei în corecţia viciilor de refracţie mai mari; în cazul micilor dezepitelizări se aşează o lentilă de contact terapeutică câteva zile
- în cazul folosirii femtolaserului rezultatele sunt asemănătoare dar nu se foloseşte mK cu inelul de sucţiune ci conul de aplanaţie cu inelul de sucţiune; în momentul aplanării complete se porneşte laserul presetat pentru dimensiunile, forma flap-ului şi poziţia hinge-lui; dimensiunile pot fi alese mai exact în funcţie de viciul de refracţie tratat iar grosimea constantă între 80-130 µm; avantajul este dat de faptul că flap-ul are formă egală pe toată suprafaţa lui iar marginile tăierii sunt mai adânci cu traseu drept sau oblic, conform presetării.

- *Îngrijiri postoperatorii:*
  - Se închid ochii 15-20 minute sau se pune pansament pentru a stabiliza epiteliul cornean şi flap-ul.
  - Se instilează colir cu antibiotic şi AIS 4-5 ori câte 1 picătura / zi timp de 7-10 zile.
  - Se continuă cu instilaţii de AIS sau AINS) de 3 ori câte 1 picătură / zi aproximativ 2 săptămâni.
  - Se evită machiajul, expunerea la praf, vânt, spălare pe cap 1-2 săptămâni, frecatul ochilor operaţi timp de 3 luni.
  - Controlul postoperator se face la 24 ore, 3 zile, 1 săptămână, 1 lună, 3 luni, 6 luni şi 1 an
- *Complicaţii:*
  - *intraoperatorii:*
    → un microkeratom inadecvat, cu lamă de slabă calitate, cu o sucţiune slabă poate naşte complicaţii ca: flap subţire, cu

margini neregulate, franjurate, prea mic, incomplet, amputat sau liber, cu striuri sau excentric

→ complicaţii legate de flap-ul cornean: apar în cazul pierderii vidului în timpul trecerii lamei mK prin cornee sau derapajului mK; acestea apar când sucţiunea este prea conjunctivală, mai ales în cazul corneelor mici; ca urmare a acestor incidente rezultă flap-uri neregulate, incomplete, cu grosime variabilă prea subţire sau prea groasă; în cazul apariţiei acestor complicaţii de obicei se renunţă la intervenţie şi se reintervine la 3 luni prin tehnica PRK sau LASIK cu o lamă ce va tăia mai profund; ideal ar fi ca noul flap să fie creat cu femtolaserul; în condiţii similare şi acesta dă complicaţii asemănătoare dar cu o rată mult mai mică

→ flap mic la ochi cu cornee plată (<40 D) şi sucţiune slabă a mK

→ keratectomia „în butonieră" (button-hole) în ochi cu cornee bombată (>46-47 D) unde suprafaţa corneei se „buclează" sub keratom

→ flap-ul liber (free flap) - apare pe cornei plate (<38 D) în caz de sucţiune slabă şi este o complicaţie serioasă în cazul pierderii flap-ului; se continuă operaţia după care se aşează flap-ul conform marcajelor şi se aplică o lentilă terapeutică

→ flap incomplet - când mK se opreşte prematur din cauze tehnice sau oculare (blefarostat, câmp, gene, pleoape strânse); dacă flapul construit este suficient de larg ablaţia poate continua, dacă nu, se reintervine la 3-6 luni

→ flap subţire (sucţiune slabă), uneori de dorit pentru o ablaţie mai mare, pune probleme de etalare şi apariţia de striuri

→ neregularităţi, striuri în flap-urile subţiri (90 microni) şi necesită repoziţionare

→ defecte sau aglutinarea epiteliului se tratează cu lentile de contact câteva zile postoperator

→ hemoragii periferice în cazul corneei cu diametru mic şi flap mai larg, se foloseşte adrenalină pentru oprirea sângerării şi se continuă ablaţia

→ flap descentrat; dacă descentrarea e mică se continuă ablaţia centrată pe reflexul patului stromal, dacă nu se temporizează 6-12 luni

→ perforaţia intra-oculară e o complicaţie foarte gravă, excepţională, sub 1-3‰ şi apare datorită greşelii de asamblare a mK

→ complicaţii ale „balamalei" (hinge) - prea mică sau prea mare limitează ablaţia periferică pentru astigmatisme şi hipermetropii dând subcorecţii; hinge subţire, rupt după ablaţie în cazul în care nu a fost protejat cu buretele de celuloză în timpul ablaţiei periferice

→ material străin, detritusuri, mucus la nivelul interfeţei se îndepărtează prin irigare

– *postoperatorii:*

– *precoce* - în primele zile

→ durerea - mult diminuată comparativ cu PRK şi se manifestă ca un uşor disconfort ocular, cu senzaţie de corp străin în primele ore postoperator

→ keratita microbiană - foarte rară 0,5-1‰, foarte rar abces cornean (2‰) necesită tratament antibiotic plus lavaj cu antibiotic; apare durere, lăcrimare, fotofobie, congestie perikeratică, apoi scăderea AV, infiltrate sub flap şi chiar hipopion

→ reactivarea keratitei herpetice se tratează cu antivirale

→ keratita lamelară difuză (DLK); apare ca o acumulare de celule albe sub flap ca dunele de nisip; este o inflamaţie neinfecţioasă, nespecifică, ce apare de obicei în prima săptămână postoperator; s-a descris şi o formă tardivă cu apariţie până la un an după femtolaser mai mult ca după LASIK; tratament: AIS topic, lavaj cu ser şi corticosteroizi sistemic în stadiul III şi transplant perforant de cornee în stadiul IV

→ keratită punctată epitelială - apare pe ochi mai uscaţi şi e de obicei asimptomatică

→ striurile flap-ului - cute, apar de obicei pe flap-urile foarte subţiri, sub 100 µm şi trebuie reaşezate şi aliniate după marcaje

→ dislocarea flap-ului este rară (0,5%) şi apare de obicei în primele 24 de ore înainte de vindecarea epiteliului; cauza cea mai frecventă - traumatismul ocular, edemul stromal datorită lavajului excesiv sau ştergerea ochiului

→ opacifierea interfeţei, rară şi de obicei asimptomatică

– *tardive:*
  → subcorecţia mai frecventă în viciile refractive mari şi la tineri unde predictibilitatea scade de la 80-90% la 60-80%
  → supracorecţia mai rară, apare la adulţi sau când corneea a fost „uscată" excesiv înaintea tratamentului laser
  → invazia epitelială între flap şi patul epitelial, apare la 4-6 săptămâni postoperator mai frecvent în cazurile de ablaţie periferică pentru hipermetropie în 2-3% după Maloney
  → dizolvarea flap-ului în stadiile avansate de invazie epitelială (foarte rară)
  → descentrarea flap-ului de obicei posttraumatic, determină scăderea AV, înceţoşare şi fenomene disfotopice
  → disfotopsii - halouri, irizaţii cercuri, umbre, înceţoşări în lumină mezopică (ZOC mică); se ameliorează în timp sau prin reintervenţie cu lărgirea ZO
  → astigmatism neregulat, insule centrale sunt în general rare cu laserele de noua generaţie
  → sindrom de ochi uscat (epiteliopatia neurotrofică) apare în 1-2% din cazuri datorită secţionării filetelor senzitive corneene a căror sensibilitate începe să revină la cca două luni postoperator pentru a fi completă la 6-8 luni; consecutiv apare o scădere a secreţiei lacrimale; se tratează cu lacrimi artificiale
  → ectazia corneană (vezi PRK)
  → regresia (vezi PRK)
  → ablaţia excentrică apare datorită fixaţiei defectuoase a pacientului sau descentrării zonei de ablaţie cu laserul; pe lângă scăderea AV pacientul poate acuza diplopie monoculară şi fenomene disfotoptice pentru care e necesară reintervenţia ghidată topografic cu lărgirea zonei optice
  → dintre complicaţiile descrise şi la tehnica PRK: dezlipirea de retină (0,06-0,25%), hemoragie maculară, distrugerea de fibre nervoase consecinţă a creşterii PIO în timpul sucţiunii şi administrării prelungite de corticosteroizi

- Comparativ cu tehnicile de suprafaţă, tehnica LASIK prezintă avantajul recuperării funcţionale rapide, cu minim disconfort ocular. Ea poate aborda defecte mai mari, inclusiv hipermetropii până la 5-6 D cu regresie foarte mică. Dezavantajul îl reprezintă incidentele şi complicaţiile legate de construcţia flap-ului cornean, costul suplimentar pentru crearea flap-ului

(lame şi mK), mai ales în cazul folosirii femtolaserului (aparat, conuri de aplanaţie cu sucţiune).

La ora actuală sunt în proces de evaluare 2 tehnici de corecţie cu laser prin substragerea unei lenticule intrastromale:

- ReLex (refractive lenticule extraction): în care se crează un flap pentru ca ulterior să se decupeze cu femtolaserul o lenticulă stromală ce va fi extrasă de pe patul stromal expus
- Smile: se decupează lenticula intrastromală cu femtolaserul şi se extrage printr-o mică incizie (superioară)

Corecţia chirurgicală a hipermetropiei

Corecţia hipermetropiei reprezintă o provocare pentru chirurgia corneană datorită regresiei importante care se produce în timp şi limitării la tratamentul defectelor mici şi medii. Totuşi în era laserelor moderne, laserul excimer şi femtolaserul aduc contribuţii importante în tratamentul acestui viciu de refracţie în ceea ce priveşte atât calitatea procedeelor cât şi stabilitatea rezultatelor. Tehnicile au fost descrise la tratamentul chirurgical al miopiei cu laserul excimer.

- *Principiu:* subţierea cu slăbirea corneei periferice şi bombarea corneei centrale cu creşterea consecutivă a refracţiei; eficienţa creşte cu cât procedura se apropie de zona optică centrală de 3 mm.
- Aceste tehnici includ:

→ ***Procedee incizionale***

Keratotomia hexagonală se practică izolat datorită efectului inconstant cu mare regresie în timp, necesitând instrumente şi abilităţi deosebite.

→ ***Procedee termice***

Termokeratoplastia acţionează prin contracţia fibrelor de colagen sub acţiunea căldurii, determinând bombarea corneei centrale (nu mai este de actualitate).

Radiodiatermia corneei (Mendez): se aplică 18-24 impacte termice pe suprafaţa corneei folosind curent de înaltă frecvenţă (300-500 Mhz) până la o zonă optică de 7 mm; corecţia nu a fost stabilă şi survin regresii importante.

Keratoplastia conductivă (Mendez) a folosit curent de radiofrecvenţă de 350 Hz pentru a obţine căldură la nivelul stromei corneene.

- Indicaţii: se adresează hipermetropiilor mici +0,75 - +3 D inclusiv post-LASIK şi PRK.
- Tehnica chirurgicală: anestezie topică, blefarostat; marcarea zonelor globului ocular corespunzatoare locurilor de aplicare a

spoturilor; sonda de energie cu ac de 450 µm şi grosime de 90 µm se aplică în 8 puncte pentru hipermetropiile mici.

- Avantaje: rapidă, nu afectează axul vizual, nu induce ochi uscat, rezultate rapide.
- Dezavantaje: regresie; rar pierdere a AV, predictibilitate redusă.

Termokeratoplastia laser:

Laserul non-contact *Holmium-YAG* eliberează energie luminoasă care la nivel stromal dezvoltă căldură, contractând fibrele de colagen cu modificarea consecutivă a curburii anterioare.

- Indicaţii: hipermetropii mici 1-2 D; pacienţi peste 40 ani.
- Tehnica: la biomicroscop pacientul priveşte lumina roşie de reper iar laserul eliberează spontan opt spoturi a câte şapte impulsuri cu o durată de 1,4 s pe una sau două zone concentrice.
- Limte: nu corectează astigmatismul.

Laserul *Erbium* - cu lungime de undă λ=1,54 µm, cu spot de 400-450 µm şi energie de 190-200 mJ. Principiul şi indicaţiile sunt identice, în plus acţionează şi asupra astigmatismului mixt.

- Tehnica: se aplică 24-36 spoturi pe 2-3 cercuri concentrice de 6-7-8 mm în diametru; în astigmatisme se pot aplica 4-6 spoturi suplimentare pe axul plat.
- Limite: regresie la 6-12 luni.

Cele mai predictibile şi stabile în corecţia hipermetropiei şi astigmatismului hipermetropic sunt tehnicile cu laser excimer, sau femtolaser, de ablaţie stromală LASIK şi mai nou intraLASIK. Crearea voletului cu femtolaserul aduce o vedere mai bună seara şi noaptea, predictibilitate şi siguranţă mai mare, şi stabilitatea superioară a rezultatelor.

Aprecierea mai exactă a flapurilor, grosimea şi forma constantă fără dezepitelizări sau franjurări periferice fac per ansamblu ca frecvenţa şi gravitatea complicaţiilor să fie mult reduse.

Actualităţi privind rezultatele comparative PRK-Lasik

- În prezent pentru corecţia miopiei mici şi medii, tehnica Lasik este cea mai răspândită în lume datorită faptului că e puţin dureroasă chiar imediat postoperator, iar recuperarea vizuală e rapidă. Alţi autori preferă tehnicile de suprafaţă (PRK, Lasek, Epilasik) mai ales atunci când Lasik-ul e contraindicat, adică cornei subţiri cu neregularităţi, fine cicatrici stromale anterioare, distrofii ale membranei bazale, eroziuni recurente sau cu keratotomie radiară în antecedente. Aceste tehnici sunt indicate şi în cazul

pacienţilor expuşi la traumatisme locale oculare prin natura profesiei (poliţişti, militari sau sportivi).

- Recent câteva studii au comparat rezultatele obiective (refracţie, keratometrie) şi funcţionale (A.V. f.c. şi c.c.) după Lasik şi PRK. Se acceptă că ambele tehnici sunt stabile în timp şi similare ca eficientă, siguranţă sau predictibilitate în miopia mică şi medie până în -6 D. În ceea ce priveşte sensibilitatea la contrast, unele studii arată un efect mai mare pentru PRK, iar altele efecte similare în lumină mezopică. Au fost analizate rezultatele cantitative şi calitative ale vederii la 3 luni postoperator, perioadă considerată precoce, întrucât mai poate continua o uşoară evoluţie a acuităţii vizuale şi după acest interval.
- Astfel, după PRK s-a constatat că poate rămâne un mic viciu de refracţie rezidual, mai ales cilindric. Acuitatea vizuală fără corecţie este similară, iar cea cu corecţie mai slabă la PRK. Ambele tehnici au fost sigure (indice de eficientă: 1,0 PRK, 1,2 Lasik) şi eficiente (indice de eficacitate: 0,89 PRK, 1,01 Lasik). După unii autori, stabilitatea refracţiei în primele luni postoperator este similară, dar cele mai multe arată că tehnica Lasik are o recuperare refractivă şi vizuală mai rapidă şi mai stabilă decât PRK. La 10 ani după PRK, Alio remarcă o uşoară ameliorare a valorii refracţiei cilindrice. În ciuda rezultatelor mai bune pe termen scurt cu tehnica Lasik, după câţiva ani are loc o regresie cu scăderea acuităţii vizuale fără corecţie mai frecventă la aceşti pacienţi poate şi pentru că în general această tehnică este de preferat la valori dioptrice mai mari. Altfel, eficacitatea celor 2 tehnici este similară.
- Din punct de vedere al calităţii imaginii retiniene evaluate cu mijloace specifice (Aberometre Wavefront, funcţia de transfer modular MTF, indicele de dispersie obiectivă OSI , raportul Strehl etc), atât tehnica Lasik cât şi PRK au un impact similar asupra imaginii retiniene în miopia mică şi medie. Ambele determină postoperator o scădere a MTF şi reduc parametrii de calitate ai imaginii retiniene după 3 luni. Mai mult, cele două tehnici cresc dispersia luminii evaluată cu Obiective Scatter Index [OSI], mai ales în miopia mare. Totuşi modificările se încadrează în parametrii de calitate optică acceptabili ai vederii, astfel că pacienţii sunt mulţumiţi de rezultatul intervenţiei.

Tipuri moderne de Laser Excimer

- Toate Laserele Excimer folosesc Argon Fluonide (ArF) cu lungime de undă 193 nm care la nivel tisular produc fotoablatie. Acest proces apare ca urmare a absorbţiei fotonilor UV de către cornee, cu energie suficientă

pentru ruperea legăturilor moleculare organice din ţesut. Primele Lasere Excimer au apărut în 1976 şi au fost folosite în instituţiile medicale din 1983 de către Trakel et al. Fluenta minimă necesară (energia mJ/unitatea de volum-suprafata cm^2) pentru ablaţia ţesutului cornean uman este de 50 mJ.

- La ora actuală există 3 tipuri de Laser Excimer: cu fascicul larg(Broad-Beam), cu fascicul în fantă (Slit-Beam) şi cu spoturi aleatorii (Flying Spot). Primele au energie mare cu rată de repetiţie mică, cele cu fantă au fascicul lung şi îngust, ablează prin scanare, iar ultimele au spoturi mici, până în 2 mm cu dimensiuni fixe sau variabile, cu grad mare de repetiţie.
- Energia este eliberată cu profil Gaussian, mai mare în centrul fasciculului decât în periferie (aparatele Allegretto, Mel 80). Sistemele flying spot şi scanning şliţ au risc crescut de descentrare şi amplasare nedorită a pulsurilor individuale la micile mişcări ale globilor oculari, necesitând un sistem perfecţionat de Eye Tracking (urmărire a ablaţiei).
- Rata de repetiţie a pulsurilor variază de asemenea în funcţie de laser şi se corelează cu tipul tratamentului. Prelungirea timpului favorizează uscarea excesivă a corneei şi fixare instabilă ce conduc la rezultate mai puţin predictibile. Creşterea ratei de repetiţie peste 60 Hz poate duce la apariţia efectelor termice. Aparatele moderne cu flying spot pot merge până la 500 Hz, pentru că spoturile sunt mici şi aleatorii, permiţând răcirea corneei intre repetiţii.

Tehnica wavefront

- Profilurile obişnuite de ablaţie sfero-cilindrică pot ameliora semnificativ acuitatea vizuală la majoritatea pacienților, dar induc aberaţii de ordin înalt (Higher Order Aberration-HOA) mai ales sferice(HOAs). Acestea se datorează modificărilor de sfericitate ale corneei.
- Astfel, tratamentul miopiei turteşte cornea centrală, schimbându-i forma bombată cu una mai plată, inducând consecutiv o creştere a micii aberaţii sferice pozitive normale a corneei.
- Tratamentul hipermetropiei face cornea centrală mai bombată, inducând o aberaţie sferică negativă. Aceste modificări se traduc prin simptome ca scăderea sensibilităţii la contrast, halouri şi înceţoşări, cu afectarea calităţii vederii. Tratamentul cu zone optice mici (<5,5 mm), în scopul reducerii ţesutului stromal ablat, mai ales pentru corecţia viciilor mari induc HOAs chiar mai mari.
- Apariţia aberometriei şi a tehnicii Wavefront au permis înţelegerea aberaţiilor de ordin redus (Lower Order Aberration-LOA) şi de ordin înalt (HOA) din ochiul operat. Incă din 1990 au fost iniţiate tratamente bazate

pe măsurători aberometrice şi apoi tratamente customizate Wavefront profiler cu rezultate superioare în ceea ce priveşte sensibilitatea la contrast, halourile şi înceţoşările (disfotopsii). Totuşi, HOAs au fost mai mari decât preoperator.

– Unul din factorii importanţi în reducerea aberaţiilor postoperatorii îl reprezintă centrarea precisă şi corectitudinea ablaţiei, lucruri care au condus spre perfecţionarea sistemelor de Eye Tracking. Acestea permit citirea în permanentă a reperelor anterioare ale ochiului (scleră, cornee, vase, iris, pupilă) pentru a controla şi a menţine în permanenţă ablaţia pe axul şi centrul corneei. Aproximativ 8 % din cazuri prezintă o ciclotorsiune de peste 10 grade la trecerea de la orto la clinostatism care afectează rezultatele prin modificarea axului de ablaţie. Principalele manifestări ale ablaţiei descentrate sunt reprezentate de comă, care poate induce diplopie, scăderea acuităţii vizuale cu reducerea calităţii vederii. Noile lasere cu flying spot, ca şi tratamentele customizate sau topo-guided, necesită o precizie mai mare în centrare şi ca atare au perfecţionat sistemele de tracking cu frecventă de până la 1050 Hz, îmbunătăţind semnificativ şi rezultatele tratamentului.

- Tratamentele ghidate aberometric ablează mai mult ţesut ca cele convenţionale, iar tratamentul custom Wavefront a ameliorat semnificativ rezultatele, dar nu a înlăturat în totalitate apariţia HOAs.
  – Pentru reducerea aberaţiilor sferice în laserele moderne a fost introdus recent, un profil de ablaţie optimizat, asferic. Se doreşte conservarea formei generale uşor bombate a corneei, prin lărgirea zonei optice ablate, cu o tranziţie periferică mai blândă. Acest nou profil de ablaţie are efecte similare sau mai bune că tratamentele customizate Wavefront şi nu mai necesită echipamente şi examinări speciale, fiind mai puţin dependent de centrare.
  – Operatorii cu acces la ambele tehnologii au arătat că folosesc până la 88% tratamente optimizate (Optimized profile), iar cele Custom Guided profile (ghidate aberometric Wavefront sau topografic) numai la pacienţii cu HOAs preoperator peste medie.
  – altă opţiune este tratamentul ghidat topografic (Topo-Guided). Acesta se foloseşte de obicei pentru tratamente secundare, reintervenţii, în ablaţii descentrate, disfotopsii prin zone optice mici, astigmatisme neregulate induse sau insule centrale (neregularităţi în ablaţie). Tratamentul ghidat topografic poate fi asociat cu tratamentul crosslinking pentru keratoconus sau ectazii postLasik cu rezultate

promiţătoare la pacienţii cu cornee destul de groasă(>400 microni) pentru o ablaţie până la 50 microni.

– provocare o reprezintă tratamentul de corecţie a presbiopiei (presbiLasik) care urmăreşte inducerea unor HOAs controlate, cu creşterea profunzimii focarului , dar tehnică este încă în curs de evaluare.

Viitorul chirurgiei refractive corneene cu Laserul Excimer în corecţia viciilor de refracţie la copii

- Corecţia viciilor de refracţie cu Laserul Excimer s-a dovedit a fi eficientă şi sigură la adult. În schimb, managementul ametropiilor mari la copii rămâne o provocare pentru oftalmopediatru. Metodele nechirurgicale de corectare a anizometropiei (ochelari sau lentile de contact) sunt deseori asociate cu un discomfort ocular generat de anizeiconie, aberaţiile lentilelor, efect prismatic al lentilei, intoleranţă la lentilele de contact asociate cu efectul cosmetic negativ asupra copilului. Din această cauză la copii cu anizometropie, s-a încercat corecţia viciilor de refracţie prin proceduri de suprafaţa oculară(PRK, Lasek).
- Indicaţiile pentru corecţia cu Laser Excimer la copii includ:
  - anizometropia >4 D sau ametropia bilaterală >5 D, de regulă miopi, dar ocazional pot fi trataţi şi mari hipermetropi;
  - copii necomplianti privind purtarea ochelarilor sau cu intoleranţă la lentilele de contact;
  - ambliopie mare unilaterală;
  - copii cu tulburări neurologice şi cu anizometropie severă;
  - copii cu anomalii craniofaciale care nu pot purta lentile de contact sau ochelari(sindromul Goldenhar) şi cei cu paralizii cerebrale cu afectare a gâtului;
  - pahimetrie corneeana >425 microni, dar < 675 microni;
  - bună colaborare cu părinţii copilului care au înţeles riscurile, alternativă şi importanta urmăririi periodice a copilului.
- Contraindicaţiile constau în:
  - prezenta glaucomului, uveitei recurente, conjunctivitei, insuficientei de film lacrimal, distrofii corneene, cicatrici corneene, keratita sau boli inflamatorii sistemice.
- Procedura chirurgicală se face cu anestezie generală. Chirurgii oftalmologi care au efectuat chirurgia refractivă la copii prefera procedeele de ablaţie a suprafeţei oculare (PRK, Lasek) asociate sau nu cu mitomicina pentru eliminarea problemei haze-ului.

- Rezultatele funcţionale postoperatorii au arătat că îmbunătăţirea acuităţii vizuale cu 1,2 linii Snellen sau mai mult a fost obţinută în 62% a cazurilor. Şi alţi autori au obţinut rezultate funcţionale similare.
- Haze-ul corneean măsurat în diferite grade de severitate a fost prezent în 78% a cazurilor de grad 1. Severitatea haze-ului a fost corelată cu cea a viciului de refracţie şi vârstă fragedă a copilului. Profilaxia haze-ului s-a realizat prin instilarea de corticosteroizi (1 până la 4 luni) în asociere cu vitamina C per os.
- Cea mai mare problemă în postoperator a fost prezenta regresiei miopiei (în 50% a cazurilor corelată cu severitatea haze-ului şi vârsta mică a copilului. Media ratei de progresiei a fost de -1,06 D/an până la -1,7/an. Alte studii considera că regresia miopiei poate să apară până în 69% a cazurilor tratate. Principalele cauze de regresie miopica după Marshall şi Moller sunt creşterea keratocitelor de la nivelul stromei fotoablate şi hiperplazia epitelială. Uzul sistemic de vitamina C (1 până la 4 luni) în asociere cu instilaţiile de corticosteroizi prin inhibarea colagenazei stromale reduce semnificativ regresia.
- *Controverse:*
  - Controversele privind chirurgia refractivă cu Laserul Excimer la copii sunt legate în primul rând de vârsta acestora, având în vedere faptul că viciile de refracţie nu se stabilizează decât după vârsta de 20-21 de ani. Ca atare, efectuând un tratament la o vârstă prea mică este mai mult ca sigură necesitatea unui al doilea tratament pentru obţinerea emetropiei. Complicaţiile postoperatorii prezintă un risc mai mare la a doua procedură decât la prima. Deocamdată nu s-a stabilit vârsta minimă la copii la care se poate începe tratamentul refractiv.
  - Alte controverse sunt legate de complianta mai mică a copilului la tratament şi urmărire postoperatorie, de vulnerabilitate mai mare la complicaţii postoperatorii (răspuns inflamator cu opacifiere corneeana), regresie refractivă mai importantă decât la adult.
- Încă nu există studii suficiente pentru a evalua predicitibilitatea şi stabilitatea chirurgiei refractive cu Laserul Excimer la copii.

Bibliografie:

1. Nicula C, Corecţia viciilor de refacţie, Ed. Mediamira, Cluj-Napoca, 2002, 43-53.
2. Burris TE, Baker PC, Ayer CT, Loomas BE, Mathis ML, Silvestrini TA, Flattening of central corneal curvature with intrastromal corneal rings of increasing thickness: an eye-bank eye study, J Cataract Refract Surg. 1993;19, 182-187.
3. Casebeer C, Incisional keratotomy, Ed. Slarke, Arizona, 1995.
4. Haverbeke L, Levy JP. La keratotomie radiare, Ed. Masson, Paris, 1990; 1-90.
5. Nicula D, Nicula C, Keratotomia refractivă în corecţia miopiei şi astigmatismului miopic congenital, Ed. Relief, Cluj-Napoca, 2000, 12-47.
6. Binder PS, Waring GO 3rd. Keratotomy for astigmatism, in Waring GO 3rd, Keratotomy for myopia and astigmatism, Ed. Mosby, St. Louis, 1992, 1085-1198.
7. Friedlander M, Garnet N. Surgical management of Astigmatism, Highlights of Ophthalmology , World Atlas Series of Ophthalmic Surgery, 1993, 1, 170-175.
8. Kaufmann C, Peter J, Ooi K et al. Limbal relaxing incisions to correct astigmatism in clear corneal cataract surgery. J Refract Surg 1999, 15(5): 586-589.
9. Pallikaris IG, Siganos DS, Katsanevaki VI. LASIK Complications and their Management., Ed. Slack, Thorophare, NJ, 1998, 257-274.
10. Hiroko Bissen-Miyajima, Complications of Excimer Laser Surgery,Chapter in „Cataract and Refractive Surgery", Springer, 2006, 101-113
11. J. Bradley Randleman, Maria Woodward, Michael J. Lynn, R. Doyle Stulting, „Risk Assessment for Ectasia after Corneal Refractive Surgery", Ophthalmology, 2008, 115:1 37-50.e4
12. Burrato L, Brint SF. Lasik principles and techniques, Ed. Slack, Thorophare, 1998, 184-191.
13. Buratto L, Brint S, Ferarri M. Complications in LASIK, principles and techniques, Ed. Slack, Thorophare, NJ, 1998; 113-192.
14. Stulting RDCJ, Thompson KR, Warin GO 3rd, Wilcy WM, Walker JG. Complications of laser in situ keratomileusis for correction of myopia, Ophthalmology, 1999; 106, 13-20.
15. Yensen R.P. Experience with hexagonal keratotomy, J. Cat. Refract. Surg.,1988, 147-178.
16. Ditzen K., Pieger S. Laser in situ keratomileusis for hyperopia. J. Cataract Refractiv Surgery,1998, 24, 42-47.
17. Rosa D.S.,Febraro J.L.Laser in situ keratomileusis for hyperopia, J.Refract. Surgery 1999, 15, 212-214.
18. Schallhorn SC, Tanzer DJ, Kaupp SE, Brown M, Malady SE. Comparison of night driving performance after wavefront-guided and conventional LASIK for moderate myopia., Ophthalmology. 2009, 116(4):702-709.
19. Teus MA, de Benito-Llopis L, Mikropoulos DG. Femtosecond laser vs mechanical microkeratome for hyperopic laser in situ keratomileusis. Am J Ophthalmol. 2011, 152(1):16-21.
20. Zhou Y, Tian L, Wang N, Dougherty PJ. Anterior segment optical coherence tomography measurement of LASIK flaps: femtosecond laser vs microkeratome. J Refract Surg. 2011, 27(6):408-416.
21. Pallikaris IG, Papatzanaki ME, Stathi EZ, Frenschock O, Georgiadis A. Laser in situ keratomileusis. Laser surg Med 1990;10:463-468
22. Ambrosio R Jr., Wilson SE. LASIK vs LASEK vs PRK: advantages and indications. Semin Ophthalmol 2003;18:2-10
23. Trattler WB, Barnes SD. Current trends in advanced surface ablation . Curr Opin Ophthalmol 2008; 19:330-334

24. Van Gelder RN, Steger-May K, Yang SH, Rattanatam T, Pepose JS. Comparison of Photorefractive keratectomy, astigmatic PRK, laser in situ keratomileusis and astigmatic Lasik in the treatment of myopia. J Cataract Refract Surg 2002;28:462-276
25. Ondategui JC, Vilaseca M, Montserrata A, Montasell Ana, Cardona G, Guell HJ, Pujol J. Optical quality after myopic photorefractive keratectomy and Laser in situ keratomileusis: Comparison using a double-pass system, J of Cataract Refract Surg ,2012;38:16-25
26. Alio JL,Muftuoglu O, Ortiz D, Perez-Santonja JJ, Artola A, Ayala MJ, Garcia MJ, Castro de Luna G. Ten-year follow-up of laser in situ keratomileusis for myopia of up to -10 diopters, Am J Ophthalmol 2008;145:46-54
27. Tsai YY,Lin JM.Ablation centration after active eye-tracker-assisted photorefractive keratectomy and laser in situ keratomileusis, J. Cataract Refract Surg. 2000;26(1):28-34.
28. Kanellopoulos AJ. Comparison of sequential vs same-day simultaneous collagen cross-linking and topography-guidedPRK for treatment of keratoconus, .J Refract Surg. 2009;25(9):S812-818.
29. Krueger RR , Talamo JH , McDonald MB , Varnell RJ , Wagoner MD , McDonnell PJ . Clinical analysis of excimer laser photorefractive keratectomy using a multiple zone technique for severe myopia, Am J. Ophthalmol . 1995;119:263–274
30. Astle WF , Huang PT , Ells AL , Cox RG , Deschenes MC , Vibert HM . Photorefractive keratectomy in children, J Cataract Refract Surg, 2002;28:932–941
31. Stephenson M, When is refractive surgery right for children?, Review of Ophthalmology, Http://www.revophth.com/content/d/cover_focus/c/22678/1.03.2012
32. O'Keefe M , Nolan L . LASIK surgery in children, Br J Ophthalmol. 2004;88:19–21
33. Corbett MC , O'Brart DPS , Patmore AL , Marshall J . Effect of collagenase inhibitors on corneal haze after PRK, Exp Eye Res, 2001;72:253–259

CAPITOLUL VI

TRATAMENTUL CHIRURGICAL AL CATARACTEI

CRISTINA NICULA

- Actualmente, procedura chirurgicală de operare a cataractei este facoemulsificarea.
- Facoemulsificarea reprezintă un tip de extracţie extracapsulara a cristalinului, prin care nucleul cataractat este emulsificat cu ajutorul ultrasunetelor şi apoi aspirat din interiorul sacului cristalinian printr-o incizie de dimensiuni reduse.

Indicaţii

- Momentul operator în chirurgia cataractei este dorinţa pacientului de a-şi îmbunătăţii vederea sau când acuitatea vizuală a lui împiedică să-şi desfăşoare activitatea cotidiană.
- Decizia operatorie ţine şi de vârstă, de stilul de viaţă şi ocupaţie a pacientului. Desigur, actualmente cu metodele moderne de operaţie, când există o recuperare rapidă a pacientului, nu mai trebuie aşteptată opacifierea completă a cristalinului.
- În condiţiile cataractei monolaterale, indicaţiile operatorii ţin de îngustarea câmpului vizual, lipsa vederii binoculare şi anizometropia simptomatică.
- În cazurile de cataractă bilaterală se va face operaţia întotdeauna pe ochiul cu AV mai slabă.
- Momentul operator este legat şi de afecţiunile locale asociate. Astfel:
  - în prezența unui glaucom compensat medicamentos se recomandă operația de cataractă în vederea managementului ulterior al pacientului (accesul facil al fundului de ochi, posibilitatea de efectuare a câmpului vizual) precum şi pentru scăderea suplimentară a presiunii intraoculare;
  - în cazul asocierii cu retinopatia diabetică recomandarea de operație are două scopuri: pe de o parte recuperarea vederii, iar pe de altă parte ușurința evaluării fundului de ochi în vederea stabilirii stadiului evolutiv al retinopatiei cât şi pentru posibilitatea efectuării fotocoagulării laser;
  - în cazul prezenței concomitente a degenerescenței maculare legate de vârstă, indicația de operație concordă cu momentul vizualizării fundului de ochi. La un astfel de pacient este importantă vizualizarea fundului de ochi (FO) pentru stabilirea evoluției bolii cât și posibilitatea de efectuare a tratamentelor corespunzătoare (fotocoagulare, injecții intravitreena cu anti VGF);
  - în caz de cataractă congenitală uni sau bilaterală se va recomanda operația când opacitățile cristaliniene depășesc 3 mm și ocupă axul visual. În cazul cataractei congenitale totale se va opera cât mai repede posibil (la vârsta de 4-5 luni) pentru a preveni ambliopizarea ochiului.

Contraindicațiile operației de cataractă se referă la globii cu cecitate sau acolo unde știm că prin operația de cataractă nu obținem recuperare funcțională (leziuni ale polului posterior – atrofie optică, cicatrici maculare, ambliopie profundă).

Pregătirea preoperatorie a bolnavului

- Examenul preoperator trebuie efectuat riguros și cu minuțiozitate și reprezintă primul contact al pacientului cu oftalmologul.

- Anamneza
  - Istoricul bolii este important în evaluarea pacientului cu cataractă pentru că stabilește debutul bolii, precum și simptomele acesteia (începețoșarea vederii la aproape şi distanță, diplopie monoculară), scăderea sensibilității la contrast.
  - Antecedentele personale patologice generale de tipul: diabetului zaharat, hipertensiunii arteriale esențiale, insuficienței renale cronice (cu necesitate de dializă), valvulopatiile, bolile obstructive ale căilor respiratorii superioare, operațiile pe care le-a suferit pacientul sau medicamentele pe care le ia pot influența nefavorabil decursul operator (anticoagulante, Tamsulosin), de aceea sunt important de menționat. Se vor consemna posibilele alergii medicamentoase la antibiotice, antiinflamatorii nesteroidiene, etc.
  - Din antecedentele patologice oculare ne interesează prezența glaucomului (dacă este tratat şi cu ce fel de medicație), a retinopatiei diabetice, degenerescenței maculare legate de vârstă, operații de chirurgie refractivă corneeană, chirurgie antiglaucomatoasă sau operație de cataractă la ochiul congener (decurs operator, complicații postoperatorii – edem macular cistoid, glaucom secundar, dezlipire de retină sau endoftalmită). De asemenea este importantă prezența traumatismului ocular în antecedente, putând ridica suspiciunea unei dialize zonulare.

- Examenul ocular – se va efectua întotdeauna la ambii ochii și presupune efectuarea următoarelor examinări:
  - determinarea **acuității vizuale** la distanță și aproape fără și cu corecție optimă în funcție de refracția oculară;
  - **refracția oculară** se va efectua inclusiv la ochiul operat de cataractă, evidențiind astfel refracția postoperatorie şi alegerea puterii dioptrice corecte la ochiul ce urmează să fie operat;
  - măsurarea **presiunii intraoculare** (PIO) este un gest obligator la pacientul cu cataractă având în vedere asocierea acestuia cu boala glaucomatoasă.

În cazul suspiciunii unui glaucom se va efectua şi câmpul visual (dacă acuitatea vizuală o permite)

– examenul **motilității oculare** – cover testul va evidenția dacă există o forie şi atunci există posibilitatea de ambliopie ca şi cauză de scădere de vedere. În caz de tropie va exista riscul de diplopie postoperatorie
– examenul **biomicroscopic** va oferi informații asupra stării anexelor globului ocular (pleoape, orbită, aparat lacrimal, conjunctivă) precum şi asupra polului anterior:
  → *corneea*: se va examina transparența și luciul ei, existența eventualelor precipitate endoteliale precum şi starea endoteliului corneean;
  → *camera anterioară* cu adâncimea și conținutul acesteia. O cameră anterioară îngustă denotă un cristalin intumescent, iar una inegală pune problema unei subluxații de cristalin.
  → *irisul şi pupila*: integritatea celor două elemente precum și dimensiunea pupilei și gradul de dilatare a acesteia. Se pot evidenția sinechiile iriene posterioare. Dimensiunea pupilei în încăpere este importantă în alegerea părții optice a pseudofacului. Pacienții cu pupilă mai mare nu pot beneficia cu implante cu parte optică mică
  → *cristalinul*: se examinează localizarea opacităților (corticale, nucleare, subcapsulare anterioare, posterioare, polară posterioară) și poziția lui. Se cuantifică gradul de opacifiere a cristalinului, modificarea de culoare a nucleului și pot fi observate semnele pseudoexfolierii. Prezența iridofacodonezisului indică subluxația de cristalin.
– examenul **reflexe**lor **pupilare** – la lumină şi acomodative sunt important de efectuat pentru a evidenția un posibil defect pupilar aferent, consecința unei disfuncții retiniene sau de nerv optic.
– examinarea **fundului de ochi** – se efectuează după dilatarea pupilei, prin oftalmoscopie directă și indirectă dacă o permite gradul de opacifiere al cristalinului. Se va examina papila (culoare, contur, raport cup/disc), macula, vasele retiniene și periferia retinei. Afectarea maculei în context degenerativ sau diabetic (edem macular) poate limita recuperarea vizuală. Este important de evaluat periferia retinei pentru a evidenția eventualele leziuni degenerative (Lattice), găuri retiniene, tracțiuni vitreoretiniene sau chiar dezlipire de retină.
– **keratometria automată** sau prin topografie corneeană este utilă pentru stabilirea razelor de curbură ale corneei necesară biometriei, precum și pentru stabilirea existenței unui astigmatism preoperator. În acest sens, se va putea estima localizarea inciziei corneene pe meridianul cel mai refringent pentru un astigmatism indus operator cât mai mic. O eroare cheratometrică de 1D afectează refrația postoperatorie cu aproximativ 1D.

- **microscopia specular**ă dă informații asupra numărului și morfologiei celulelor endoteliale. În mod normal, numărul de celule endoteliale este peste 2400/mm$^{2.}$ Se consideră o valoare patologică un număr sub 1000 celule/ mm^2. Cu cât numărul de cellule endoteliale este mai mic cu atât riscul de decompensare corneeană este mai mare. O morfologie a celulelor endoteliale de tip polimegetism (lărgirea acestora) sau pleiomorfism (neregulate) pot oferi informații suplimentare despre modul în care corneea va suporta stresul operator. În mod normal prin operația de cataractă se pierde un număr de celule endoteliale.
- **biometria oculară**

  → *ultrasonică*

  - Principiul metodei se bazează pe ecourile produse de fiecare structură a globului ocular în contact cu sonda de ultrasunete. Tehnica A-scan transformă aceste ecouri în unde a căror vârfuri reprezintă poziția relativă şi distanța dintre diferitele structuri oculare.
  - Ecobiometria oculară de tip A-scan măsoară lungimea axială a globului ocular (AXL) prin tehnica aplanației și imersiei, parametru necesar în calculul puterii dioptrice a cristalinului artificial (IOL).
  - Majoritatea biometrelor folosesc velocități ale ultrasunetelor diferite pentru diferite componente ale ochiului şi dau adâncimea camerei anterioare (ACD), grosimea cristalinului și AXL.
  - Metoda prin imersie este mai predictibilă şi mai precisă decât metoda prin contact care măsoară un AXL mai scurt cu 0,24 mm datorită indentației decât cel real, făcând ochiul mai hipermetropic.

  → *optică prin interferometrie*

  - Este o metodă nouă, noninvazivă de biometrie.
  - Măsoară razele de curbură ale corneei, ACD şi AXL, folosind interferometria. Toate datele sunt stocate în computer-ul aparatului şi automat sunt transferate în formulele de calcul ale puterii IOL.
  - Există limite ale acestei metode în caz de cataracte subcapsulare posterioare, cataracte dense, fixație precară, cazuri în care se va efectua biometria ultrasonică.
  - Formulele de calcul folosite pentru puterea dioptrică a pseudofacului sunt în legătură cu lungimea axială a globului ocular:

- pentru un AXL mai mic de 22 mm se utilizează formula Hoffer Q
- pentru un AXL între 22-24 mm se utilizează formula Hoffer Q
- pentru un AXL peste 24 mm se utilizează formula SRK T.

→ Calculul puterii dioptrice a IOL se face pentru poziționarea intrasaculară a pseudofacului.

- Targetul refracției postoperatorii este în general emetropia. Selectarea puterii dioptrice ține cont de necesitățile şi așteptările pacientului.
  - În general pacientul miop dorește să rămână postoperator cu o miopie mică de -2-3 D, utilizând un ochelar la distanță și fără corecție la aproape.
  - În ochiul hipermetrop, pacienţii doresc de regulă emetropia.
- În cazul unei rupturi capsulare largi cu pierdere de vitros, IOL se va insera în sulcus, deci valoarea lui dioptrică va fi mai mică, datorită poziționării sale mai anterioare.
- În ochii cu vicii de refracție mari puterea IOL necesită calculul corespunzător. Puterea IOL izeikonic este utilă când ochiul congener este cu miopie forte, hipermetropie forte sau nu necesită operație. Este inutilă când ochiul congener are cataractă şi necesită operație.
- Selectarea IOL la copii reprezintă o adevărată provocare, deoarece ochiul crește odată cu dezvoltarea copilului. În general, se tentează o hipermetropie mică, pentru ca la 10-15 ani ochiul să devină emetrop. Tendințele actuale susțin că la copii se recomandă implantele acrilice hidrofobe tip Acrysof SA sau IQ cu o parte optică de 5,5 mm şi lungime de 12,5 mm sau cu o parte optică de 6 mm şi aceeași lungime la copilul mai mare.
- După explicațiile privind avantajele şi dezavantajele implantelor monofocale şi multifocale, alegerea IOL se face în funcție de activitatea zilnică a pacientului, vârstă şi așteptările acestuia de la operație.

– **ecografia oculară tip B**

→ Se recomandă în scop diagnostic în cazul unei cataracte mature ce nu permite vizualizarea FO pentru evaluarea segmentului posterior. Astfel, pot fi evidențiate hemoragii vitreene, tumori intraoculare, dezlipire de retină, degenerescență maculară pseudotumorală.

→ În scop biometric este folosită în ochii cu miopie forte şi stafilom posterior, în ochii cu hialoză asteroidă sau decolare posterioară de vitros.

– **topografia corneeană** se va folosi în cazul celor operați anterior de chirurgie refractivă corneeană.

- Evaluarea stării generale
  - Se va efectua prin examenul clinic general şi de laborator (VSH, hemoleucogramă, glicemie, azot).
  - Asanarea focarelor de infecție (dentare, ORL) este esențială pentru că remanența lor poate constitui un factor de declanșare a uveitelor postoperatorii.
  - Examenul de interne şi cardiologic va urmării compensarea afecțiunilor associate (diabet zaharat, hipertensiune arterială, BPCO, astm bronșic, etc.).
  - La copii, obligator se va efectua un examen ORL și pediatric care va da informații asupra căilor respiratorii superioare, având în vedere că operația se efectuează în anestezie generală.

- Consimțământul scris al pacientului
  - Pentru semnarea de către pacient a consimțământului acesta trebuie avizat despre complicațiile posibile intra- şi postoperatorii precoce și tardive, precum şi de îngrijirile postoperatorii.

Anestezia

- Primele operaţii de cataracta s-au practicat fără anestezie.
- De-a lungul timpului s-a trecut de la anestezia locală la cea generală. Actualmente, în centrele dotate cu facoemulsificare se prefera anestezia topica la facoemulsificarea cu incizie corneeana clară.

- Tipuri de anestezie
  - **Generală**
    - Acest tip de anestezie se foloseşte la copii şi adolescenţi sau la pacienţii adulţi cu dementa senila, surditate, boala Parkinson, retard mental, tuse necontrolabilă sau cei cu care operatorul nu poate comunica.
    - Preoperator bolnavul va fi evaluat fizic, psihic pentru a selecta cea mai optimă metodă de anestezie.

– **Locală**, este anestezia preferată pentru operaţia de cataracta.
  → **Retrobulbară**
    - Anestezia retrobulbara cu sau fără paralizie de n VII oferă o akinezie şi anestezie foarte bună. Se poate efectua transconjunctival sau subcutanat.
    - Complicaţiile anesteziei retrobulbare pot fi: hematomul retrobulbar, înţepare de nerv optic, aritmii cardiace, perforare de glob ocular, anestezie generală, stop respirator prin injecţie intraoculară.

  → **Peribulbară**
    - Acest tip de anestezie se poate face transconjunctival sau transcutanat.
    - Avantajele rezidă din faptul că:
      – elimina complicaţiile anesteziei retrobulbare (înţepare glob, nerv optic)
      – nu necesita bloc facial
      – ofera o foarte bună anestezie şi akinezie
      – poate fi efectuată şi de anestezist
      – curba de învăţare rapidă
    - Dezavantajele anesteziei peribulbare sunt:
      – instalarea akineziei este mai lentă decât în blocul retrobulbar
      – congestia conjunctivei, edemul şi echimoza periorbitară sunt mai frecvente
      – necesită compresiune oculară de aproximativ 10 minute pentru scăderea presiunii intraoculare. Când după compresiunea oculară se mai menţin mişcări ale globului ocular, se poate suplimenta anestezia locală.
    - Tehnica de efectuare a anesteziei peribulbare constă în injectarea de 4-5 ml de xilina 2-4% sau lidocainã, la nivelul joncţiunii dintre 2/3 internă şi 1/3 laterală a rebordului orbital. Acul folosit este de 26-27 gauche şi se introduce spre planşeul orbitei, urmând curbura globului ocular, injectând cantitatea de anestezic. De regulă, se cere pacientului să privească în sus (să dea ochii peste cap). Unii chirurgi adăugă la anestezicul local hialuronidaza care facilitează difuziunea anesteziciului şi reduce cantitatea de anestezic, accelerând instalarea anesteziei.

– **Subtenoniană**
  - În acest tip de anestezie este necesară o mică incizie la nivelul conjunctivei şi capsulei Tenon. Cantitatea de 3-5 ml de

anestezic se injectează printr-o canulă boantă de-a lungul curburii globului ocular.

– **Topică**
  - Pentru acest tip de anestezie, trebuie efectuată selecţia pacienţilor preoperator. Astfel, pacientul trebuie să audă bine, să cunoască limba şi să nu fie curios.
  - Acest tip de anestezie se va evita la cataractele brunescente, la operaţiile combinate (glaucom şi cataracta), la pupila mică, cataracte subluxate la copii cu potenţiale complicaţii, cei cu nistagmus, anxioşi sau copii cu fotofobie.
  - Avantajele anesteziei topice sunt:
    – recuperare vizuală imediată, pacienţii pot pleca după operaţie, fără pansament ocular
    – timp operator redus
    – elimina complicaţiile anesteziei peribulbare sau retrobulbare(înţeparea globului ocular, nervului optic, diplopie)
    – nu necesita întreruperea tratamentului anticoagulant preoperator
  - Dezavantajele anesteziei topice includ:
    – există mişcări ale globului ocular pe toată durata operaţiei, care uneori pot crea dificultăţi în efectuarea unor timpi oreratori(ex, capsulorexis)
    – la unii pacienţi creează anxietate
    – exista senzaţie de presiune sau discomfort ocular la unii timpi operatori (rotirea nucleului, atingere iriana cu instrumente)
  - Tehnica anesteziei topice constă în:
    – înainte cu 5 minute de operaţie se instilează 3 picături xylocaina 4% şi propacainã 0,5%
    – după aşezarea pacientului pe masa de operaţie şi punerea câmpului operator, să mai instilează o picătură de propacainã 0,5%
  - Uneori se poate asocia cu administrarea unui sedativ pe cale intravenoasă

– **Intracamerianã**
  - A intrat în uz, fiind asociată cu anestezia topică, care în unele situaţii nu este suficientă. Foloseşte lidocainã 1% fără conservanţi.

- Avantajele anesteziei intracameriene includ:
  - anestezia irisului care reduce sensibilitatea la lumina microscopului şi durerea provocată de injectarea vâscoelasticului, emulsificarea nucleului sau defoldarea IOL
  - nu necesită o anestezie suplimentară în facoemulsificare
  - reduce senzaţia tactilă şi dureroasă
- Dezavantajele anesteziei intracameriene constau în:
  - la concentraţii crescute de lidocainã există riscul de deteriorare endotelială
- Tehnica anesteziei intracameriene constă în injectarea prin side-port de 0,2 cm^3 de xylocaina 1% sau lidocainã 1% înainte de efectuarea inciziei corneene. Efectul anesteziei durează cam 10 minute.

– **Crioanalgezia**

- Consta în operarea pacientului într-o sală de operaţie răcoroasă, cu ochiul răcit preoperator folosind fluide refrigerate.
- Avantajele crioanalgeziei constau în:
  - diminuarea durerii şi gradului de inflamaţie prin reducerea eliberării de mediatori chimici şi metabolismului corneean
  - este recomandată la cei alergici la anestezie
  - nu există expunere la medicamente
  - reduce fluxul sangvin uveal şi stabilizează bariera sânge-umor apos
- Dezavantajele constau în necesitatea acordului bolnavului pentru o astfel de anestezie şi experienţa chirurgului cu acest tip de anestezie.

– **Anestezia tip cocktail**

- Constă în folosirea unui sponge de celuloză impregnat cu anestezie şi midriatice plasat în fundul de sac conjunctival inferior.
- Avantajul tehnicii este că oferă o anestezie profundă.

– **Vâscoanestezie**

- Este un tip de anestezie intracorneeană ce constă în mixarea anesteziculuí în vâscoelastic. De regulă, este asociată anesteziei topice.

Instrumentar

- Pentru operaţia de facoemulsificare, pe de-o parte vorbim de instrumentarul necesar fiecărui timp operator, precum şi de aparatul de facoemulsificare.
- *Instrumentar legat de timpii operatori*

- Un decurs operator impecabil depinde nu numai de facoemulsificator, dar şi de instrumentarul folosit la diferiţi timpi operatori. În general sunt preferate instrumente fabricate din titanium, care prezintă o serie de beneficii:
  - → este mai uşor, mai rezistent decât oţelul
  - → este netoxic, neeroziv şi nemagnetic
  - → se poate steriliza prin orice metodă
  - → prin culoarea albastră permite o vizibilitate foarte bună
- Pentru efectuarea inciziei corneene se folosesc cuţite de 2,2 sau 2,4 mm în funcţie de lungimea inciziei, drepte sau angulate (30 grade, 45 grade).
- Pentru side-porturi se folosesc cuţite V lance sau 15 grade, prin care se introduce chopper-ul, cârligul Sinskey.
- Pentru capsulorexisul anterior se poate folosi chistitomul (ac de 26 Gauge îndoit la vârf şi apoi din articulaţie la 60 grade).
  - O altă modalitate de realizare a capsulorexisului este cu pensă Utrata, introdusă prin plagă principală, menţinând camera anterioară cu substanţa vâscoelastica.
  - Mai recent, odată cu dezvoltarea chirurgiei cataractei prin microincizii, capsulorexisul poate fi efectuat cu pensă Alios introdusă prin side-porturi. Avantajul îl constituie un control mai bun al capsulorexisului.
  - Capsulorexisul poate fi efectuat şi prin diatermie care creează multiple arsuri în capsulă, dar este o metodă foarte scumpă.
  - Cea mai recentă metodă este de efectuare a capsulorexisului cu femtolaser-ul. Este foarte exactă, precisă, dar presupune un cost mare al intervenţiei.
- Pentru manevrele de hidrodisectie se foloseşte o canulă de hidrodisectie ataşată la o seringă de 2 ml umplută cu ser fiziologic sau BSS.
- Pentru manipularea şi "chop-ul"nucleului în bucăţi mai mici se folosesc choppere de diferite modele. Unul dintre cele mai folosite este chopper-ul Nagahara.
- Pentru aspirarea cortexului şi polisarea capsulei posterioare se foloseşte canula bimanuala de irigare-aspirare, care se introduce prin side-porturile laterale.
- Pentru inserţia cristalinelor artificiale pliabile, se foloseşte injectorul metalic Monarch II.

- *Instrumentele folosite în facoemulsificare asociază dinamica ultrasunetelor şi a fluidelor.*

- Dinamica ultrasunetelor
  - Handpiece-ul facoemulsificării conţine un cristal piezoelectric ce vibrează la o frecvenţă de 27,000 – 60,000 Hz. El are rolul de a transforma energia electrică în energie mecanică. Vibraţia este transmisă de-a lungul handpiece-ului unde oscilaţia primară este axială. Tipurile pot fi cu angulaţie diferită: 0˚. 15˚. 30˚. 45˚, 60˚ sau combinate. în general, tip-urile cu angulaţie joasă sunt mai eficiente pentru prinderea materialului nuclear, pe când cele ascuţite pentru tăierea nucleului.
  - Cavitaţia este reprezentată de formarea de vacuole într-un lichid prin mişcarea unui corp solid (ex. tip-ul ultrasonic). Colapsul vacuolelor eliberează energie care rupe materialul cristalinian. Constituie efectul ultrasunetelor.
  - Frecvenţa în facoemulsificare se referă la rapiditatea cu care se mişcă acul fecoemulsificatorului – în faţă şi în spate (27.000 – 60.ooo v/sec).
  - Puterea US o reprezintă abilitatea acului de phaco de a vibra şi a cavita materialul adiacent. Este între 0 – 100%. Depinde de frecvenţa şi puterea undei şi generează căldură.
  - Tunning-ul reprezintă metoda de a potrivi frecvenţa optimă a ultrasunetelor în cadrul aparatului cu frecvenţa de operaţie a tip-ului handpiece-ului.
- Dinamica fluidelor
  - Aspiraţia este reprezentată de retragerea fluidelor din ochi.
  - Irigarea este reprezentată de rata de fluid primită. Este determinată de înălţimea sticlei faţă de ochi (34 – 110 cm). Depinde de rata aspiraţiei şi leak-age-ul plăgii. Menţine adâncimea corneei anterioare
  - Flow-rate reprezintă rata de fluid îndepărtată (0 – 60 ml/min). Determină cât de rapid se creează vacuum-ul şi atrage materialul cristalinian la vârful tip-ului.
  - Vacuum-ul (nivelul de aspiraţie) reprezintă presiunea negativă creată la vârful tip-ului de către pompă (0 – 500 mmHg). Menţine materialul la nivelul tip-ului ocluzat.
  - Ocluzia se referă la obstrucţia tuburilor de aspiraţie. De regulă apare când material nucleear şi cortical s-a aspirat din ochi. Este necesară pentru a produce vacuum.
  - Rise time este timpul care descrie cât de rapid se produce vacuum-ul odată cu obstruarea tip-ului. Este proporţional cu rata de aspirare legată de viteza pompei.

- Efectul surge - este un fenomen care apare de regulă când vacuum-ul s-a realizat datorită unei ocluzii şi ocluzia brusc s-a deteriorat. Astfel, fluidul cu presiune pozitivă din camera anterioară tinde să „fugă" în tip-ul aparatului, unde presiunea este negativă. Creează fluctuaţii ale camerei anterioare.

– Aparatele de facoemulsificre pot avea pompă peristaltică sau pompă Venturi. Pedala are trei trepte: irigare, irigare-aspirare şi facoemulsificare.

Timpii operatori

- ***Incizia***
  - – În ultimii ani s-au efectuat o serie de progrese în arhitectonica inciziei din operaţia de cataracta. Aşa cum tehnica de facoemulsificare a cunoscut modificări, aşa şi incizia şi-a schimbat localizarea sclerala în corneeana, de la ora 12 în sectorul temporal în ideea unui Aio minim.
  - – În ultimii ani prin uzul pe scară largă al implantelor foldabile se prefera utilizarea inciziei în cornee clară, care asigură un astigmatism Indus operator minim (AIO), recuperarea funcţională rapidă, stabilitatea camerei anterioare şi uşurinţa introducerii IOL foldabile cu sistemele moderne de injectare a lor.
  - – Există mai multe tipuri de incizii:
    - → **Limbică**
      - ▪ Avantaje:
        - – usor de efectuat
        - – dacă apar complicaţii se trece la EEC
      - ▪ Dezavantaje:
        - – risc de prolaps irian
        - – plagă suturată
        - – AIO mari
    - → **Corneeană**
      - ▪ Avantaje:
        - – nesangerandă
        - – micro – AIO minim
        - – estetică
        - – se poate efectua la pacienţi operaţi anterior (Trabeculectomie), pacienţi cu tratament anticoagulant, pacienţi cu scleră albastră, diatezici, pemfigoid ocular
        - – se poate face şi în anestezie topică
      - ▪ Dezavantaje:
        - – necesită cuţite de unică folosinţă
        - – creste riscul de endoftalmita

- necesită stabilizarea globului ocular, mai ales dacă anestezia este topică
- dacă nu e corect efectuată duce la prolaps irian.

▪ Tipuri:

- Uniplanară – se poate efectua cu un cuţit de 3/3,2 mm sau bisturiu cu diamante
- În două trepte (Biplanară) – incizia se începe în cornee clară chiar în fata arcadelor vasculare. Se extinde în stroma pentru 1,75-2 mm mai mică de intrarea în camera anterioară.
- În trei trepte (Multiplanară) – începe cu o incizie corneeană verticală în limbul sclerocorneean de aproximativ 1 mm şi adâncime mai mare de 30 microni, se continuă cu o incizie paralelă cu corneea realizând un tunel de 1,75-2 mm; se intră în camera anterioară.

▪ Poziţii:

- ora 12 (mai aproape de axul optic)
- temporal
  - → abordare a camerei anterioare mai dificilă;
  - → AIO mai mic;
  - → clipitul ajuta la axfrontarea plăgii;
  - → ofera spaţiu mai mare de lucru;
  - → accesul cu instrumentele mai uşor.

→ **Sclerocorneeana (Tunelara)**

▪ Avantaje:

- previne prolapsul irian
- AIO minim
- nu necesita sutură
- control bun intraoperator
- tehnica poate fi convertită la EEC la nevoie

▪ Dezavantaje:

- greu de efectuat
- sangerandă
- pericol de hipema
- manipularea dificilă în camera anterioară

▪ Tehnica:

- incizia conjunctivei între ora 12 şi 1;
- diatermie cu coagulatorul bipolar;
- incizie sclerala perpendiculară pe scleră (1/2 din grosime) la 2 mm de limb

- lungime mai mare de 5-5,5 mm
- dreaptă
- trunchizare cu cuţitul, pe o lungime de 2,5 - 3 mm – până în corneea periferică
- paracenteza camerei anterioare cu Slight Knife mai mare de 3,2 mm, cu lama paralelă cu irisul şi se apasă uşor în jos.

- **Capsulorexis**
  - A fost descris de Gimbel şi Neuhann. Termenul provine din cuvântul grecesc rhexis (ruptura capsulei anterioare). Se mai numeşte şi capsulorexis circular continuu.
  - Avantaje:
    - marginile circulare previn aspirarea oricărui rest capsular
    - nu determină stress asupra complexului capsulo-zonular
    - se pot îndepărta celulele epiteliale, iar din zona ecuatorului celulele germinative ce favorizează opacifierea de capsulă posterioară (OCP).
    - introducerea IOL în sacul capsular exercită forţe identice ce împiedică cutarea capsulei posterioare.
  - Condiţii pentru realizarea unui capsulorexis circular continuu:
    - trebuie să aibă dimensiunea de 5-6 mm (nucleul este > 7-8 mm) şi să fie rotund
    - se efectuează cu măritorul de 1-2x şi în retroiluminare
    - necesită midriază maximă
    - camera anterioară este menţinută cu substanţe vâscoelastice
    - capsula anterioară trebuie să depăşească partea optică a pseudofacului cu 0,5 mm.
  - Metode de realizare a capsulorexisului:
    - → Manual, cu chistotomul de 26 G
      - se porneşte din centru şi se termină din exterior, în sensul acelor de ceasornic
      - iniţial se face o mică ruptură în capsula anterioară, iar flap-ul creat este direcţionat centralizat, devenind complet.
      - Avantaj: se poate face prin side port.
      - Dezavantaje:
        - control mai mic decât cu pensa
        - poate interfera cu arhitectonica cortexului şi împiedică vizibilitatea.
    - → Manual, cu pensa – cu vârf ascuţit sau cu vârf bont (se începe cu acul)
      - se face prin incizie corneeană.

- Avantaje:
  - nu interferează cu cortexul
  - control mai bun
  - mai uşor de executat.
- Dezavantaj:bnecesită o incizie mai mare.
- Pensele utilizate sunt: Utrata, McPherson, Kershner, Corydon.

→ Radiofrecvenţa înaltă
- introdusă de Klohi 1984
- constă în coagularea şi tăierea capsulei
- Indicaţii:
  - în cataractele mature
  - cataracte intumescente
  - pupile mici.
- Dezavantaj: marginile lui sunt mai vulnerabile la manevrele chirurgicale.

– Situaţii speciale:

→ Absenţa reflexului roşu
- în cataractele albe, brunescente, hemoragii în vitros;
- se folosesc substanţe colorante pentru capsula anterioară (Trypan blue 0,1%, Verde de indocianină)
- capsulorexis-ul se face cu pensa.

→ La copii:
- capsula anterioară este fragilă şi elastică
- capsulorexis-ul se lărgeşte cu 0,5 → 1 mm după efectuare. Este bine să se înceapă cu un capsulorexis mic;
- se efectuează cu pensa.

→ Capsule calcificate
- la nivelul zonelor calcificate se poate folosi forfecuţa Vanas şi se completează capsulorexis-ul.

→ In caz de pseudoexfoliere
- frecvent apar subluxaţii ale cristalinului, diagnosticate intraoperator
- se utilizează inel endocapsular pentru stabilizarea sacului.

→ Pupile mici
- se foloseşte adrenalină intracamerianã (1/1000) sau substanţă vâscoelastică pentru midriază
- se poate efectua strecht-ul sfincterului pupilar sau se pot utiliza dilatatoare Grishaber

- **Hidrodisecţia**
  - Constă în separarea cu lichid a cortexului de capsulă, care se efectuează cu o seringă de 2 ml cu sef fiziologic/BSS la care se montează o canulă de 22-26G.
  - După terminarea capsulorexis-ului se introduce canula sub capsula anterioară în mai multe locuri.
  - Dacă nucleul se roteşte uşor există o hidrodisecţie bună, care va asigura o irigaţie şi aspiraţie facilă a cortexului.
  - Hidrodisecţia se face cu prudenţă în: miopia forte, la vârstnici, în pseudoexfolierea capsulară, cataractă polară posterioară, în ochii operaţi de dezlipire de retină (vitrectomizaţi).
- **Hidrodeliniaţia**
  - Reprezintă o separare cu lichid a nucleului de cortex. Vârful canulei se introduce prin rexis în cortex până când se întâmpină rezistenţă. Semnele evidente de hidrodeliniaţie sunt reprezentate de apariţia „golden ring", nucleul se mişcă înainte, iar camera anterioară devine mai mică. Acest timp favorizează rotaţia nucleului şi aspirarea facilă a cortexului.
- **Emulsificarea nucleului**
  - Dacă iniţial acest timp s-a efectuat în camera anterioară sau la nivelul planului irisului, în prezent se efectuează în camera posterioară, endocapsular.
  - Există 2 categorii de metode de emulsificare a nucleului:
    - metoda de cracking (divide & conquer, chip & flip);
    - metoda de chopping (phaco-chop, stop & chop, quick chop).
  - Tehnica divide & conquer
    - Poate fi utilizată şi la nuceleele dure. Constă în crearea unui crater suficient de adânc în centrul nucleului, lăsând în spate un strat de material nuclear. Odată creat, se roteşte nucleul şi cu chopper-ul se fractuează nucleul (în tehnica bimanuală) în patru bucăţi mici, care ulterior sunt emulsificate.
  - Tehnica stop & chop
    - Utilizează liniile de fractură ale cristalinului pentru a-l rupe. După fixarea tip-ului în centrul nucleului, se introduce chopper-ul pe sub flap-ul capsular şi se taie. Se efectuează astfel mai multe fragmente nucleare care se emulsifică.
- **Spălarea cortexului restant**
  - Se poate face monomanual cu ajutorul sondei de irigare-aspirare, fie bimanual cu ajutorul celor 2 sonde de irigare şi una de aspirare.

- **Polisarea capsulei posterioare**
  - Este un timp foarte important în prevenirea opacifierii de capsulă posterioară. Se face cu sonda de aspiraţie, cu polish.
- **Introducerea substanţei vâscoelastice intrasacular**
  - Rolul substanţelor vâscoelastice este de-a menţine sacul cristalinian, camera anterioară şi de a proteja endoteliul corneean în timpul manevrelor intraoperatorii.
  - Există 3 tipuri de substanţe vâscoelastice:
    - Coezive – care au abilitatea de a adera, de a mentine spatiile şi manipuleaza tesuturile la forte de forfecare mici, au greutate moleculară mare, tensiune superficială mare, grad mare de pseudoplasticitate. Sunt utilizate la efectuarea capsulorexisului, la inserţia pseudofacului şi sunt uşor de îndepărtat (ex. Healan, Provisc).
    - Dispersive – au greutate moleculară scăzută, abilitate mare de acoperire, asigurand o protectie superioara, pseudoplasticitate scăzută spre moderată (ex.Viscoat, Ocucoat).
    - Dispersive-coezive (vâscoadaptative) – greutate moleculară foarte mare, combină avantajele substanţelor dispersive şi coezive (ex.Healon 5, Discovisc).
- **Inserţia implantului**
  - Actualmente, se folosesc numai implante pliabile de cameră posterioară. Fiecărui IOL-CP i se descrie o parte optică şi hapticele cu rol în fixarea intrasaculară.
  - IOL-CP pot fi:
    - monofocale – cu un singur focar (de distanţă sau aproape);
    - multifocale – cu un focar la distanţă şi unul la aproape, determinând independenţa faţă de ochelari. Totuşi, pot apare probleme legate de scăderea sensibilităţii la contrast, uneori ceaţă sau halouri pe timpul nopţii. în aceste cazuri, selecţia pacienţilor este crucială;
    - torice – corectează nu numai ametropia sferică, dar şi astigmatismul până la 3D. Plasarea corectă a implantelor este esenţială;
    - acomodative – sunt construite astfel încât să se mişte înainte şi înapoi în sac pentru a permite acomodaţia.
  - După materialul de fabricaţie, IOL-CP pot fi:
    - Rigide (nonflexibile) – sunt fabricte din PMMA. Pentru implantarea lor este necesară o incizie mai mare, de aproximativ 5,5 – 6,5 mm;

- Flexibile (pliabile, foldabile) – sunt confecţionate din acrilat, hidrogel, silicon sau colamer. Pot fi făcute dintr-o singură piesă (în care hapticele şi partea optică sunt făcute dintr-un singur material fără puncte de legătură) sau din 3 piese, în care partea optică şi hapticele sunt confecţionate din materiale diferite. Aceste implante flexibile se introduc fie cu pensa de foldat, fie mai recent cu sisteme speciale numite injectoare (Monarh II, Royal) cu care ele pot fi plasate intraocular printr-o incizie de 2,2 – 3 mm, în funcţie de cartridge-ul folosit, puterea dioptrică şi tipul pseudofaculuiutilizat.

- **Indepărtarea vâscoelasticului cu sistemul de irigare şi aspirare**
  - Este important de îndepărtat substanţa vâscoelastică atât din camera anterioară, cât şi din spatele cristalinului artificial, pentru un mai bun contact al acestuia la capsula posterioară, mai ales în cazul cristalinului hidrofob care are şi un grad de adezivitate. Acest timp previne hipertonia oculară postoperatorie şi determină stabilizarea cristalinului artificial (important în cazul implantelor multifocale şi torice).
- **Sigilarea side-porturilor şi a plăgii corneene**
  - Se face cu ajutorul unei canule, injectând ser fiziologic la nivelul plăgii corneene şi side-porturilor, până la albirea zonei.
  - La sfârşitul operţiei se instilează o picătură de corticosteroid şi antibiotic.

Complicaţii intraoperatorii

- ***Legate de anestezia locală***
  - *Hematomul retrobulbar*
    - Poate apare imediat sau tardiv după injecţia parabulbară cu anestezic.
    - Clinic, apare ptoză palpebrală, chemozis şi congestie conjunctivală, limitarea motilităţii oculare limitată edem şi hematom palpebral.
    - Ca tratament, se recomandă compresiune oculară şi eventual agenţi hiperosmotici pentru scăderea presiunii intraoculare. Se indică temporizarea operaţiei.
  - *Strabism*
    - Poate apare prin lezarea muşchiului drept inferior (paralizie sau fibroză prin injecţie parabulbară).
  - *Perforarea globului ocular*
    - Poate să nu fie remarcată imediat, ci la câteva zile postoperator. La examinarea fundului de ochi se evidenţiază flocoane hemoragice şi rupturi retiniene.

- *Anestezie centrală*
  - Este determinată de împrăştierea anesteziculuí de-a lungul tecii meningeale a nervului optic.
  - Riscul crescut este la anestezia cu lidocainã.
  - Clinic, se manifestă prin confuzie mentală, disfagie, dispnee, apnee, amauroza ochiului congener.

- ***Legate de timpii operatori***
  - *Legat de incizia corneeană*
    - O incizie corneeană prea profundă poate perfora corneea periferică determinând o plagă beantă, ceea ce necesită sutură.
    - O incizie corneeană prea lungă poate cauza leakage în jurul handpiece-ului generând camera anterioară îngustă sau instabilă. O incizie corneeană prea scurtă va determina o fixare prea strâmtă a handpiece-ului cu rotații multiple ale ei şi riscul contracțiunii plăgii din cauza căldurii escesive datorită circulației minime a lichidului pe lângă handpiece. În aceste cazuri, plaga trebuie ușor lărgită.
    - O incizie corneeană prea posterioară poate genera prolapsul irian, caz în care irisul se repune prin injectarea de substanță vâscoelestică la baza irisului și introducerea handpiece-ului fără irigare în camera anterioară.
  - *Legat de capsulorexis*
    - Pierderea capsulorexisului – se încearcă refacerea lui. Dacă este mult dus în periferie se preferă schimbarea tehnicii intraoperatorii.
    - Extensia capsulorexisului în periferie. în acest caz se încearcă reînceperea capsulorexisului din alta parte cu terminarea lui la locul extensiei.
    - Capsulorexis prea mic. Intotdeauna trebuie lărgit, la sfârsitul operatiei după implantarea cristalinului artificial. Altfel, favorizează fimoza capsulară.
  - *Legat de hidrodisecție*
    - Ruptura capsulei posterioare poate apare după o hidrodisecție mai agresivă sau în cataracta polară posterioară unde există defect al capsulei posterioare. Yeah a descries așa numitul semn de„ pupil snap" ca fiind definitoriu pentru ruptura capsulei posterioare în timpul hidrodisecției.
    - De regulă, complicația se evidențiază după emulsificarea nucleului și apariția vitrosului în camera anterioară. Dacă ruptura este largă, poate genera luxarea nucelului în vitros înaintea emulsificării lui.

- Prolapsul nucleului în afara sacului cristalinian apare mai ales atunci când există un capsulorexis prea larg.

– *Legat de emulsificarea propriu-zisă*

- Se poate produce o inserție defectuoasă a handpiece-ului cu decolarea membranei Descemet din dreptul inciziei, frecarea irisului sau ruptura rădăcinii acestuia, mai ales în condițiile unei incizii prea strânse sau a unei presiuni externe mari.
- În timpul facoemulsificării poate apare o cameră anterioară îngustă ca profunzime ceea ce poate determina deterioararea irisului sau endoteliului corneean. Poate fi generată de: o incizie prea strâmtă care comprimă infuzia prin sleeve, de o incizie prea largă care generează leakage-ul lichidului de infuzie pe lângă sleeve, înafara globului ocular, compresiunea externă a globului ocular generată de un hematom retrobulbar, pleoape strânse, blefarostat ce comprimă globul ocular sau pacienţii cu ochi enoftalm, înfundați.
- O altă complicație care poate apare este ruptura capsulei posterioare, care poate fi asociată cu pierdere de vitros.

→ Dacă ruptura este mică fără pierdere de vitros se poate implanta pseudofacul intrasacular.

→ Dacă ruptura este mai mare, cu pierdere de vitros, se face capsulorexis posterior, vitrectomie anterioară şi implantare de IOL-CP intrasacular.

→ In cazul în care breşa capsulară este foarte largă şi nu mai există suport capsular, se efectuează vitrectomie anterioară cu fixarea unui IOL – tip Artizan sau cu fixare scleralã.

→ Poate fi cauzată de:

- instabilitate a camerei anterioare, mai ales când sunt utilizate aspirația şi puterea ultrasunetelor la maxim;
- când emulsificarea nucleului se realizeză prea în profunzime, în apropierea capsulei posterioare, în special când există o vizibilitate redusă intraoperator;
- când există un efect de surge mare la emulsificarea pereților moi din nucleu.

→ Trebuie evaluată extensia rupturii, evitând rotația nucleului, lărgirea rupturii și căderea fragmentelor nucleare în vitros.

- Luxarea nucleului sau fragmentelor nucleare în vitros poate apare în timpul emulsificării nucleului, datorită rupturii capsulei posterioare.
  - In cazul fragmentelor foarte mici, nu necesită tratament.

- Dacă sunt mai multe fragmente nucleare (mai mult de 25% din cristalin), trebuie extrase cât mai curând prin vitrectomie posterioară prin pars plana.

➢ Fenomen de „chatter" al fragmentării nucleului în camera anterioară, apare după fragmentarea nucleului în bucăti mai mici şi repulsiei generate de vârful de facoemulsificare.

➢ Hemoragie supracoroidiană:

- Reprezintă o sângerare abundentă în spaţiul supracoroidian, ce determină o evacuare a conţinutului globului ocular. în timpul facoemulsificării apare rar.
- Factorii de risc sunt: scăderea bruscă a presiunii intraoculare, manevra Valsalva, tuse, pierdere de vitros, creştere marcată a tensiunii arteriale, diabetul zaharat, vârsta înaintată, glaucomul sau miopia forte.
- Clinic, debutul este prin scăderea accentuată a profunzimii camerei anterioare, creşterea presiunii intraoculare cu prolaps irian, urmată de pierdere de vitros, pierderea reflexului roşu al pupilei.
- Tratament impune sutura rapidă, administrarea de agenţi hiperosmatici.

– *Legate de aspirarea cortexului*

➢ Ruptura capsulei posterioare poate apare și în acest timp operator prin ciupirea capsulei posterioare cu sonda de irigare aspirare. Incidența complicației la acest moment operator a diminuat prin folosirea capsulorexisului circular anterior și prin existența unui sistem de impingere a capsulei posterioare în timpul aspirării.

➢ Constricția pupilei poate apare în acest timp prin manipulări frecvente asupra irisului. Complicația este neplăcută pentru că împiedică vizualizarea corespunzătoare a cortexului, uneori cu posibilitatea dializei zonulare sau rupturii capsulei posterioare.

– *Legate de implantarea intrasaculară a IOL*

➢ În timpul implantării intrasaculare a IOL, se poate produce ruptura capsulei posterioare în cazul în care sacul cristalinian nu este umplut în suficientă măsură cu vâscoelastic.

➢ Se evaluează extensia rupturii și se poziționează IOL intrasacular sau în sulcus în funcție de prezența suportului capsular, asociat cu vitrectomie anterioară.

➢ În cazul unei rupturi capsulare largi, în momentul implantării IOL acesta se poate luxa în vitros, de unde trebuie adus și repoziționat în sulcus prin vitrectomie posterioară.

Complicaţii postoperatorii precoce

- ***Keratita striată***
  - Este rezultatul deteriorării endoteliului corneean prin instrumente, implante sau spălare excesivă. Poate fi prevenită prin folosirea substanţelor vâscoelastice.
  - Clinic, se manifestă prin cute descemetiene şi edem corneean.
  - Tratamentul constă în instilarea de corticosteroizi, cu evoluţie favorabilă în câteva zile.
- ***Keratoliza (Necroza sterilă a corneei)***
  - Poate apare după luni de zile după chirurgia cataractei la cei cu kerato-conjunctivită sicca, sindrom Sjogren, anomalii de colagen (artrita reumatoidă). Apare prin eliberarea colagenazei din celulele inflamatorii. Ca profilaxie intră în discuţie obturarea punctelor lacrimale înainte de operaţie şi folosirea postoperator de lacrimi artificiale şi lentilă de contact terapeutică. Uneori este necesară administrarea generală de Methotrexat, Ciclofosfamidă şi Ciclosporină.
  - Dacă evoluţia este nefavorabilă, cu tendinţă la perforarea corneeană se recomandă keratoplastie perforantă sau lamelară.
- ***Endoftalmita***
  - Endoftalmita postfacoemulsificare este una din complicaţiile grave ale operaţiei de cataractă. Chiar dacă în ultimii ani s-au dezvoltat măsurile de asepsie şi profilaxie antibiotică, endoftalmita rămâne una din dramaticele complicaţii după operaţia de cataractă. Termenul se referă la inflamaţia intraoculară, predominant centrată pe vitros şi/ sau la nivelul segmentului anterior ocular.

➢ Sursele de bacterii sau fungi pot fi clasificate astfel:

- Sala de operaţii – Modernizarea tehnicilor chirurgicale şi a instrumentarului a eliminat în mare măsură bacteriile Gram negative ca şi cauză a endoftalmitei. Totuşi trebuie să existe în continuare precauţii pentru a întâmpina alte tipuri de contaminare. De exemplu folosirea filtrelor HEPA în sala de operaţie are menirea de a reduce sporii de microbi, iar personalul cu eczeme active sau cu infecţii ale căilor respiratorii superioare nu trebuie admis la operaţie, putând favoriza satfilococitele.

- Altă sursă de contaminare poate fi reprezentată de pleoape, conjunctiva sau aparat lacrimal. De aceea, orice infecţie acută sau subacută la acst nivel necesită temporarea intervenţiei. De asemenea, sterilizarea preoperatorie cu betadină, inclusiv a fundurilor de sac conjunctival, are menirea de a scădea riscul endoftalmitei.
- Instrumentarul chirurgical, soluţiile de irigare ale camerei anterioare sau cristalinele artificiale, pot constitui surse de infecţie a globului ocular.
- Alţi factori favorizanţi sunt:
  - diabetul zaharat: aproximativ 14-21% din pacienţii cu endoftalmită au prezentat diabet zaharat. Totuşi, nu există studii care să confirme că diabetul zaharat reprezintă un factor de risc pentru endoftalmită. Cauza cea mai frecventă o reprezintă la aceşti pacienţi bacteriile gram negative. Vitrectomia se indică la aceşti pacienţi mai precoce, chiar când acuitatea vizuală este mai bună decât percepţia luminii;
  - stare de imunodepresie prin tratament general corticosteroidic sau antimetaboliţi creşte mult riscul endoftalmitei;
  - pacienţi atopici sau cu acnee rozacee au o alterare a florei microbiene conjunctivale şi de la nivelul pleoapelor, predominând stafilococul aureu. Se recomandă acestor pacienţi tratament local cu unguente cu antibiotice antistafilococice;
  - incizia în cornee clară a crescut riscul endoftalmitei după facoemulsificare.
  - leakeage-ul la nivelul inciziei corneene (dehiscenţa plăgii) poate favoriza apariţia endoftalmitei;
    - ruptura capsulei posterioare, cu pierdere de vitros creşte riscul endoftalmitei de 4 ori;
    - noduri îngropate inadecvat sau suturi îndepărtate prea prematur.
- Practic, orice traumatism asupra irisului atrage după sine o reacţie inflamatorie nespecifică ce trebuie combătută.
- **Diagnosticul pozitiv al endoftalmitei** presupune mai multe etape:
  - Anamneza stabileşte momentul operator, eventual decursul operator şi apariţia durerii oculare, care constituie unul din simptomele esenţiale de endoftalmită.

- Examenul ocular la biomicroscop evidenţiază celelalte semne ale endoftalmitei: edemul palpebral, chemozis conjunctival, edem corneean, ±hipopion, starea plăgii corneene sau sclerale.
- Când retina se vizualizează cu dificultate trebuie efectuată ecografia oculară pentru a evidenţia orice membrană vitreeană, dezlipire de retină sau efuziune coroidiană. În cazul prezenţei endoftalmitei asociată cu dezlipire de retină prognosticul vizual este rezervat datorită dificultăţilor de reaplicare a retinei.
- Odată ce diagnosticul este pus, este necesar diagnosticul de laborator, aspirarea din camera anterioară şi din vitros fiind obligatorie.
- Uneori culturile sunt negative. Există unele cauze ale rezultatelor fals negative ale culturilor ca: dimensiuni mici ale aspiratelor, sechestrarea de microorganisme pe suprafeţe (IOL, capsulă), uzul preoperator de antibiotice şi natura dificilă a unor microorganisme.

- **Tratamentul endoftalmitei**
  - Obiectivele tratamentului:
    - → Sterilizarea globului ocular prin administrarea de antibiotice. Cea mai eficientă cale este injectarea intravenoasă de antibiotice în asociere cu administrarea lor şi în instilaţii subconjunctivale şi parabulbare.
    - → Reducerea potenţialului distructiv al inflamaţiei prin administrarea intravitreeană topică şi sistemică de corticosteroizi.
    - → Îndepărtarea vitrosului pentru a elimina toxinele din bacterii şi leucocite şi a creşte circulaţia antibioticului intravitreean.
  - Administrarea intravitreeană a antibioticului
    - Cei mai mulţi chirurgi oftalmologi împărtăşesc părerea că administrarea intravitreană a antibioticului în endoftalmită este esenţială. Singurul dezavantaj ar fi toxicitatea retinei.
    - **Până la aflarea rezultatului antibiogramei orice endoftalmită va fi tratată ca una bacteriană, datorită evoluţiei rapide a acesteia.**
  - Terapie adjuvantă
    - Administrarea de antibiotic subconjunctival nu ridică nivelul intravitreean al antibioticului, ci în camera anterioară, ceea ce este important în endoftalmita ce evoluează cu ulcer corneean. Orice injecţie subconjunctivală cu antibiotic se administrează la sfârşitul intervenţiilor chirurgicale.

- Antibioticele administrate intravenos nu sunt întotdeauna folosite în tratamentul endoftalmitei, ştiut fiind că ele nu depăşesc nivelul intravitreean al antibioticului.
- Administrarea topică de antibiotic în endoftalmită fără lezare corneeană nu este clară, dar se utilizează.

➢ Utilizarea corticosteroizilor
- 4 mg Dexametazonă (1 ml) pentru a scădea efectul inflamator, zilnic pentru 5-7 zile, asociat cu Prednison per os 40-80 mg timp de 10-14 zile, sub controlul glicemiei.
- Topic, se administrează corticosteroizi (Tobradex) 5x/zi.

➢ Utilizarea midriaticelor
- Cicloplegicele ca Atropina 1%, Ciclogyl 1%, Tropicamid, Neosinefrin, sunt importante în managementul endoftalmitelor.

➢ Rolul vitrectomiei derivă în primul rând ca necesitate pentru recoltarea culturilor şi antibiogramă şi în al doilea rând pentru îndepărtarea opacităţilor, microorganismelor şi toxinelor lor.

– **Profilaxia endoftalmitei**

➢ Deşi este o complicaţie foarte rară, având în vedere consecinţele severe ale endoftalmitei sunt necesare o serie de măsuri de protecţie:

→ Tratamentul blefaritelor şi al obstrucţiilor sistemului lacrimal;
→ Prepararea corectă a câmpului operator cu prinderea genelor;
→ Instilaţii de povidone iodine 5% în fundurile de sac scade incidenţa culturilor pozitive;
→ Uzul preoperator al antibioticelor administrate intravenos şi postoperator prin injecţii subconjunctivale al antibioticelor este controversată putând duce la rezistenţă sau chiar induce reacţii alergice;
→ Folosirea de echipamente, soluţii de irigare şi instrumente sterile.

– **Prognosticul endoftalmitei**

➢ Prognosticul vizual este influenţat de debutul endoftalmitei, de germenele cauzator şi de începerea tratamentului. Chiar şi o minimă îmbunătăţire a situaţiei oculare de la o zi la alta nu înseamnă întotdeauna o evoluţie favorabilă.

➢ Dintre germenii cauzatori, stafilococul epidermidis are un prognostic mult mai bun decât stafilococul aureu. Acelaşi prognostic infaust îl are şi endoftalmita streptococică sau cea cu germeni Gram negativi.

- ***Dislocările implantului de cristalin artificial de cameră posterioară***
  - Incidenţa
    - → Implantarea de cristalin artificial este o tehnică modernă şi uzuală în operaţia de cataracta, imbnatatind substanţial prognosticul visual al pacientului, dar în acelaşi timp induce o patologie proprie.
    - → Dislocările cristalinelor artificiale reprezintă o complicaţie specifică a pseudofakului de cameră posterioară (de tip PMMA sau foldabil).
  - Tipuri de dislocări:
    - <u>*Captură pupilară*</u>
      - Este o complicaţie specifică a implantelor de cristalin de cameră posterioară şi constă în ieşirea părţii optice a implantului în fata irisului. Captură pupilara poate fi parţială sau totală. De regulă, nu este o complicaţie gravă, doar că deranjează estetic pacientul datorită iregularităţii pupilei. Apare mai frecvent pe cristalinele artificiale plate şi aşezate în sulcusul ciliar.
      - Captura pupilară este determinată de următoarele cauze:
        - implantarea cristalinelor artificiale în sulcusul ciliar;
        - sinekiogeneza posterioara progresivă;
        - dilatatrea precoce maximă a pupilei, mai ales în cazul implantelor de cristalin de cameră posterioară cu parte optică mică (5,5 mm) şi fixate în sulcusul ciliar.
        - plasarea asimetrică a hapticelor(unul în sulcus şi altul în sacul capsular)
        - suport capsular sau zonular inadecvat;
        - traumatism ocular postoperator
        - fibroza endocapsulara neregulată
      - Captura pupilară poate fi parţială, când numai o parte mică a părţii optice iese în faţa irisului sau totală, când întreaga parte optică se situează preirian, fiind "gâtuită" posterior de sfincterul pupilar.
      - Complicaţia poate surveni intraoperator, imediat sau tardiv postoperator. De cele mai multe ori, captura pupilară nu determină simptome, reprezentând doar o problemă cosmetică.
      - Măsurile profilactice pentru combaterea acestei complicaţii constau în folosirea implantelor de cristalin de cameră posterioară cu angulaţie de 10 grade şi fixarea intrasaculară a pseudofakului.
      - Captura pupilară descoperită precoce (în primele 3 săptămâni postoperator) este uşor de corectat. Se dilată pupila cu Tropicamidă şi Neosinefrin, în timp ce pacientul este pus în decubit dorsal. De regulă, partea optică revine în camera posterioară. Apoi pupila este strânsă cu Pilocarpina 2%.

- Dacă pupila nu se poate dilata sau repara captura pupilară după instilare de Pilocarina, repozitionarea implantului se poate face prin introducerea unei spatule sau unui ac de 26 gauge introdus în camera anterioară prin limb.
- În capturile pupilare descoperite tardiv, datorită adeziunilor formate este impropriu de a interveni datorită leziunilor iriene ce pot fi induse

o *Descentrările de IOL-CP*

- IOL-CP se poate descentra în orice direcţie. Astfel dislocarea în sus poartă numele "sunrise syndrome" (sindromul "soarelui răsare"), iar descentrarea în jos este cunoscută ca "sunset syndrome" (sindromul "soarelui apune").
- Descentrările mici nu creează probleme. Când marginea părţii optice ajunge în centrul pupilei creează zone opace şi pseudoface cu repersursiuni funcţionale.
- *Sunrise Syndrome*
  - Rezprezintă o descentrare a IOL-CP caracterizată prin faptul că pseudofakul urcă sub irisul superior lăsând vizibilă marginea inferioară a implantului.
  - Complicaţia este mai frecventă la implantele cu anse flexibile comparativ cu cele monobloc cu anse rigide din PMMA.
  - Patogenetic, poate apare:
    → Printr-o adeziune neregulată a restului de capsulă anterioară cu capsula posterioară;
    → Când una din anse este în sacul capsular şi una în sulcusul ciliar.
    → Aceste două elemente disloca partea optică.
  - Clinic, determină tulburări de vedere majore prin formarea în orificiul pupilar a două zone: una afakă şi una preudofakă. Ca atare, bolnavii se plâng de scăderea acuităţii vizuale şi diplopie.
  - Tratamentul constă fie în repoziţionarea IOL sau reimplantare +/- vitrectomie anterioară şi introducerea unui IOL cu parte optică mare în sulcusul ciliar. Uneori, este nevoie de fixarea IOL la scleră pentru a împiedica dislocarea anterioară.
  - Profilaxia acestei complicaţii se face prin:
    → Fixarea IOL-CP intrasacular;
    → Dacă există ruptura de capsula anterioară, se indica efectuarea unei vitrectomii anterioare atente pentru poziţionarea corectă a IOL

– *Sunset Syndrome*
  - Este cea mai gravă dintre dislocările de IOL-CP. De regulă, poate fi descoperită precoce, în primele zile postoperator sau tardiv la săptămâni sau luni după operaţia de cataracta. Uneori, bolnavul recunoaşte existenţa unui traumatism ocular pe ochiul implantat.
  - Frecvenţa complicaţiei variază în funcţie de autor. Actualmente, datorită tipurilor noi de cristaline artificiale şi dezvoltării tehnicilor chirurgicale, frecvenţă a scăzut la 0,4%.
  - Patogenetic, intră în discuţie următorii factori:
    → Ruptura zonulară inferioară, nerecunoscută intraoperator, astfel IOL-CP "coboară" la ora 6 mimând apusul soarelui;
    → Insuficienţa suportului capsular care să permită introducerea unui IOL-CP standard;
    → Fixarea IOL-CP cu o ansă prin ruptura capsulei posterioare şi una în sulcusul ciliar.
  - Clinic, se caracterizează subiectiv prin scăderea acuităţii vizuale, iar la examenul biomicroscopic se observă partea optică a IOL-CP "căzut" la ora 6.
  - Tratamentul este întotdeauna chirurgical şi necesită repunerea IOL.
  - Există mai multe procedee de rezolvare a acestei complicaţii:
    ► Dacă nu există vitros în camera anterioară există două posibilităţi:
      › Se poate obţine o "captură pupilară" intenţionată trăgând în sus implantul, prin fixarea hook-ului într-o gaură a părţii optice până când marginea optică a IOL trece în fata irisului, apoi se angajează şi partea opusă a marginii opticii în fata IOL. Astfel, se creează aspectul tipic de "ochi de pisică".
      › Se trage în sus de IOL până când ansa superioară este vizibilă prin iridectomia periferică superioară (dacă nu există de la început trebuie efectuată ulterior) şi se fixează IOL cu sutură McCannel.
      › Ambele metode trebuie efectuate într-o incizie mică la ora 12.
    ► Dacă există vitros în camera anterioară se extrage implantul, se face vitrectomie anterioară şi se reintroduce

pseudofakul în sulcus (dacă există capsulorexis) sau se fixează la scleră.

› Unii autori recomandă în cazul scoaterii pseudofakului introducerea de implant iris clip, cu fixare iriană, tehnica fiind mult mai de scurtă durată şi lipsită de riscurile complicaţiilor polului posterior.

- Profilaxia acestei complicaţii constă în:
  → Fixarea intrasaculară a pseudofakului de cameră posterioară;
  → Aplicarea suturilor McCannel la nivelul ansei superioare;
  → Folosirea implantelor de cameră posterioară cu fixare scleralã sau iriană în cazul absenţei suportului capsular adecvat.

- *Luxarea totală a implantului de cameră posterioară în vitros*
  – Aceasta complicaţie este foarte rară şi apare datorită unor defecte majore ale tehnicii chirurgicale. Chirurgii vitreoretinieni recomandă extragerea cristalinului artificial în toate cazurile, argumentând că prezenţa pseudofakului dislocat cauzează inflamaţie şi instabilitate putând genera lezarea retinei.
  – Tehnica chirurgicală sugerată este de vitrectomie prin pars plana, cu mobilizarea implantului şi explantare sau repunere cu fixare cu sutură McCannel sau la sclera în sulcusul ciliar.

- *Winkshield Wipper Syndrome*
  – Această complicaţie apare când diametrul implantului este prea mic pentru ochi, astfel încât la mişcările globilor oculari marginea superioară a implantului "se plimbă" dintr-o parte în alta.
  – Clinic, pacienţii se plâng de scăderea acuităţii vizuale sau ceaţă. Poate apare şi diplopie şi un grad minim de inflamaţie.
  – Tratamentul este chirurgical şi constă în poziţionarea implantului cu sutură McCannel.

- *Glaucom pseudofakic*
  – **Glaucomul pseudofakic** poate fi cu unghi deschis sau cu unghi închis. Glaucomul poate să apară după operația de cataractă precoce sau tardiv.
  – Incidența lui a scăzut mult în ultimul timp datorită progreselor înregistrate în chirurgia cataractei. Totuși, frecvența a rămas crescută 50% după chirurgia cataractei congenitale.
  – Patogenia glaucomului pseudofachic este legată de factori mecanici, inflamatori, chirurgicale și cei dependenți de IOL.
  – Hipertensiunea oculară precoce reprezintă primele apărute în primele zile sau săptămâni după operația de cataractă.

- Poate fi consecința traumei chirurgicale care prin ruptura barierei hematooculare determină eliberarea de prostaglandine în umoarea apoasă cu apariția consecutivă a inflamației.
- Aceste forme sunt mai frecvente întâlnite în cazul:
    - Pacienților diabetici, cu uveite preexistente, fragmente de cortex restant.
    - Hiphemei din camera anterioare, care obstruează porii trabeculari;
    - Substanțelor vâscoelastice insuficient îndepărtate care pot determina hipertensiune oculară severă prin obstrucția trabeculului;
    - Decompensării unui glaucom primar cu ungi deschis preoperator nediagnosticat sau insuficient tratat;
    - Instilării corticosteroizilor;
    - Blocului pupilar, care poate fi asociat tuturor tipurilor de IOL și este secundar obstrucției orificiului pupilar cu celule inflamatorii, vitros, aer, sânge, resturi de cortex. Reprezintă cea mai frecventă formă a glaucomului cu unghi închis.
    - Un tip aparte de galucom secundar ce poate apare după prima săptămână postoperator este glaucomul cu ,,celule fantomă". Este consecința obstrucției trabeculului cu ,,celule fantomă", care reprezintă cellule hematice degenerate după o hemoragie în vitros și apar ca celule caki, sferice, mobile. În operația de cataractă cu ruptura capsulei posterioare și a hialoidei, celulele fantomă ajung la nivelul trabeculului și-l obstruează.
    - Glaucomul malign poate apare în primele zile postoperator și este consecința apoziției corpului ciliar la IOL și vitros, cu deplasarea în față a IOL și îngustarea camerei anterioare.
    - Sindromul UGH (uveită, glaucom, hiphemă) asociat în general cu IOL de cameră anterioară și este consecința ,,frecării" irisului de către implant, cu eliberarea de celule inflamatorii în camera anterioară, asociat cu lezarea trabeculului de către hapticul implantului. Acest sindrom a fost descris și în cazul IOL de cameră posterioară.
- Hipertensiunea oculară tardivă reprezintă forma apărută la 3-6 luni după operația de cataractă și poate fi consecința:
    - Decompensării unui glaucom primar cu unghi deschis preexistent;
    - Capsulotomiei laser Yag, care crește tranzitor tensiunea intraoculară și apare prin scăderea facilității la scurgere a umorii apoase prin obstrucția trabeculului cu resturi capsulare, celule inflamatorii și proteine cu greutate moleculară mare;

- Dispersiei pigmentare, prin frecarea irisului de IOL-CP fixat în sulcus și obstrucției trabeculare cu celule pigmentare. A fost descris la IOL Acrysof (hidrofobe) fixate în sulcus.
- Uveite severe cu debut tardiv postoperator și care survine pe ochi cu uveită preexistentă sau în cei cu răspuns inflamator accentuat. Glaucomul poate fi cu unghi deschis prin obstrucție a trabeculului cu celule inflamatorii și trabeculară sau cu unghi închis prin goniosinechii, sinechii iriene posterioare sau rubeoză iriană.
- Neovaselor, care prin proliferare pe suprafața iriană şi în camera anterioară determină glaucom secundar cu unghi închis. Prezența preoperatorie a retinopatiei diabetice proliferative reprezintă un factor de risc major pentru această formă de glaucom. Clinic, pacienţii cu glaucom secundar postoperator prezintă începețoșarea vederii, uneori cu durere oculară, congestie conjunctivală, edem epitelial şi alte simptome legate de forma de glaucom secundar.

– Tratamentul glaucomului postoperator cuprinde:
  - Tratament medicamentos local cu betablocante, inhibitori de anhidrază carbonică şi general depletive (manitol);
  - Tratament chirurgical constând în operații fistulizante antiglaucomatoase (trabeculectomie) sau inserția de șunturi se recomandă în caz de eșec al tratamentului medicamentos. În cazul sindromului UGH este necesară explantarea IOL.

Complicaţii postoperatorii tardive

- ***Keratopatia buloasă***
  – Frecvenţa edemului corneean a scăzut progresiv, pentru a se stabiliza la 1-2%, datorită a trei factori:
    → cunoaşterea fiziologiei endoteliului corneean
    → introducerea microscopiei speculare celulare în practica cotidiană.
    → folosirea de substanţe vâscoelastice pentru protejarea endoteliului în chirurgia cataractei.
  – După chirurgia cataractei, apare o creştere a grosimii corneene, care rapid regresează. Este o tulburare temporară a pompei endoteliale. Foarte rapid celulele restante vor restaura funcţia normală.
  – Pierderea de celule endoteliale este influenţată de următorii factori:
    → Tehnica operatorie: Dacă ultrasunetele sunt folosite în camera posterioară, pierderea de celule endoteliale scade de la 15,2% la 8%;

→ Complicaţiile intraoperatorii agravează leziunile endoteliale. Pierderea de vitros poate antrena o pierdere de celule endoteliale de 50-75%;
→ Tipul cristalinului artificial. Implantul de cristalin de cameră anterioară creşte riscul decompensării corneene, datorită mobilităţii în umoarea apoasă a părţii optice a cristalinului artificial sau/ şi atingerii endoteliale de vitrosul neîndepărtat din camera anterioară, până la 15%;
→ Tipul cataractei: cataracta traumatică creşte riscul decompensării corneene până la 3,9%;
→ Tipul implantării: implantarea per secundam creşte frecvenţa edemului corneean până la 5,3%.

– Fiziopatologia edemului corneean:
→ Veriga comună a edemului corneean după chirurgia cataractei constă în funcţionarea inadecvată a pompei endoteliale, care menţine corneea hidratată şi transparentă. Astfel, se va produce o infuzie masivă a apei din umoarea aposă la nivelul stromei, hiperhidratarea stromală consecutivă ducând la apariţia edemului corneean.
→ Zonele din cornee denudate de endoteliu intraoperator prin manipularea instrumentarului intraocular, irigare intraoculară prelungită, implantare în condiţii dificile sunt acoperite de celulele corneene endoteliale de vecinătate printr-un proces de glisare.
– Keratopatia edematoasă apare după implantare la aproximativ 10 luni postoperator.
– Principalele cauze de decompensare corneeană sunt reprezentate de :
→ Traumatismul chirurgical
→ Toxicitatea substanţelor folosite intraoperator
→ Sindromul de pseudofak
→ Contact corneean cu alte ţesuturi
→ Decolarea membranei Descemet
→ Boli endoteliale preexistente: distrofia Fuchs, densitatea scăzută a celulelor endoteliale, corneea guttata
→ glaucom postoperator
→ Inflamaţii postoperatorii
→ Sindrom Brown – Mc Lean (edem corneean periferic)
– Tratamentul
▪ etiologic – urmărind eliminarea cauzei

→ tratamentul inflamaţiei cu antiinflamatorii: Prednisolon 1% 5x/zi, Dexametazon 0,1% 5x/zi
→ scăderea presiunii intraoculare cu β blocante
→ îndepărtarea contactului IOL cu endoteliul corneean
→ reataşarea membranei Descemet prin introducerea în CA de Healon

- favorizarea deshidratării corneene
  → agenţi hipertonici: glucoză 33%
  → instilatii Edenorm 3x/zi
- antialgici → LC moi
- chirurgical
  → Keratoplastie perforantă practic este singura eficientă.
  → Actualmente, pentru diminuarea edemului corneean se poate practica şi tehnica crosslinking cu ultraviolete şi riboflavina.
  → In cazurile de ochi dureros se poate folosi membrana amniotica.
  – Profilaxia edemului corneean constă în folosirea metodelor de protecţie endotelială, prin folosirea substantelor vâscoelastice.

- ***Sindromul de fimoză capsulară***
  – Reprezintă o reducere exagerată a deschiderii capsulei anterioare şi a diametrului sacului cristalinian după operația de cataractă. Apare mai frecvent în situațiile în care pupila nu se dilată suficient și capsulorexisul este mai mic: pseudoexfoliere, uveite, diabetici, vârstă înaintată.
  – Se consideră că este consecința unei displazii fibroase ale celulelor epiteliale care determină o contracție a capsulorexisului și o dislocare a IOL şi chiar a sacului în întregime.
  – Profilaxia complicației se face prin efectuarea unui capsulorexis mai larg sau lărgirea lui dacă dimensiunea inițială a fost prea mică.
- ***Dislocarea implantului de cristalin artificial de cameră posterioară*** – vezi „Complicaţii postoperatorii precoce – dislocările implantului de cristalin artificial de cameră posterioară"
- ***Dislocarea implantului de cristalin artificial de camera anterioară***
  – Sunt atribuite în majoritatea cazurilor erorilor de mărime a lor:
  → un implant de camera anterioară de mărime mică se aşează corect;
  → incarcerarea unei anse într-o iridectomie largă nu este neobişnuită;
  → un implant de camera anterioară de mărime mare poate determina recesie de unghi sau captura pupilară;

→ un implant de cameră anterioară poate fi rotit vertical sau orizontal deformând pupila.

- *Captură pupilară*

→ Aceasta complicaţie poate să apară şi în cazul implantelor de camera anterioară. Dacă survine intraoperator se va reface camera anterioară cu ser fiziologic, moment în care irisul va fi separat de partea optică, iar la sfârşitul operaţiei se instilează miotic pentru ameliorarea midriazei. Dacă survine postoperator poate fi corectată prin dilatarea maximă a pupilei, perfuzii cu Manitol pentru retragerea vitrosului, decubit dorsal al bolnavului(1-2 ore) şi apoi strângerea pupilei cu un miotic (Pilocarpina). Rareori necesita reintervenţie chirurgicală.

- *Iris tuck*

→ Aceasta complicaţie este destul de frecventă în cazul implantelor de cameră anterioară. Pupila este de regulă alungită şi poate realiza iritabilitate sau fenomene inflamatorii.

→ Profilaxia complicaţiei constă în utilizarea Healon-ului în camera anterioară în timpul implantării. Aceasta permite "alunecarea" hapticului cu uşurinţă în fata irisului, precum şi utilizarea unui glide la inserţia pseudofakului.

- *Avulsia prin plagă operatorie*

→ Complicaţia este de regulă consecinţa unui traumatism ocular. Tratamentul depinde de leziunile asociate. Necesită fie reintroducerea implantului de camera anterioară sau explantarea lui în funcţie de inventarul lezional.

- *Luxarea în vitros a implantului de camera anterioară.*

→ Aceasta complicaţie este cu totul şi cu totul excepţională şi necesită vitrectomie posterioara cu explantarea sau repozitionarea cristalinului.

→ Oricum toate dislocările implantelor de camera anterioară sunt foarte rare în epoca modernă datorită uzului acestora într-un procent foarte mic sau chiar deloc.

- ***Edemul macular cristoid (Sindrom Irvine-Gass)***
  - Este o complicaţie ce generează scăderea acuităţii vizuale, putând apare după chirurgia cataractei cu sau fără complicaţii, la 3-6 luni postoperator.
  - Frecvenţa complicaţiei este mai mare de 40-60% după extracţia intracapsulară a cristalinului faţă de 1→11% după extracţia extracapsulară a cristalinului. După facoemulsificare procentul este mai mic de 1%.

- Factorii de risc incriminaţi în apariţia complicaţiei sunt: ruptura capsulară, dislocarea IOL, iris tuck, implante cu fixare iriană, contact vitreean cu plaga operatorie, ochi cu uveite cronice.
- Patogenia este necunoscută, dar trigger-ul constă într-o creştere a permeabilităţii capilarelor perifoveolare asociată cu o instabilitate vasculară intraoculară generalizată, hipotonie oculară, un grad de inflamaţie cu eliberare de prostaglaudine, precum şi tracţiuni vitreene.
- Clinic, se manifestă prin scăderea acuităţii vizuale. Angiofluorografic se decelează o hiperfluorescenţă în "petală de floare", leakage tardiv şi staining tardiv al nervului optic.
- Tratamentul constă în administrarea topică de steroizi şi antiinflamatoare nesterodiene asociate cu injecţii parabulbare cu kenalog.
- In cazul evoluţiei favorabile sub terapia medicală se recomandă tratamentul chirurgical, constând în laser Yag-Neodinium sau vitrectomie pentru îndepărtarea vitrosului din plagă sau a tracţiunilor vitreene din dreptul maculei.

- ***Dezlipirea de retină***
  - Apare în 2-3% a cazurilor după extracţia intracapsulară a cristalinului şi în 0,5-2% după tehnica extracapsulară. Complicaţia poate surveni la 6 luni postoperator sau după o eventuală capsulotomie laser Yag.
  - Factorii de risc incriminaţi în apariţia complicaţiei sunt:
    - → ruptura capsulei posterioare;
    - → miopia axială (peste 25 mm);
    - → degenerescenţa Lattice a retinei;
    - → dezlipirea de retină pe ochiul congener;
    - → pierderea de vitros intraoperatorie nerezolvată corespunzător – acest factor creşte frecvenţa dezlipirii de retină până la 15%.
  - O capsulă posterioară intactă scade incidenţa complicaţiei. De aceea, capsulotomia laser Yag se recomandă a fi efectuată dacă este necesară, la minim 6 luni postoperator.
  - Tratamentul este chirurgical prin vitrectomie posterioară.
- ***Astigmatismul indus operator (AIO)***
  - Pseudofakul corectează defectul sferic apărut prin îndepărtarea cristalinului cataractat dar nu corectează astigmatismul corneean indus operator, care poate constitui un obstacol major în obținerea unei acuități vizuale bune.
  - Factorii etiologici asociați astigmatismului indus operator sunt:
    - ➢ Astigmatismul preexistent – congenital sau posttraumatic
    - ➢ Astigmatismul produs de operație este corelat cu :

- Localizarea inciziei în raport cu limbul: Cu cât incizia este mai corneeană cu atât astigmatismul este mai important și conform regulei (ACR). Cu cât incizia este mai scleralǎ astigmatismul este mai mic și invers regulei.
- Mărimea inciziei: Cu cât incizia este mai mare cu atât axul corespunzător va fi mai accentuat, determinând un astigmatism conform regulei
- Configurația inciziei: O incizie dreaptă sau de tip Frown determină o diminuare a astigmatismului față de incizia clasică (paralelă cu limbul).
- Precizia afrontării buzelor inciziei: O plagă operatorie boantă determină un astigmatism invers regulei (AIR) pe când o plagă prea strânsă determină un ACR.
- Prezența suturii: Suturile determină compresiune locală cu aplatizarea periferiei corneene și apariția unui AIR.
- Natura firului de sutură: Suturile neresorbabile favorizează ACR, pe când cele resorbabile favorizează AIR.

➢ Astigmatismul postoperator este indus de prezența: g
- Glaucomului, care prin relaxarea suturilor generează un ACR;
- Traumatismelor oculare;
- Dislocărilor IOL.

– Controlul pre şi intraoperator al astigmatismului
  - ➢ Keratometria preoperatorie va evidenția dacă există un astigmatism preoperator (congenital sau posttraumatic). Odată evidențiat, chirurgul trebuie să aleagă metoda de a diminua acest astigmatism (prin aplatizarea meridianului mai curb).
  - ➢ Keratometria intraoperatorie dă rezultate mai predictibile în ce privește astigmatismul.
– Astigmatismul produs de operația de cataractă este greu de corectat și se poate face prin revizuirea plăgii operatorii sau prin chirurgie refractive corneeana cu laserul Excimer sau incizionala.
– Profilaxia astigmatismului postoperator constă în:
  - ➢ Evidențierea astigmatismului preexistent
  - ➢ Controlul postoperator al tensiunii intraoculare și reducerea inflamației postoperatorii
  - ➢ Folosirea postoperatorie a corticosteroizilor pentru reducerea ACR
  - ➢ Indepărtarea precoce a suturilor pentru ameliorarea AIR preexistent.

- ***Opacifierea capsulei posterioare (OCP)***
  - Termenul de cataractă secundară este considerat de mulţi oftalmologi impropriu. O denumire corectă şi care se utilizează în prezent este opacifierea capsulei posterioare (OCP). Este o consecinţa naturală a chirurgiei moderne a cataractei care apare postoperator, după trei luni.
  - Constituie postoperator una din complicaţiile tardive cele mai frecvente ale operaţiei de cataractă, cu repercursiuni asupra acuităţii vizuale.
  - Incidenţa opacifierii capsulei posterioare variază şi este influenţată de:
    - vârsta pacientului,
    - istoricul de inflamaţie oculară,
    - prezenţa pseudoexfolierii capsulare,
    - existenţa capsulorexisului,
    - fixarea intrasaculară a cristalinului,
    - tipul pseudofakului,
    - materialul din care este fabricat cristalinul artificial,
    - timpul scurs de la chirurgia cataractei,
    - prezenţa intraoculară a uleiului de silicon creşte semnificativ frecvenţa OCP.
  - Studiile americane arătă o frecvenţă a opacifierii capsulei posterioare de 28% în decurs de 5 ani, la copii aceasta complicatie aparand aproape în 80% a cazurilor.
  - Momentul opacifierii capsulei posterioare este diferit în funcţie de autori şi variază de la trei luni la trei ani postoperator.
  - Etiopatogenie:
    - → În cristalinul normal, proliferarea celulelor epiteliale cristaliniene este limitată la suprafaţă anterioară, la nivelul regiunii ecuatoriale.
    - → Acest strat de celule cuboidale, poate fi divizat în 2 zone diferite:
      - Zona centrală anterioară (corespunzând zonei anterioare a capsulei anterioare) consta dintr-un strat de celule cuboidale plate, celule epiteliale cu activitate mitotică minimă. Ca răspuns la o varietate de stimuli, celulele epiteliale de tip A proliferează şi trec la metaplazie fibrotica. Acest fenomen se numeşte metaplazie pseudofibrotica.
      - A doua zonă este importantă în formarea perlelor Elschnig. Acest strat reprezintă continuarea celulelor epiteliului anterior în jurul ecuatorului, formând arcul celular ecuatorial (celule E) cu activitate mitotică activă. Fibrele cristaliniene se formează permanent în această zonă de-a lungul vieţii.

→ Există 3 regiuni distincte anatomice în cadrul sacului capsular unde poate apare OCP.
→ Deşi, ambele tipuri de celule pot produce opacifiere de capsula, totuşi în patogenia OCP intervin doar celulele ecuatoriale.
→ Şi alte tipuri de celule decât cele epiteliale pot fi incriminate în patogenia OCP. În timpul operaţiei de cataractă prin "căderea" barierei sânge-umor apos, celulele inflamatorii, eritrocitele şi alţi mediatori proinflamatori pot fi eliberaţi în umorul apos. Severitatea răspunsului inflamator poate fi exacerbată de prezenţa IOL. Prezenţa IOL determina un răspuns imun ce include diferite tipuri de celule ca polimorfonucleatele leucocite, celule gigante şi fibroblaşti. Depunerea de colagen pe IOL şi pe capsulă poate cauza opacităţi şi cute ale capsulei posterioare.
→ Studiile recente au arătat rolul factorului de creştere (TGF beta) în patogenia OCP. Acest factor este abundent în cristalin şi în mediile din jurul acestuia. Ca atare, în timpul operaţiei de cataractă se produce o "activare" a FGT beta din cristalin şi mediile înconjurătoare, devenind "aberant" cu diferenţierea cristalinului.

– La patogenia OCP concura mai mulţi factori: factori în corelaţie cu dinamica capsulară (tehnica chirurgicală) şi factori în legatură cu pseudofakul.
  ➢ Factori în legătură cu tehnica chirurgicală:
    - Hidrodisecţia
    - Fixarea intrasaculară a IOL-CP
    - Mărimea capsulorexiului
  ➢ Factori în legătură cu pseudofakul:
    - Biocompatibilitatea IOL
    - Contactul intim dintre partea optică şi capsula posterioară
    - Design-ul implantului prin partea optică a IOL care acţionează prin 2 efecte, efectul de barieră şi efectul de edge (de margine).
    - Materialul din care este confecţionat IOL constituie un factor important în apariţia OPC. IOL din silicon de generaţia a doua comparativ cu cele acrilice expun mai mult apariţia OCP, deoarece facorizează metaplazia celulelor epiteliului anterior.

– Din punct de vedere clinic se evidenţiază următoarele forme de OCP:
  ➢ Fibroza capsulară
    → Apare ca o bandă sau o placă cenuşie sau opacifiată care poate fi observată precoce sau tardiv postoperator. Fibroza dezvoltată

tardiv este cauzată de migrarea celulelor epiteliului anterior al cristalinului, metaplazia fibroblastilor şi produşilor de colagen, care prin contracţie determină cutarea capsulei posterioare.

- Perlele Elschnig
  → Apar la câteva luni până la ani, postoperator. Aceste tipuri de opacifieri apar prin proliferarea celulelor epiteliale anterioare cristaliniene pe capsula posterioară, la zona de apoziţie între restul de capsulă anterioară şi cea poasterioară. Este forma cel mai des întâlnită la tineri şi copii. Se prezintă sub formă de "icre de peşte" pe capsula posterioară la examenul biomicroscopic.
- Inelul Sommering
  → Acolo unde restul de capsulă anterioară aderă de capsula posterioară se formează un spaţiu închis unde proliferează celule nucleare şi se formează inelul Sommering.
  → Aceasta leziune sub forma inelară a fost descrisă în contextul traumei oculare. Practic, patogenia inelului Sommering constituie ruptura capsulei anterioare cu exprimarea materialului nuclear şi central şi proliferarea celulelor epiteliale (Celulele E) la nivelul ecuatorului cristalinian.

– Profilaxia OCP: De-a lungul timpului s-au încercat numeroase metode de prevenire a OCP care constau in:
  - Efectuarea capsulorexisului circular şi continuu, care să depăşească 0,5-1 mm partea optică a IOL
  - Hidrodelineaţie şi o hidrodisecţie cât mai complexă şi corectă
  - Spălarea resturilor corticale cu polizarea capsulei posterioare şi a sacului cristalinian
  - fixarea IOL-CP intrasacular pentru realizarea efectului de "barieră"
  - Folosirea de IOL acrilice hidrofobe cu o parte optică mai mare (6 mm), cu design square edge.

– Tratamentul OCP:
  - Tratamentul Laser
    – Pentru capsulotomia laser Yag se foloseşte laser-ul Nd:YAG (Neodymium: yttrium-aluminum garnet).
    – Contraindicaţiile laserului Yag rezidă în prezenţa:
      - Cicatricilor corneene neregulate sau edemului corneean care ar împiedica o vizualizare bună a target-ului Yag-ului pe capsulă posterioară.

- Fixarea inadecvată a bolnavului care ar creşte riscul de deteriorare a părţii optice a IOL
- Prezenţa sau suspiciunea existenţei unui edem macular cistoid luând în considerare beneficiul persistentei unei capsule posterioare intacte
- Inflamaţii oculare acute
- Risc crescut al dezlipirii de retină, ochi miop sau dezlipirii de retină la ochiul congener.

– Pregătirea pacientului cuprinde mai multe etape:
  - Se va explica bolnavului: natura, necesitatea procedurii, faptul că este lipsită de durere şi se execută ambulator
  - Necesitatea fixării globului ocular într-o poziţie fixă cu lentila Abraham 60D
  - Anestezia este topică (Benoxi 1-2 picături înainte de procedura)
  - Se va instila midriatic pentru dilatarea pupilei
  - Se va instila beta blocante (Timolol 0,5%) pentru a preveni hipertonia oculară
  - Examen complet ocular: acuitate vizuală, presiune intraoculara la ambii ochi, biomicroscopie (oblic şi în lumina reflectată), examenul fundului de ochi dacă e posibil şi în cazul suspiciunii de edem macular cistoid necesitatea efectuării angiofluorografiei.

– Tehnica laser Yag
  - Scopul tehnicii este de a crea o deschidere optică rotundă sau ovală cu un diametru de 3-4 mm în axul optic central al capsulei posterioare opacifiate.
  - Pentru a preveni deteriorarea IOL-CP, raza laser se va focaliza în spatele capsulei posterioare şi apoi este adusă lent anterior până când capsula posterioară a fost perforată.
  - Capsulotomia se poate realiza prin aplicări seriate de perforări în X, cruciate sau de tip “can opener”.
  - Se va evita remanenta unor fragmente flotante care pot tulbura acuitatea vizuală. Se va utiliza energie minimă de 1 mJ, dar se poate creşte energia până când se perforează capsula posterioară.
  - Se vor evidenţia şi se va tăia de-a lungul liniilor de tensiune.

– Îngrijirile postlaser

- Timp de o săptămână se vor administra instilaţii cu corticosteroizi (Spersadex, Tobradex) şi beta blocante (Timolol 0,5% 2x/zi).
- Dacă bolnavul prezintă un glaucom preexistent operaţiei de cataractă sau dacă la 1 ora de la laser, presiunea intraoculară este crescută cu mai mult de 5 mmHg, aceasta trebuie măsurată şi după 4 ore de la laser şi în săptămânile următoare (1-2 luni).

– Complicaţiile laser Yag:
  - Creşterea presiunii intraoculare
    → Este cea mai frecventă complicaţie postoperatorie.
    → Frecvenţa acestei complicaţii variază între 15-67% a cazurilor.
    → Presiunea intraoculară începe să crească imediat după capsulotomia laser şi atinge maxim la 3-4 ore, descrescând, dar poate rămâne ridicată 24 ore şi ajunge la valori normale după o săptămână.
    → Rareori poate rămâne crescută permanent şi să cauzeze pierderi de fibre nervoase cu modificări de câmp vizual, acuitate vizuală sau să necesite tratament chirurgical.
    → Factori favorizanţi ai creşterii presiunii intraoculare sunt:
      - glaucomul preexistent
      - marimea capsulotomiei
      - lipsa IOL-CP
      - fixarea IOL-CP în sulcusul ciliar
      - energie crescută a laseului
      - miopie
      - boli vitreoretiniene preexistente
    → Punctul de plecare în creşterea presiunii intraoculare îl constituie scăderea facilităţii de scurgere a umorii apoase cauzată de obstruarea trabeculului cu: debriuri capsulare, celule inflamatorii acute şi vitros.
  - Edem macular cistoid (EMC)
    → Frecvenţa este de 0,55- 2,55% după laser Yag.
    → Poate apare între 3 săptămâni şi 11 luni postlaser Yag.
    → Profilaxia constă în realizarea capsulotomiei laser Yag după minim 6 luni postoperator.
    → La cei cu risc pentru EMC (retinopatie diabetică sau istoric de EMC anterior) uzul corticosteroizilor local şi al

antiinflamatoarelor nesteroidiene general poate fi benefic.

- Dezlipirea de retină (DR)
  → Frecvenţa este de 0,08-3,6% după unii autori
  → Laserul Yag creşte riscul dezlipirii de retină de 1-1,5 ori.
  → Apariţia dezlipirii de retină poate fi precoce, după laser Yag sau tardiv după un an.
  → Factorii de risc ai dezlipirii de retină după laserul Yag sunt:
    - miopia
    - dezlipirea de retină la ochiul congener
    - vârsta tânără
    - sexul masculin
- Deteriorarea pseudofakului
  → Frecvenţa este de 15-33%
  → Este în funcţie de:
    - Tipul de IOL-CP – Implantele cu spaţiu de separare faţă de capsula posterioară dau o frecvenţă scăzută a aceste complicaţii, comparativ cu cele cu apoziţie strânsă între IOL-CP şi capsula posterioară
    - Materialul din care este fabricat pseudofakul – Cele din PMMA suporta "atingerile" cu realizarea fracturilor radiale ale IOL. La cele din silicon, deteriorarea constă în mici pete înconjurate de pete fine. Cele acrilice sunt Yag compatibile.
- Endoftalmita
  → S-au citat cazuri de endoftalmita cu Propionilbacterian. Aceste cazuri prezentau acuitate vizuală scăzută explicată prin OCP. După capsulotomia laser Yag au apărut semne de uveită şi scăderea brutală a acuităţii vizuale. S-a presupus că prin breşă de la nivelul capsulei posterioare organismele au avut oportunitatea de a ajunge în vitros şi de a dezvolta endoftalmită.
- Alte complicaţii:
  → Irita – pesistenţă după 6 luni postlaser (1% a cazurilor)
  → gauri maculare
  → pierderea de celule endoteliale
  → dislocarea IOL în vitros apare mai frecvent la implantele din silicon cu parte optică plată. De aceea, în cazurile de

IOL siliconice se amână capsulotomia Yag până la fixarea capsulară.

- ***Erori biometrice***
  - Pot fi mari peste 5 D sau mici. Ele sunt generate de:
    - erori în măsurarea AXL în ochi cu dimensiuni extreme (ochi miopi mari, hipermetropie mare);
    - eroare umană prin uzul unei puteri inadecvate a IOL;
    - folosirea tehnicii de aplanaţie care măsoară un AXL mai scurt;
    - măsurători keratometrice incorecte;
    - poziţia IOL în sulcus în loc de intrasacular pentru care s-a calculat puterea IOL;
    - folosirea neadecvată a formulelor de calcul în concordanţă cu AXL.
  - Alternativele de corecţie sunt:
    - → corecţia optică aeriană sau cu lentile de contact la ochiul operat
    - → chirurgie refractivă corneeană
    - → explantare cu reimplantare IOL
    - → tehnica piggy-back.

Explantarea şi repoziţionarea cristalinelor artificiale

- Deşi cei mai mulţi ochi operaţi de cataractă prezintă o reabilitare vizuală rapidă, un procent mic din ei necesită repozitionarea, înlocuirea sau explantarea pseudofakului. Datorită progreselor realizate privind designul, tehnicile de fabricare şi prelucrare, dar şi cele chirurgicale de implantare este rareori necesară scoaterea sau înlocuirea unui cristalin artificial implantat.
- Aceasta poate fi necesară la orice tip de cristalin. Având în vedere că operaţia de explantare a cristalinului artificial survine pe un glob ocular cu structura modificată, ea este dificilă şi delicată. De aceea, este necesară precizarea tuturor cazurilor care vor beneficia realmente de explantare sau înlocuirea implantului iniţial şi acelora în care este mai corect să se recurgă şi să se insiste pe o terapie medicamentoasă conservativă.
- Buratto şi colab. sesizează că în ultimul timp frecvenţa explantărilor a scăzut de la 15% la 2%, datorită echipamentului chirurgical avansat, securităţii sterilizării cât şi a acurateţei fabricării lor.
- Kraff şi colab, citaţi de Burrato, arată că 20% din explantări au fost implante de cameră posterioară datorită dislocărilor, descentrărilor sau erorii biometrice.
- În perioada folosirii implantelor de cameră anterioară s-au efectuat explantări pentru keratopatie buloasă şi uveite cronice.

- Implantele de cameră posterioară au fost explantate într-o proporţie de 15,7% pentru descentrări.
- Principalele cauze de explantare sunt:
    - dislocările de implante necorectabile prin manevre conservatoare sau medicamentoase
    - implantele de cameră posterioare luxate în vitros
    - putere dioptrică inadecvată a implantului (eroare biometrică)
    - intoleranţa la implantul multifocal (sensibilitate la contrast suboptimala)
    - implante de cameră posterioară deteriorate de contactul cu eleiul de silicon injectat în vitros cu ocazia vitrectomiei posterioare.
    - alterarea materialului părţii optice a implantului
    - uveitele cronice (endoftalmitele) rebele la tratament
    - keratopatia pseudofakica buloasa
    - sindromul UGH (uveita, glaucom, hipema)
    - implantele de cristalin de cameră posterioară plasate în camera anterioară
- Examenul preoperator
    → informarea pacientului cu explicarea necesitatii explantarii, posibile complicatii şi date despre prognosticul vizual
    → Evaluarea preoperatorie include:
        - determinarea AV fără corecţie şi cu corecţie optimă monocular şi binocular;
        - biomicroscopia polului anterior pentru evaluarea corneei(transparentă, claritate), camerei anterioare, pupilei, irisului
        - examen oftalmoscopic pentru examinarea fundului de ochi
        - gonioscopia pentru evidenţierea posibilelor goniosinechii
        - keratometrie
        - ecografie oculara pentru evaluarea polului posterior
        - microscopie speculara cu numărarea celulelor endoteliale
        - reevaluarea biometriei iniţiale
        - dilatarea pupilei – este obligatorie pentru a evalua dificultăţile legate de explantare
- Reguli generale pentru explantarea IOL
    - se va efectua o incizie corneeană în faţa inciziei iniţiale, pentru a evita sângerarea şi a asigura o închidere etanşă a plăgii
    - marimea plăgii depinde de locul iridectomiei şi de tipul astigmatismului

- indepartarea vitrosului din camera anterioară cu ajutorul vitreotomului
- folosirea substanţelor vâscoelastice pentru a împiedica pierderea de celule endoteliale
- sutura plăgii cu fire separate, cu Ethicon 10.0
- instilatii cu colir cu steroizi

- Explantarea cristalinului de cameră anterioară cuprinde următorii timpi:
  - realizarea miozei pentru a destinde irisul
  - introducerea de Healon(sau de altă substanţa vâscoelastica) în camera anterioară
  - se face incizie corneeana sau sclerala de aproximativ 7 mm, la nivelul anselor
  - dislocarea ansei superioare a IOL, apăsând pe buza posterioară a plăgii şi cu microspatula se ridică ansa; se procedează la fel cu ansa inferioară;
  - se suturează plagă cu fir neresorbabil 9.0 sau 10.0.
- Explantarea IOL de cameră posterioară

→ Este dificilă, mai ales dacă a existat o uveita cronică.

→ Cel mai dificil moment este de eliberare a anselor. Pentru a o uşura, se realizează:

- midriaza maximă, ansele fixate în sulcus vor fi rotiţe şi vor putea fi scoase după ce în prealabil au fost îndepărtate de capsula posterioară cu Healon pentru a evita ruptura zonulara. Ansele fixate intrasacular sunt complet aderente de capsula posterioară la nivelul fundului de sac, deci imposibil de extras. În aceste cazuri, pentru a evita dezinserţia zonulară se taie ansele, cât mai la periferie.
- mobilizarea părţii optice de capsula posterioară cu Healon
- luxarea părţii optice în camera anterioară
- sutura plăgii.

→ In cazul IOL-CP foldabile timpii sunt:

- incizie în cornee clara
- introducerea substantei vâscoelastice în camera anterioara
- dislocarea partii optce şi a hapticelor din sulcus sau sac în camera anteriora prin manevre cu hook-ul prin side-porturile laterale
- taierea partii optice în doua şi soaterea cate unei jumatati prin incizia corneeana cu ajutorul unei pense

→ Explantarea IOL în vitros – se efectuează prin vitrectomie pars plana, cu mobilizarea IOL şi refixarea lui pe resturile capsulorexisului, cu suturi McCannel sau fixare scleralǎ.

Bibliografie:

1. American Academy of Ophthalmology Basic and Clinical Science Course-Lens and Cataract, Ed.Leo, SUA, 2001-2002, 5-55, 72, 73, 79, 85, 86, 179-190
2. Shui A. Lee, E. O. Prost, E.R. Coneli, Rupel Triverdi. Pediatric Ophthalmology, Ed. Jaypee Brothers Medical; Publisher LTD, St. Louis, 2009
3. Vaspayee RB, Sharma N, Pandey S, Tityal J: Phakoemulsification surgery, Ed.Jaypee Brothers, New Delhi, 2005, 23-70, 79-133
4. Bloomberg L.B. Anterior periocular anesthesia: 5 years of experience. J. Cataract. Refract. Surg. 1991, 17: 508-11.
5. Schammas J: Intraocular lens power calculations, Ed.Slack Corporation, Thorofare, 2003, 59-69, 97-98, 101-102, 115-120, 199-217.
6. Kallio H. Hialuronidase as an adjuvant în bupivacaine-lidocaine mixture for retrobulbar/peribulbar block. Anesth. Analg 2000, 91: 934-37.
7. Mathev VR., Williams A, Bennett H G. Patient confort during clear corneal phacoemulsification with sub-tenon' s local anesthesia. J. Cataract refract. Surg. 2003, 29: 1132-6.
8. Fichmann RA. Topical anesthesia. Sanders DR. Slack. 1993: 1661-72.
9. Gills JP. Cherhio M, Raanan MG. Up preserved lidocaine to control disconfort during cataract surgery using topical anesthesia. J. Cataract. Refract. Surg, 1997, 23. 545-550.
10. Shah AR, Vasavada AR, Keng MQ. Corneal endothelial safety of intracameral preservative-free 1% xilocaine, Indian J Ophthalmol., 2004, 52: 133-38.
11. Walters MR, Gerigiou T, Haiward JM. Sight-threatening acute orbital swelling from peribulbar local anesthesia. J. Cataract. Refract. Surg. 1999, 25: 444-46.
12. Girard LJ. Origin of the scleral tunnel incision. J. Cataract. Refract. Surg. 1995, 21: 6-7.
13. Fine H. Cortical Cleaning, Hidrodisection, J. Cataract Refract. Surg. 1992;18:58-12.
14. Smisec S, Y Asar T, Cinal A, Y Ilmans of. Efect of superior and temporal clear corneal incisions on astigmatism after sutureless phacoemulsification. J. Catarct. Refract. Surg. 1998, 24: 515-18.
15. Boyd BF.The art and the science of cataract surgery of Ophthalmology, Bogota, Columbia,2001,347350,208
16. Gimbel HV, Neuhannt, Continuous Circular Capsulorexis, J Cataract Refract Surg, 1991, 17, 110-111.
17. Steinert I: Indications, complications and treatement în cataract surgery, Ed.Lipincott, Philadelphia, 1995, 271-273, 279-291, 364-368.
18. Vaspayee RB, Angra SK, Honavar SG, et al. Capsulotomy for phakoemulsification în hipermature cataracts, J Cataract Refract Surg, 1995, 21, 612-615.
19. Vaspayee RB, Bansal A, Sharmaen, Dada T, Dada VK: Phakoemulsification of white hipermature cataract, J Cataract Refract Surg, ;1999, 25, 1157-1160.
20. Dumitrache Marieta. Oftalmologie clinica. Ed. Universitara Carol Davila, Bucuresti, 2008, 770-772.
21. Buratto L: Extracapsular cataract microsurgery and posterior chamber intraocular lenses, Ed.Fogliara, Milano, 1989, 130-140.
22. Yeah R. The "pupil snap" sign of posterior capsule rupture with hydrodisection în phacoemulsification, Br. J. Ophthalmology 1996,80:486
23. Osher R.A., Ju B.C., Koch D.D. Posterior polar cataracts –a predisposition to intraoperative posterior capsular rupture. J. Cataract. Refract. Surg., 1990,157-162.
24. Hoffer KJ, Mc Farland JE: Intracameral subcapsular fluorescein staining for improved visualization during capsulorhesix în mature cataracts, J.Cataract Refract Surg, 1993, 19-566.

25. Kanski J: Clinical Ophthalmogy, 4th ed, Ed.Butterworth Heinemann, New Delhi, 2000, 156-178.
26. Friedmann Kaiser Trotler: Review of Ophthalomogy, Ed.Elsevier, Sanders, 2005,193-195, 236-238, 284-285, 286-290.

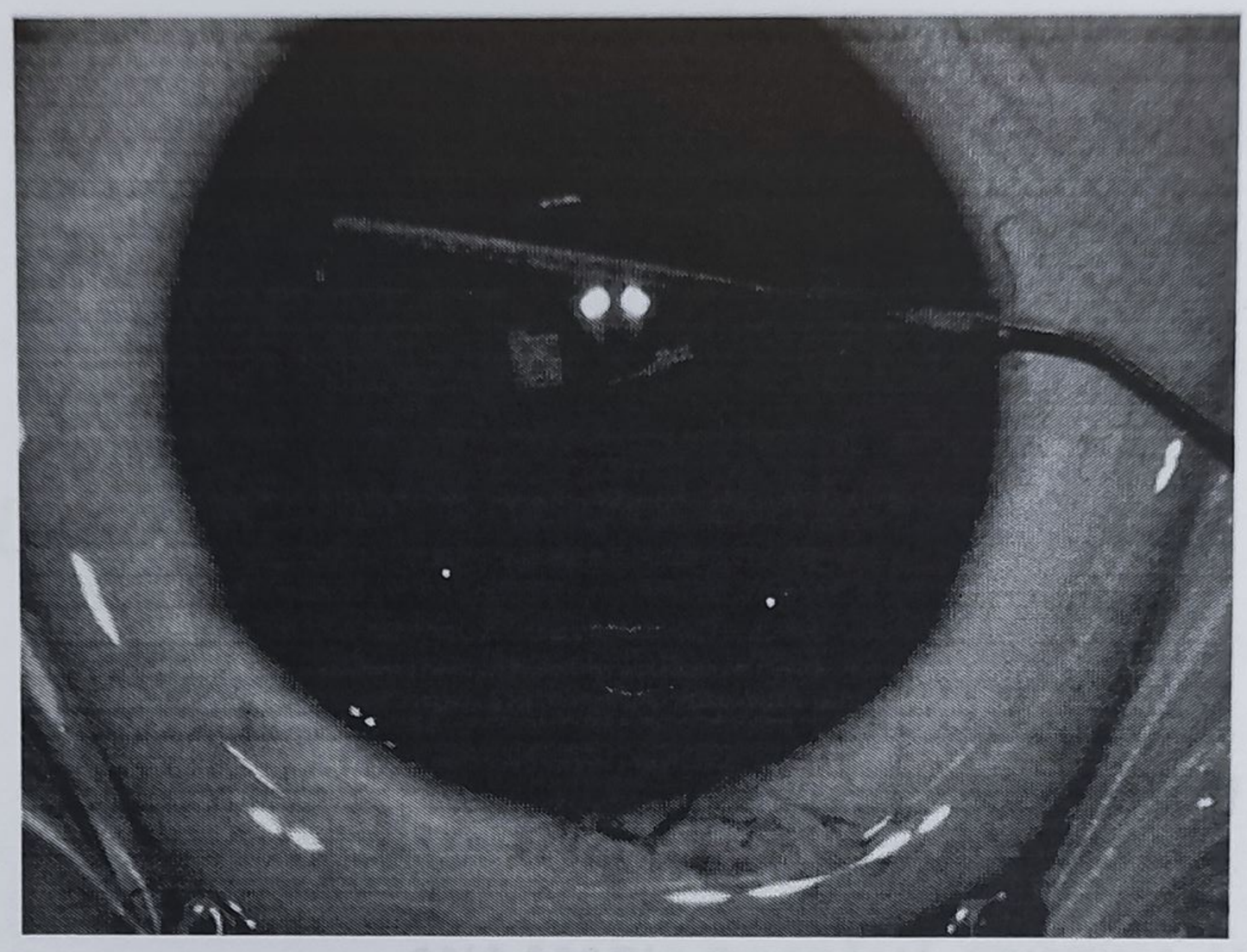

CAPITOLUL VII

TRATAMENTUL CHIRURGICAL IN GLAUCOM

ANA MARIA DASCĂLU, CRISTINA ALEXANDRESCU,
LILIANA VOINEA, D. ŞERBAN,

INTERVENȚII CHIRURGICALE (ANEXA CD) – M. FILIP, A. FILIP

Indicaţiile terapiei chirurgicale în glaucom

In condiţiile actuale ale dezvoltării metodelor de tratament medical şi laser în glaucom, indicaţiile chirurgiei s-au restrâns mult faţă de acum câteva zeci de ani în urmă. Totuşi, există în continuare situatii când intervenţia chirurgicală rămâne indispensabilă sau în care aceasta este ultima resursă terapeutică, atunci când celelalte metode se dovedesc ineficiente pentru atingerea TIO ţintă şi stoparea progresiei bolii.

Obiectivul principal al tratamentului chirurgical în glaucom îl reprezinta reducerea pe termen lung a TIO la valori cât mai apropiate de TIO ţintă, cu sau fără medicaţie antiglaucomatoasă post-operatorie.

Succesul chirurgiei antiglaucomatoase trebuie evaluat pe baza următorilor parametri:

- eficacitatea în reducerea durabilă a TIO cât mai aproape de nivelul TIO ţintă
- rata complicaţiilor
- evoluţia postoperatorie a funcţiei vizuale a pacientului respectiv.

Decizia alegerii tratamentului chirurgical trebuie luată cântărind **raportul risc-beneficiu.**

Cei mai importanţi factori în alegerea metodei de tratament chirurgical sunt, conform Ghidului European de Glaucom:

- tipul de glacom
- TIO *ţintă* dorit în cazul respectiv
- istoricul pacientului (medicaţie, laser, intervenţii chirurgicale prealabile, gradul pierderii de câmp vizual)
- profilul de risc (ochi unic, ocupaţie)
- factori ce ţin de pacient (vârstă, aşteptări, complianţa postoperatorie)
- experienţa chirurgului.

Având în vedere heterogenicitatea condiţiilor patologice reunite sub entitatea clinică de glaucom, cu mecanisme etiopatogenice şi fiziopatologice diferite, **indicaţiile actuale şi tipul intervenţiei antiglaucomatose de elecţie pentru fiecare formă de glaucom sunt:**

INDICAŢII ABSOLUTE:

- **Glaucomul congenital primitiv** beneficiază întotdeauna de tratament chirurgical:
  - **goniotomie**: dacă corneea este clară (dg. precoce)
  - **trabeculotomie**: dacă corneea este tulbure (dg. tardiv)
  - chirurgie filtrantă asociată cu antimetaboliţi, în caz de eşec al primelor 2 metode

– sisteme artificiale de drenaj - ultima resursă terapeutică

Reintervenţiile sunt frecvente, evoluţia dificilă, grefată de multiple complicaţii.

- **Glaucomul primitiv cu unghi inchis acut:**
  - **prin bloc pupilar: iridotomie periferică**, laser, fie chirurgical (în situaţiile în care lipsa de transparenţă a corneei nu permite tratamentul laser), după prealabila hipotonizare a globului ocular prin tratament medical;
  - **prin mecanism cu iris în platou: iridotomie periferică**, laser, fie chirurgical, asociat cu iridoplastie laser periferică
  - **prin blocaj ciliar** (sindrom de misdirecţie posterioară a umorii apoase, glaucom malign): iridotomia periferică (laser/chirurgicală) trebuie asociată, după caz cu:
    - capsulotomie/ vitreoliza laser YAG sau vitrectomie anterioară pentru ochii cu pseudofak sau afaci;
    - explantul pseudofakului, in anumite cazuri

- **Glaucoamele primitive cronice cu închiderea unghiului** au indicaţie absolută de tratament chirurgical, răspunsul la tratamentul medicamentos fiind de cele mai multe ori nesatisfacator. Se recomandă:
  - iniţial: **iridectomia periferică/iridotomia laser** - poate fi suficientă în cazul în care cel puţin jumătate din circumferinţa unghiului irido-cornean este liberă de sinechii; are complicaţii neglijabile
  - ulterior: o **intervenţie chirurgicală filtrantă** (trabeculectomia), dacă TIO ţintă nu poate fi atinsă
  - extracţia cristalinului poate fi avută în vedere în anumite cazuri

- **Glaucoamele secundare prin închiderea unghiului:**
- **prin blocaj pupilar:** în funcţie de mecanismul implicat:
  - hipotonizare prin tratament medicamentos;
  - **iridotomie laser/iridectomie periferică** chirurgicală
  - extragerea cristalinului, vitrectomie
  - intreruperea mioticelor (dacă e cazul)
  - midriatice
  - ruperea sinechiilor posterioare prin liza laser Yag

- **fără blocaj pupilar, cu închiderea unghiului prin tracţiune anterioară:**
  - **chirurgie filtrantă, +/- antimetaboliţi** în funcţie de factorii de risc asociaţi, după hipotonizarea globului ocular prin terapie medicamentoasă

- în caz de eşec: **sisteme artificiale de drenaj** sau, în ultimă instanţă, **proceduri ciclodistructive**
- **în glaucoamele neovasculare:** panfotocoagularea laser retiniană şi injecţiile intravitreene cu anti-VEGF s-au dovedit utile în controlul TIO

- **fără blocaj pupilar prin impingere dinspre posterior spre anterior:**
  - intervenţii chirurgicale specifice, în funcţie de mecanismul etiopatogenic
    - → bloc ciliar (glaucom malign): iridotomie/iridectomie, liza laser/chirurgicală a capsulei cristaliniene şi/sau hialoidei anterioare;
    - → chisturi iriene sau de corp ciliar, tumori oculare: distrucţia laser/excizia chirurgicală a chisturilor; iradierea tumorii;
    - → aspirarea gazului/uleiului de silicon
    - → sindrom de efuzie uveală: relaxarea indentării sclerale, vitrectomie, sclerotomie (pentru ochi nanoftalmi), rezecţia/iradierea tumorilor oculare
    - → corectarea anomaliilor congenitale asociate cu glaucom secundar
  - **chirurgie filtrantă, +/- antimetaboliţi** în funcţie de factorii de risc asociaţi, după hipotonizarea globului ocular prin terapie medicamentoasă;
  - **procedee ciclodistructive** sau **sisteme artificiale de drenaj** – în caz de eşec al celorlalte mijloace terapeutice

INDICAŢII RELATIVE:

- **Glaucoamele primitive cu unghi deschis:**

Majoritatea pacienților cu glaucom primitiv cu unghi deschis sunt tratați medicamentos. Laser-trabeculoplastia este o opțiune inițială, în condițiile respectării indicațiilor și contraindicațiilor specifice, dar rezultatul interventiei este mai puțin previzibil ca valoare și constanță în timp.

EGS recomandă ***alegerea tratamentului chirurgical*** în următoarele situații:

- tratamentul medical optim și/sau laser este ineficient pentru obținerea și păstrarea TIO țintă (glaucom sever, valori ale TIO foarte mari, care nu răspund la terapia medicamentoasă)
- riscul de progresie (structural și funcțional) ridicat sub terapie medicamentoasă, cu amenințarea vederii și a calității vieții legate de aceasta; determinarea ratei progresiei este esențială în aceste cazuri pentru un management terapeutic optim;

- terapia medicamentoasă nu este posibilă datorită alergiei, contraindicațiilor legate de alte comorbidităţi asociate sau lipsei de complianță la tratament.

Chirurgia filtrantă este de prima intenţie, trabeculectomia fiind considerată tehnica "gold-standard" în ceea ce priveşte eficienţa în reducerea TIO şi stabilitatea rezultatelor în timp.

In caz de eşec al chirurgiei filtrante, alte opţiuni terapeutice sunt:

- repetarea trabeculectomiei cu asociere de **antimetaboliţi**
- **sisteme artificiale de drenaj**
- **intervenţii ciclodistructive** – în caz de glaucom absolut, dureros

Glaucomul primitiv juvenil necesită frecvent precoce intervenţie chirurgicală, pentru atingerea TIO ţintă, opţiunile terapeutice constând în chirurgie filtrantă sau trabeculotomie, în asociere cu utilizarea de antimetaboliţi.

- **Glaucoame secundare cu unghi deschis**

- **chirurgia filtrantă**: atunci când tratamentul medical şi laser nu este suficient pentru atingerea TIO ţintă şi stoparea progresiei în glaucoamele pigmentare, pseudoexfoliative, uveitice, cortizonice iatrogene
- diverse **alte intervenţii chirurgicale** adecvate cauzei, cum ar fi:
  - extragerea cristalinului sau maselor cristaliniene+/-vitrectomie în glaucomul indus de cristalin
  - paracenteza şi lavajul CA +/- vitrectomie în glaucomul asociat cu hemoragie intraoculară
  - iradiere, excizia tumorii, enucleaţie sau ciclodistrucţie în glaucoamele asociate cu tumori intraoculare; în acest caz, ***trabeculectomia este contraindicată!***
  - chirurgia decolării de retină – în glaucomul asociat cu decolare de retină
  - îndepărtarea uleiului de silicon sau pseudofakului, vitrectomie anterioară – în glaucoamele asociate chirurgiei oculare
  - tratamentul bolii principale, hipotonizare şi intervenţie chirurgicală adaptată condiţiilor specifice – în glaucoame secundare asociate cu creşterea presiunii în vasele epiclerale

Evaluarea preoperatorie a pacientului glaucomatos

In analiza raportului risc-beneficiu şi pentru alegerea corectă a tipului de intervenţie chirurgicală, evaluarea preoperatorie a pacientului glaucomatos trebuie să ţină seama de:

- **vârsta**: sub 50 ani, reacţia de fibroză cicatriceală este intensă, utilizarea antimetaboliţilor ar trebui luată în vedere pentru a mări şansa de succes pe termen lung a trabeculectomiei; de asemeni, riscul complicaţiilor pe termen lung asociate intervenţiei chirurgicale este cumulativ mai mare la pacienţii tineri, datorită speranţei crescute de viaţă
- rasa neagră: risc crescut de complicaţii şi eşec al chirurgiei filtrante: asocierea antimetaboliţilor sau implantarea unui sistem artificial de drenaj trebuie considerate
- **bolile generale asociate** (DZ, HTA, coagulopatii, vasculopatii, boli reumatismale) şi **medicaţia personală**: medicaţia anticoagulantă, aspirina, vitamina E sau ginko-biloba trebuie intrerupte cu 3-4 săptămâni preoperator, pentru a reduce sângerarea intra-operatorie (care e factor de risc pentru fibroza ulterioară şi ineficienţa trabeculectomiei)
- **intervenţii chirurgicale oculare:**
  - pe acelaşi ochi: chirurgia cataractei, trabeculectomii ineficiente – factori de risc pentru eşecul chirurgiei filtrante
  - evoluţia perioperatorie dificilă la ochiul congener, dacă a fost operat în prealabil (hemoragie supracoroidiană, glaucom malign, hipotonie persistentă prin hiperfiltrare sau hipertonie prin colmatarea fistulei) – poate fi considerată factor de risc pentru prezenta intervenţie
- **medicaţia topică prelungită** (mai ales coliruri cu miotice, alfa-adrenergice) duce frecvent la apariţia unor infiltrate cu celule inflamatorii în spaţiul subconjunctival – risc de eşec al chirurgiei filtrante; mioticele trebuie întrerupte cu 2-3 zile preoperator datorită efectului lor proinflamator şi riscului de sângerare; instilarea unei picături de pilocarpină 2% sau 4% preoperator este însă indicată pentru a menţine mioza pe durata intervenţiei şi a reduce prolapsul irian în plagă;
- **stadiul leziunilor glaucomatoase** la nivelul nervului optic şi **defectelor de CV**: în glaucoamele avansate sau cu progresie rapidă, indicaţia chirurgicală se pune mai devreme in condiţiile imposibilităţii atingerii unei TIO ***ţintă*** recomandate foarte joase, de 10-12 mmHg, prin medicaţie/laser; totusi, glaucoamele avansate prezinta un risc crescut de a prezenta pierderi de CV postoperator (***pacientul trebuie avertizat asupra acestui aspect!***);
- **TIO**: hipotonizarea preoperatorie prin medicaţie antiglaucomatoasă topică şi sistemică este deosebit de importantă pentru reducerea sângerării intraoperatorii şi prevenirea altor complicaţii redutabile, cum ar fi hemoragia supracoroidiană şi glaucomul malign; este ideală atingerea şi menţinerea unei TIO de max. 20- 25 mmHg cel puţin câteva zile preoperator
- **AV şi refracţia**: pacientul trebuie informat asupra posibilităţii de scădere a AV postoperator (variabilă şi de obicei reversibilă în câteva săptămâni),

precum şi de modificare a refracţiei; sunt rare cazurile în care pacientul poate prezenta o diminuare semnificativă a vederii centrale imediat postoperator, dar acest incident trebuie cunoscut şi accceptat atât de medic cât şi de pacient; de asemeni, pe termen lung, chirurgia filtrantă poate precipita evoluţia unei cataracte şi reducerea consecutivă a AV

- **alte afecţiuni oculare:**
  - conjunctivite cicatriceale, simblefaron: nu există material pentru bula de filtrare; face dificilă tehnic/imposibilă chirurgia filtrantă
  - blefaro-conjunctivite, dacriocistite: trebuie tratate viguros pentru prevenirea complicaţiilor infecţioase postoperatorii (blebita, endoftalmita); identificarea microorganismelor patogene prin culturi specifice se impune in cazurile refractare
  - sindrom de ochi uscat, keratoconjunctivita sicca: trebuie diagnosticate şi tratate cu lacrimi fără conservanţi; utilizarea antimetabolitilor în aceste condiţii poate agrava leziunile corneene.

Pregatirea preoperatorie:

- bilanţ oftalmologic complet cu stadializarea defectelor glaucomatoase şi stabilirea patologiei asociate
- hipotonizare oculară susţinută prin medicaţie antiglaucomatoasă topică şi sistemică (manitol, acetazolamidă) până la atingerea unei TIO de maxim 20-25 mmHg; în cazurile care nu pot beneficia de diuretice osmotice datorită tarelor asociate (insuficienţa cardiacă sau renală) se poate obţine o reducere graduală a TIO prin paracenteza CA cu un ac de 27 sau 30 G
- întreruperea mioticelor cu 2-3 zile preoperator
- compensarea tarelor asociate (glicemia, TA)
- profilaxia infecţiei postoperatorii: lavaj cu betadină diluată sau antibiotic topic cu spectru larg
- instilarea unei picături de pilocarpină 4% cu o oră preoperator, pentru asigurarea miozei pe perioada intervenţiei

Anestezia:

- **anestezie generală**: la copii cu glaucom congenital
- **anestezie loco-regională** (retrobulbară, peribulbară,) la adulţii cooperanţi:
  - lidocaina 2% sau bupivacaina 0,75%
  - se va evita asocierea cu epinefrina (midriatic) şi compresiunea globului ocular cu oculopresorul pentru difuzia anesteziculuí pentru a nu perturba fluxul sanguin la nivelul nervului optic

- anestezie sub-Tenoniană sau topică: în cazuri selecţionate, pacienţi cooperanţi;
  - diatermia ţesutului episcleral şi iridectomia periferică sunt percepute ca dureroase
  - se evită riscul de compresiune asupra N. optic ca în anestezia retrobulbară (scade riscul pierderii de CV postoperator, mai ales la cei cu glaucom avansat)

Intervenţii chirurgicale în funcţie de tipul de glaucom

	Tipuri de intervenţie chirurgicală	**Indicaţii specifice**
Intervenţii chirurgicale în glaucomul congenital	Goniotomia Trabeculotomia	Glaucom congenital, cu: - cornee clară - cornee tulbure
Iridectomia periferică		• Glaucomul primitiv acut cu unghi închis • Glaucomul primitiv cronic cu închiderea unghiului • Glaucoame secundare cu unghi inchis: ➢ prin bloc pupilar ➢ prin bloc ciliar
Intervenţii chirurgicale filtrante	**penetrante:** trabeculectomia **non-penetrante:** sclerectomia profundă, vâsco-canalostomia	• Glaucoame primitive cu unghi deschis • Glaucoame secundare cu unghi deschis: pigmentar, pseudoexfoliativ, uveitic, cortizonic • Glaucomul cronic primitiv prin inchiderea unghiului • Glaucoame secundare prin inchiderea unghiului fara blocaj pupilar
Utilizarea antimetabolitilor	5 FU Mitomicina C	- asociată intervenţiilor filtrante, cu aceleaşi indicaţii, în prezenţa unor factori de risc pentru cicatrizare excesiva
Sisteme artificiale de		• Eşecul chirurgiei filtrante, + antimetaboliţi

drenaj		• Imposibilitatea tehnică de realizare a chirurgiei filtrante: cicatrici conjunctivale întinse, extensive, simblefaron, post arsuri, conjunctivite cicatriceale • Glaucoame secundare asociate cu anomalii congenitale intraoculare (aniridie)
Intervenţii cicloanemizante		• Glaucom absolut, dureros • Eşecul celorlalte metode de tratament chirurgical
Alte proceedee chirurgicale	tratamentul cauzei (extragerea cristalinului, evacuarea hifemei/ hemoftalmusului evacuarea uleiului de silicon, injecţii cu anti-VEGF etc)	• Glaucoame secundare cu unghi închis • Glaucoame secundare cu unghi deschis

Intervenţii chirurgicale în glaucomul congenital

La copii, bilanţul oftalmologic se completează în sala de operaţie, sub anestezie generală, înainte de a lua decizia operatorie, prin: determinarea TIO prin aplanotonometrie (Perkins), determinarea diametrelor corneene, măsurarea axului antero-posterior prin ultrasonografie, examen biomicroscopic, gonioscopie.

Cele 2 tipuri de intervenţie chirurgicală sunt:

- **goniotomia (trabeculotomia ab interno)**
- **trabeculotomia (trabeculotomia ab externo)**

Ambele realizează o comunicare între canalul Schlemm şi CA. Principalul element care ghidează opţiunea chirurgului este gradul de transparenţă al corneei.

Goniotomia (trabeculotomia ab interno)

Este operaţia de elecţie a glaucomului congenital, cu ***cornee transparentă***, în primii doi ani de viaţă. Este lipsită de complicaţii majore, se face în cornee clară, prin incizie minimă şi nu deschide zona limbului sclero-cornean (pentru a afecta fiziologia normală a regiunii).

Pregătire preoperatorie:

- **clarificarea corneei** prin:
  - ***medicaţie*** care scade edemul cornean: glicerină topic şi acetazolamidă per os: 5-10 mg/kgc la 4-6 ore pentru a reduce edemul cornean
  - ***metode mecanice***: raclajul epiteliului central, dacă medicaţia nu asigură o cornee suficient de clară (atentie să nu se lezeze membrana Bowman); nu trebuie denudat întregul epiteliu cornean pentru că nu aduce beneficii suplimentare (doar o recuperare postoperatorie mai dificilă) şi nu trebuie lezată zona limbică!
- pilocarpina 2%, 1 pic., pentru a induce mioza şi a proteja cristalinul în cursul intervenţiei

Tehnica:

- de obicei, medicul se poziţionează temporal şi abordul se face în sectorul nazal
- se asigură păstrarea profunzimii CA în timpul intervenţiei prin injectarea de vascoelastic (sau solutie BSS)
- goniotomia se realizează cu ***cuţitul de goniotomie*** (Barraquer, Swan) sau cu un ***ac de seringă de 25G***, care se introduce *oblic* (pentru a asigura coaptarea postoperatorie a plăgii) la nivelul corneei periferice, imediat anterior de limb, în zona diametral opusă sectorului ţintă
- se plasează o lentilă de goniotomie (Barkan, gonioprisma Swan-Jacob) pe centrul corneei
- dacă se doreşte abordul sectorului nazal, acul sau cuţitul de gonitomie se introduce temporal şi este avansat uşor paralel cu planul irisului, pentru a evita lezarea accidentală a corneei, cristalinului sau irisului; în acest timp, ajutorul expune unghiul prin tracţionarea şi rotirea globului ocular cu 2 pense Castraviejo la nivelul inserţiei muşchilor drepţi superior şi inferior;
- dacă se doreşte abordul sectorului inferior, atunci cuţitul/acul se introduce la ora 12, urmând o direcţie oblică şi paralelă cu planul irisului, în timp ce ajutorul tracţionează la nivelul inserţiei muşchilor drept medial şi lateral, rotind globul ocular pentru a evidenţia imaginea unghiului inferior;

- se secţionează portiunea anterioara a trabeculului pe o circumferinţă de 4-6 ore (***120-180 grade***); secţionarea trebuie sa fie uşoară, sa nu fie prea profundă, pentru a evita secţionarea fibrelor sclerale
- pe măsură ce se practică goniotomia, baza irisului se deplasează posterior şi CA se adânceşte;
- la final, incizia se autosigilează (fiind oblică), iar prezenta vascoelasticului la retragerea cutitului previne decompresiunea bruscă şi sângerările intraoculare; substanţa se va rezorbi spontan in urmatoarele 24-48 ore
- injecţie subconjuctivală cu antibiotic cu spectru larg (ex. Cefalosporina)
- 1 pic. pilocarpină pentru tensionarea inciziei trabeculare
- pansament ocular 24 ore

Trabeculotomia (trabeculotomia ab externo)

Are drept ***indicaţie de elecţie*** glaucomul congenital, atunci când corneea este edemaţiată (nu permite vizualizarea unghiului cu gonioprisma) sau vârsta copilului este de peste 2 ani. La adulţi fiind ineficientă.

Constă în efectuarea unui lambou scleral, cu descoperirea canalului Schlemm, secţionarea sa şi introducerea cuţitului Harms în lumenul acestuia, secţionând astfel peretele intern al canalului cât şi trabeculul.

Tehnica:

- disecţia unui flap conjunctival cu baza la limb
- cauterizarea uşoară a ţesutului episcleral pentru a asigura hemostaza (se va evita coagularea extensivă, care ar putea produce retracţia ţesutului scleral şi alterarea anatomiei limbului sclero-cornean
- disecţia unui flap scleral de 80% din grosimea sclerei până în cornee clară
- incizie radiară de 3 mm in mijlocul ariei de sub flap-ul scleral cu deschiderea canalului Schlemm; lama cuţitului trebuie sa fie orientată paralel cu axul optic
- reperul anatomic este banda circumferenţială de fibre albicioase care formează pintenul scleral, situată imediat posterior de canalul Schlemm
- la deschiderea canalului Schlemm, se va evidenţia UA (sau sânge)
- se verifică deschiderea canalului Schlemm prin introducerea în ambele direcţii a unui fir Nylon 5-0 sau 6-0 (a cărui vârf a fost rotunjit prin încălzire) pe o distanţă de 2-3 ore
- firul va trece foarte uşor la ochii buftalmici; întâmpinarea unei rezistenţe certe are semnificaţia poziţionării greşite în afara canalului Sclemm şi nu trebuie forţată avansarea;
- +/- paracenteza CA şi injectarea de vâscoelastic (este utilă pentru menţinerea CA după trabeculotomie)

- se introduce cuţitul Harms (trabeculotomul) de dreapta şi respectiv de stânga in cele 2 capete ale canalului Schlemm şi se secţioneaza peretele intern al acestuia şi trabeculul, realizând comunicarea cu CA; rezistenţa este minimă; o rezistenţă crescută are semnificaţia unei plasări incorecte a trabeculotomului
- când 3/4 din lama trabeculotomului se vizualizează in CA, acesta poate fi retras uşor, paralel cu irisul, pentru a nu leza structurile intraoculare;
- după ce s-a realizat trabeculotomia pe partea dreaptă şi pe partea stângă, se închide plaga prin sutura voletului scleral cu fire separate de Nylon 10-0
- sutura conjunctivei cu fir surjet 8-0 sau 10-0 (Vycril, Ethicon)
- injecţie subconjunctivală cu antibiotic (cefalosporină)
- 1 pic. pilocarpină pentru tensionarea inciziei trabeculare
- pansament ocular 24 ore

Incidente şi accidente intraoperatorii:

- plasarea incorectă a trabeculotomului în afara canalului Schlemm: mai anterior – secţionarea şi decolarea membranei Descemet; posterior – risc de ciclodializă sau iridodializă;
- sângerare cu hifemă la trabeculotomie, urmată de decompresiunea brutală a CA: de obicei mică, se rezoarbe spontan; injectarea prealabilă de vascoelastic are rol tampon;

Trabeculotomia pe 360º

- variantă tehnică în care după disecţia flapului scleral şi identificarea canalului Schlemm, se introduce pe unul din capete un fir albastru de polipropilena 6-0 (cu capetele anterior rotujite prin încălzire), care va fi avansat circumferenţial şi exteriorizat prin celălalt capăt al tranşei de secţiune la nivelul canalului Schlemm;
- prin tracţiune blândă asupra ambelor capete prinse cu un port-ac, firul va fi avansat şi va secţiona peretele intern al canalului Schlemm şi trabeculul, pătrunzând în CA
- ulterior bucla va fi scoasă prin plagă, urmată de sutura voletului scleral şi a conjunctivei ca şi la trabeculotomia clasică
- în situaţia în care firul nu poate fi avansat pe 360 de grade, se impune realizarea unui al 2-lea volet scleral diametral opus, urmată de incizia canalului Schlemm si evidenţierea firului albastru la acest nivel; se va face trabeculotomia pe o jumatate din circumferinţă şi se va completa ulterior pe cealaltă jumatate

Ingrijirea postoperatorie:

- coliruri cu antibiotic+corticosteroizi 2-3 săptămâni
- monitorizarea transparenţei corneei şi profunzimii CA
- reevaluare sub anestezie generală la 6 săptămâni

Iridectomia periferică chirugicală

Indicaţii:

- glaucomul acut sau cronic cu închiderea unghiului prin bloc pupilar, atunci când iridotomia laser nu se poate realiza din punct de vedere tehnic (raza laser nu poate fi focusata la nivelul criptelor iriene):
  - edem cornean;
  - inflamaţia severă a CA (celularitate, Tyndall intens +)
  - CA prea îngustă (iris prea aproape de cornee)
- atacuri repetate după închideri ale iridotomiilor laser în antecedente

Anestezia:

- locală/ generală (excepţional, la pacienţi necooperanţi)

Tehnica:

- daca nu s-a reuşit hipotonizarea medicamentoasă preoperatorie şi TIO rămâne ridicată, se recomandă iniţial paracenteza temporală pentru a evita decompresiunea bruscă a globului
- sediul inciziei:
  - **în cornee clară:** perpendicular pe suprafaţa corneei, la ora 12; *avantaj*: nu produce cicatrizarea conjunctivei (de preferat dacă se are în vedere o viitoare intervenţie filtrantă
  - **la limbul sclero-cornean**: la ora 12 se decolează conjunctiva pe aprox. 3 mm, apoi se realizează paracenteza CA cu un cuţit de 3 mm, cu grijă pentru a nu perfora accidental irisul
    → *avantaje*: face intervenţia mai facilă pentru că irisul prolabează spontan în buzele plăgii
    → *dezavantaje*: necesită sutura plăgii; fenomenele cicatriceale pot îngreuna o viitoare trabeculectomie
- exteriorizarea irisului în buzele plăgii:
  - spontan sau provocat uşor printr-o apăsare blândă pe buza posterioară a plăgii sclero-limbice cu pensa
  - dacă e prins in sinechii posterioare se poate tracţiona uşor periferia irisului cu o pensă fină fără dinţi, dar cu grijă pentru a nu leza capsula cristaliniană subjacentă
- realizarea iridectomiei: irisul exteriorizat în buzele plăgii se va secţiona cu foarfecele Vanas;

- dacă se doreşte o iridectomie rotundă cu baza periferic – se va orienta foarfecele paralel cu limbul
- dacă se doreşte o iridectomie ingustă, ascuţită, cu vârful spre centru, foarfecele va fi orientat perpendicular pe limb
- se recomandă o iridectomie mică, periferică, ce deformează minim pupila
- *pentru un ochi afak, vitrectomizat, cu ulei de silicon: sediul iridectomiei ar trebui să fie inferior, pentru că moleculele de ulei de silicon se acumulează în partea superioară şi pot bloca o iridectomie superioară!!*
- verificarea iridectomiei în toată grosimea: epiteliul pigmentar prezent pe faţa posterioară a piesei de excizie; reflexul roşu prezent la nivelul zonei excizate

– repoziţionarea irisului şi închiderea plăgii:
- dacă irisul nu se aranjează singur, se poate lovi uşor cornea supraiacentă sau se poate repoziţiona uşor irisul cu o spatulă
- o soluţie alternativă ar putea fi injectarea de miotice (Miochol) în CA
- sutura plăgii limbice/corneene cu 1 sau 2 fire Nylon 10-0
- +/- sutura conjunctivei cu fir nerezorbabil Nylon 10-0 sau Vicryl 8-0
- cicloplegie (controlul inflamaţiei şi prevenirea sinechiilor posterioare)

Intervenţii filtrante în chirurgia glaucomului

Chirurgia penetrantă a glaucomului
Trabeculectomia

Realizează o fistulă controlată care permite UA să se scurgă din camera anterioară în spațiul sub-tenonian. Fistula este protejată de un volet scleral superficial și acoperită de conjunctivă, formându-se la acest nivel **bula de filtrare**.

Procedura este cea mai frecventă intervenție chirurgicală în tratamentul glaucomului - "gold standard"- și duce în majoritatea cazurilor la scăderea eficientă, de lungă durată a TIO.

Indicaţiile trabeculectomiei:
- GPUD: În cazul eşecului terapiei medicamentos maximal +/- laser în atingerea și menținerea TIO țintă și prevenirea progresiei bolii
- pacienţi cu progresie rapidă a bolii (când presiunea intraoculară ţintă ar fi imposibil de atins prin alte forme de terapie), caracterizat prin deteriorare perimetrică, accentuarea excavaţiei nervului optic
- lipsa complianţei sau o complianţă scăzută a pacientului la terapia medicamentoasă, cu progresia consecutivă a bolii
- reacţii adverse intolerabile la terapia medicamentoasă

- glaucom avansat, în momentul diagnosticului, cu presiune intraoculară foarte mare

Contraindicaţii:

- glaucomul absolut, dureros
- glaucom neovascular hemoragic
- cicatrici conjunctivale întinse post arsuri, inflamaţii severe ale conjunctivei sau sclerei.

Aceste contraindicaţii sunt relative şi ţin de experienţa chirurgului.

Pregatirea preoperatorie:

- hipotonizarea globului ocular, prin medicaţie topică + sistemică (acetazolamida, manitol), timp de câteva zile preoperator, pentru a reduce riscul complicaţiilor hemoragice
- +/- corticoterapie topică (eventual sistemică la pacienţi cu risc crescut de eşec al trabeculectomiei)
- miază: 1 pic. pilocarpină

Anestezie:

- anestezia loco-regională, fără utilizarea oculopresorului: adulţi cooperanţi
- anestezia generală: excepţional, la pacienţi necooperanţi

Tehnica chirugicală:

- evidenţierea m. drept superior cu pensa de drept şi plasarea unui fir de tracţiune sau plasarea unui fir de tracţiune în cornee clară, superior
- asigurarea deschiderii bune a fantei palpebrale prin plasarea unor fire de tracţiune la pleoape sau montarea unui blefarostat (risc posibil de compresiune pe globul ocular)
- incizia conjunctivei pe o distanţa de aprox. 8 mm, centrată pe meridianul orei 12, folosind o pensă fără dinţi şi un foarfece (Vanas, Westcott)
- sediul inciziei poate fi:
  - la limb, cu crearea unui lambou conjunctival cu baza la fornix
  - la 8 mm de limb, în sectorul superior – pentru crearea unui lambou conjunctival cu baza la limb
- disecţia flap-ului conjunctival şi indepărtarea tesutului episcleral si capsulei Tenon pentru evidenţierea sclerei subjacente şi a limbului sclero-cornean;
- asigurarea hemostazei prin diatermie ţintită la nivelul vaselor care sângerează; se va evita tratarea zonei destinate voletului scleral pentru a evita retracţia acestuia; se va evita diatermia conjunctivei decolate pentru

că poate favoriza hiperfiltrare ulterioară prin microleziuni sau breşe evidente;

- realizarea unui volet scleral triunghiular sau dreptunghiular de 3⁄4 mm care interesează 3⁄4 din grosimea sclerei, ce se va diseca până în cornee transparentă;
  - *poziţia voletului*: la ora 12, pentru a evita vasele perforante anterioare şi pentru că la acest nivel limbul sclero-cornean este cel mai lat (aprox. 1-1,5 mm)
  - trasarea marginilor voletului cu un cuţit de 15º, urmată de disecţia treptată, cu expunerea şi secţionarea progresivă la vedere a fibrelor sclerale cu un cuţit de 15° sau 45° sau cu un crescent, dar orientat în permanenţă cu lama tăietoare în sus, înspre chirurg, pentru a fi sub control vizual direct; în tot acest timp, marginea liberă a voletului scleral este tracţionată uşor în sus şi spre cornee cu ajutorul unei pense fine cu dinţi
  - disecţia voletului scleral trebuie să se continuie anterior până în cornee clară (aprox. 1-2 mm), având grijă să adaptăm poziţia lamei odată cu trecerea de la curbura sclerei la curbura diferită a periferiei corneei
- +/- paracenteza CA cu un cuţit de 15º sau ac de 27 G (pentru evitarea decompresiunii bruşte a CA, controlul final al permeabilităţii filtrării şi stimularea formării bulei de filtrare)
- excizia voletului intern: sclerectomia şi trabeculectomia:
  - sub volet, se trasează un dreptunghi de 1,5⁄2 mm, plasat anterior de pintenul scleral, pe zona gri-albăstruie corespunzatoare limbului sclero-cornean şi prelungit anterior în cornee clară
  - prima latură care se deschide va fi cea anterioară, în cornee clară, cu deschiderea progresivă a CA (UA iese în plagă, globul ocular se hipotonizează, CA se aplatizează)
  - se secţionează apoi pereţii laterali, de aprox. 1 mm, perpendicular pe limb, fără a depăşi posterior pintenul scleral (condensare de fibre de culoare albă)
  - se finalizează excizia ţesutului trabecular cu foarfecele Vanas
  - ***se va evită depăşirea posterioară a pintenului scleral, dat fiind riscul mare de hemoragie prin lezarea corpului ciliar sau a vaselor ce alcătuiesc marele cerc al irisului!***
- iridectomie periferică de dimensiune comparabilă cu a voletului intern

- sutura voletului scleral la planul scleral, cu 2 fire separate plasate în cele 2 colţuri libere (ale dreptunghiului) sau respectiv 3 fire separate (unul la vârf şi câte unul pe fiecare latură – în cazul voletului triunghiular) cu fir nerezorbabil Nylon 10-0
- sutura flapului conjunctival cu fir neresorbabil Nylon 10-0 sau Vicryl 9-0, surjet
- se verifică etanşeitatea suturii şi formarea bulei de filtrare: injectarea de ser sau BSS prin paracenteză şi controlul extravazării soluţiei la nivelul plăgii conjunctivale cu un bureţel cu colagen; în cazuri neclare – se poate aplica un colorant (fluoresceină sodică) la nivelul plăgii conjunctivale, cu examinare în lumina albastru Cobalt pentru evidenţierea scurgerilor de UA (test Seidel)
- cicloplegie (atropina 1%)
- unguent +/- injecţie subconjunctivală cu antibiotic+corticosteroid (gentamicină+ dexametazonă) inferior, la distanţă de sediul bulei de filtrare în formare; unii autori nu recomandă injecţia subconjunctivală pentru a evita riscul unei hemoragii subconjunctivale

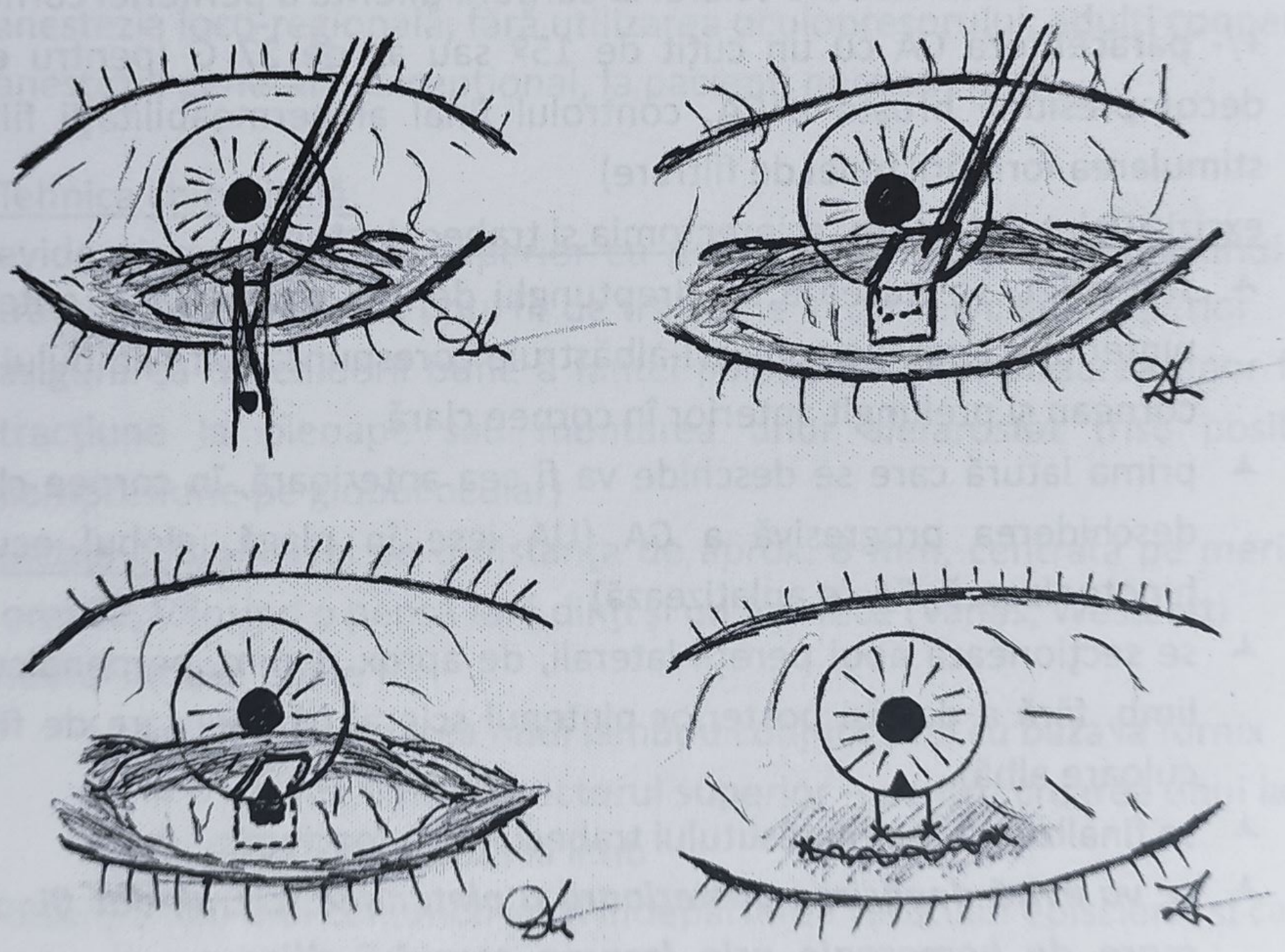

Figura: Trabeculectomia - a) incizia şi disecţia conjunctivei; b) disectia voletului scleral; c) excizia voletului scleral profund, trabeculectomie, iridectomie; d) aspect final

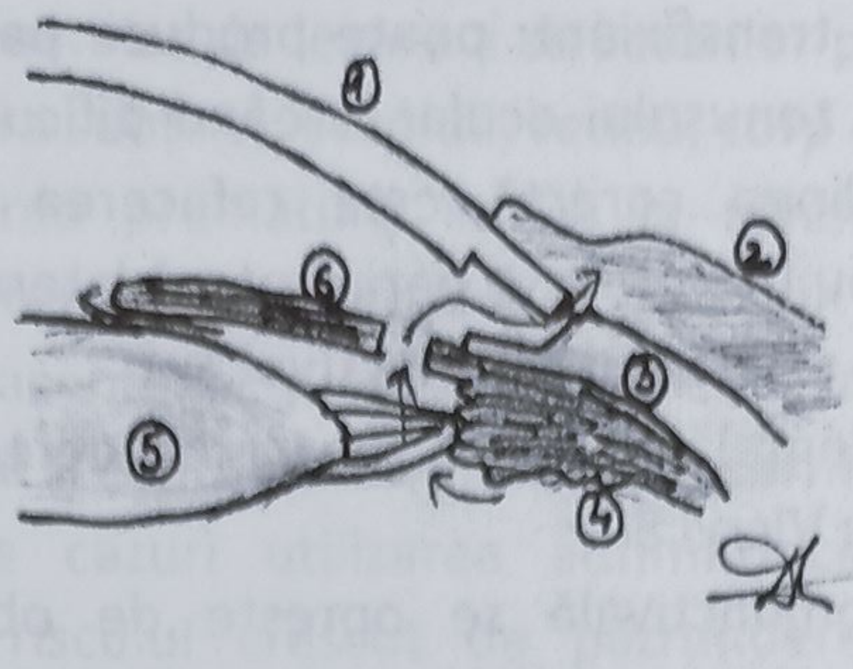

Figura: Circuitul UA după trabeculectomie : 1. – cornee ; 2. – conjunctiva ; 3. – sclera ; 4. – corpul ciliar ; 5.- cristalin ; 6. -iris

Există variante imbunătăţite ale trabeculectomiei ce constau fie în folosirea suturilor
ajustabile la nivelul flapului scleral, fie utilizarea antimetabolitilor sau a altor agenţi antifibrotici, în cazuri cu risc de cicatrizare excesivă.

Ingrijirea postoperatorie:

- medicaţie topică: coliruri cu antibiotic, antiinflamatorii steroidiene+/- nesteroidiene, cicloplegice
- evoluţia aşteptată este scăderea şi stabilizarea valorilor TIO către limita inferioară a normalului, refacerea CA la profunzime normală în câteva zile şi formarea bulei de filtrare
- valori normale postoperatorii ale TIO în primele 2 săptămâni: **5-15 mmHg**
- o mică decolare de coroidă periferică poate apare, fără semnificaţie clinică şi cu remisie spontană în timp, sub tratament topic

Complicaţiile trabeculectomiei

<u>Complicaţii intraoperatorii:</u>

- **hematom retrobulbar** post anestezie retrobulbară:
  - ➢ semne clinice: proptoză, hemoragie subconjunctivală, glob ocular dur (TIO foarte crescută)
  - ➢ atitudine terapeutică: amânarea intervenţiei chirurgicale după rezorbţia completă a hemoragiei; manitol 10% sau 20%, 0.5-1ml/kgc i.v., +/- cantotomie laterală, mai ales în cazuri de glaucom avansat în care afectarea fluxului sanguin la nivelul n. Optic poate avea consecinţe grave asupra funcţiei vizuale
- **plasarea incorectă a firului de tracţiune la cornee**:
  - ➢ prea superficial: poate ceda la exercitarea unei tracţiuni; trebuie repoziţionat mai profund

- prea profund, transfixiant: poate produce paracenteza CA, scurgerea UA, pierderea tonusului ocular, creând dificultăţi în disecţia voletului scleral; atitudinea corectă este refacerea CA prin injectarea de vâscoelastic sau BSS printr-o paracenteză laterală

- **complicaţii legate de flap-ul conjunctival**:
  - gaurirea accidentală necesită repararea defectului prin sutura cu fir Nylon 10-0 sau Vicryl 8-0;
  - sângerarea conjunctivală se opreşte de obicei spontan; poate fi crescută în cazuri de pacienti cu DZ sau HTA, medicaţie anticoagulantă, antiagregantă plachetară, utilizare îndelungată de topice antiglaucomatoase; poate împiedica formarea bulei de filtrare sau poate determina fibrozarea acesteia;
- **complicaţii legate de voletul scleral**:
  - **hemoragice:**
    - hemoragia cauzată de disecţia voletului în patul scleral este de obicei limitată şi poate fi controlată prin irigare cu ser fiziologic/BSS sau tamponament uşor; diatermia trebuie evitată datorită riscului de retracţie a sclerei;
    - hemoragia masivă prin lezarea vaselor perforante ale sclerei (ora 11 şi ora 1) trebuie evitată, cunoscând anatomia regiunii
    - hemoragia la excizia voletului intern sau iridectomiei poate apare prin lezarea marelui cerc al irisului sau corpului ciliar; manevrele de oprire a sângerării constau în lavaj cu SF/BSS, aplicarea unei mici cantităţi de vascoelastic sau, dacă sângerarea nu se opreşte şi determină hifemă, se va sutura strâns flapul scleral şi se va injecta BSS sau vâscoelastic prin paracenteză pentru a creşte TIO şi comprima indirect vasul lezat; după stabilizare, suturile se desfac şi se continuă timpii intervenţiei chirurgicale
  - **volet prea subţire**: se poate rupe total sau parţial; în funcţie de posibilităţile tehnice, se poate încerca:
    - sutura defectului şi continuarea trabeculectomiei; în aceste situaţii utilizarea antimetabolitilor este de evitat, întrucât există un risc crescut de hiperfiltrare la nivelul bulei de filtrare şi de hipotonie prelungită
    - reparare cu *patch scleral* (conservat) sau cu autografă de 50-70% din grosimea sclerei prelevată dintr-o zonă adiacentă
    - abandonarea voletului rupt şi reînceperea intervenţiei în alt loc
    - dacă nu se poate repara şi nu există un alt loc în care să se tenteze o nouă trabeculectomie, trebuie avută în vedere montarea unui sistem artificial de drenaj

- **volet prea gros**: risc de lezare a structurilor profunde (mai ales la ochii miopi cu sclera subţire): coroidă, retină, corp ciliar, pinten scleral
  - pătrunderea prematură în CA la nivelul regiunii sclero-limbice necesită refacerea tonusului ocular prin injectare de vâscoelastic prin paracenteză şi repoziţionarea lamei către un plan mai superficial şi continuarea disecţiei în cornee clară
  - în aceste cazuri utilizarea antimitoticelor este contraindicată, datorită riscului crescut de pătrundere intraoculară a acestor substanţe

- **hemoragia supracoroidiană**:
  - semne clinice: CA mică, ce nu poate fi refacută la injectarea de vâscoelastic, tonus ocular crescut, dispariţia reflexului roşu pupilar
  - factori favorizanţi: boli cardio-vasculare, microftalmie, miopia forte, afakia, vitrectomia, hemangioame coroidiene, sindroame asociate cu creşterea presiunii în vasele episclerale, decompresiunea bruscă a globului de la TIO prea mari preoperatorii, acces de tuse intraoperator
  - atitudine terapeutică: închiderea strânsă cât mai rapidă a voletului scleral pentru a minimiza hemoragia şi a evita expulzia conţinutului ocular
  - profilaxie: hipotonizare progresivă a globului ocular; sclerotomii profilactice în cazurile cu risc (presiune crescută în venele episclerale)

Complicaţii postoperatorii:

Trabeculectomia interferă cu fiziologia normală de scurgere a UA la nivelul sistemului trabecular și se asociază cu o serie de ***complicații precoce și tardive***, unele dintre ele redutabile.

Diagnosticul şi atitudinea terapetică se bazeaza pe cele **3 elemente de bază**:

- valoarea TIO
- profunzimea CA
- aspectul bulei de filtrare.

Complicaţii postoperatorii precoce:

- **CA mica/atalamie**, asociata cu:
  - **hipotonie** oculară persistentă:
    - → **cu bula de filtrare proeminentă**, extinsă, prin hiperfiltrare cauzată de desfacerea firelor de sutură de la scleră/sutură prea laxă; tratament:
      - ◆ cicloplegie, pansament ocular/LC terapeutică de diametru mare, evitarea manevrelor care cresc presiunea în venele episclerale;

- dacă tratamentul conservator e ineficient, se poate încerca injectarea de vâscoelastic în CA;
- hipotonia prelungită duce la ***decolare de coroidă***; dacă nu există contact între cristalin şi cornee, decolarea de coroidă se poate remite spontan; în formele severe, cu CA practic inexistentă şi contact între cristalin şi endoteliul cornean - intervenţie de ***drenaj al lichidului coroidian*** şi refacerea CA; în formele de *„kissing choroid"* pot apare leziuni retiniene (secundar contactului între 2 zone retiniene)

→ **cu bula de filtrare plată/mică**:

- **test SEIDEL + → dehiscenţa suturii conjunctivale/breşe la nivelul bulei de filtrare**; tratament iniţial conservator, cu cicloplegie (atropina 1%), unguent cu ATB+CS topic, pansament ocular 24-48 ore sau aplicarea unei LC terapeutice cu diametru mare; dacă CA nu se reface → sutura breşei conjunctivale
- **test SEIDEL - → decolare seroasă de coroidă** sau, mai rar, **ciclodializă** → ecografie mod B şi gonioscopie (dacă e transparentă corneea) pentru diagnostic diferenţial

➢ **hipertonie oculară + aspect aplatizat al bulei de filtrare**: aspectul clinic şi ecografia mod B/oftalmoscopia indirectă pot ghida diagnosticul diferenţial între:

→ **glaucomul malign (misdirecţie posterioară a UA):**

- deviaţia postoperatorie a UA posterior, înspre vitros→ impingerea anterioară a diafragmului irido-cristalinian→bloc pupilar, CA mică, închiderea unghiului, hipertonie bruscă şi dureri oculare severe
- atitudinea terapeutică urmează 3 etape:

- *medicaţie*: cicloplegie, inhibitori de formare ai UA, hipotonizante osmetice (manitol i.v.)
- *laser Nd Yag*: liza hialoidei anterioare + capsulotomie pentru ochii pseudofaci
- *chirugical*: vitrectomie prin pars plana pentru ruperea hialoidei anterioare/ vitrectomie+lensectomie

→ **hemoragie supracoroidiană tardivă post-operatorie:**

- semne clinice: durere oculară acută şi severă, greţuri, pierderea vederii, hipertonie oculară importantă şi absenţa reflexului roşu pupilar

- extinderea hemoragiei la retină cu decolare hemoragică retiniană - semnificaţia unui prognostic vizual sever
- ecografia confirmă colecţia sanguină supracoroidiană
- atitudine terapeutică - iniţial conservatoare: analgezie, cicloplegice, hipotonizante oculare topice şi sistemice
- drenajul chirurgical al colecţiei: la 2-4 săptămâni, după liza cheagului, prin vitrectomie prin pars plana, numai în hemoragiile mari (cele mici se pot rezorbi spontan)

→ **decolare inelară de coroidă:** poate fi confundată cu glaucomul malign, dar ecografia mod B sau biomicroscopia ultrasonică evidenţiază efuzia coroidiană circumferenţială, posterior de pintenul scleral

- atitudine terapeutică: cicloplegice, inhibitoare ale secreţiei de UA şi hipotonizante osmotice
- în forme severe, când CA se reduce progresiv cu posibil contact irido-cornean: injecţie intracamerulara cu aer sau hialuronat de sodiu
- în cazuri refractare la tratament: drenajul chirurgical al colecţiei

- **CA profundă + hipertonie oculară + bula de filtrare aplatizată:** lipsa filtrării datorită colmatării fistulei cu resturi tisulare, fibrină, sclerostomie ineficientă sau suturi prea strânse ale voletului scleral →gonioscopie la nivelul fistulei →**atitudine terapeutică:**
  - iris încarcerat: pilocarpina, iridoplastie laser;
  - vitros încarcerat: vitreoliza laser/vitrectomie anterioară sau prin pars plana
  - debriuri celulare: masaj digital sau cu un beţişor cu vată
  - suturi prea strânse la nivelul voletului scleral sau fibroza excesivă în spaţiul subconjunctival: masaj/ liza laser a suturilor/*needling* al bulei de filtrare şi ridicarea voletului scleral, +/- injecţie subconjunctivală de 5-FU, la distanţă de sediul trabeculectomiei

- **CA profundă + hipertonie oculară + bula de filtrare proeminentă, vascularizată:** bulă de filtrare încapsulată → **atitudine terapeutică**:
  - rezoluţie spontană posibilă în 2-3 luni, sub medicaţie hipotonizantă oculară locală şi generală, corticosteroizi topic
  - masaj digital/cu beţişor cu vată
  - *needling*/reintervenţie chirurgicală

- **complicații infecțioase:** relativ rare imediat postoperator, pot fi favorizate fie de o contaminare preexistentă a suprafeţei conjunctivale (blefaro-conjunctivite, dacriocistite cronice) sau de o contaminare directă intraoperatorie; în funcţie de extensia procesului infecţios, pot fi:
  - ***blebita***: inflamaţia bulei de filtrare şi a conjunctivei adiacente, cu posibilitatea de propagare în CA (fără afectarea vitrosului)
    - → factori de risc:
      - ✓ bulă cu perete subţire cu test Seidel +
      - ✓ traumatism al bulei
      - ✓ folosirea antimetaboliţi
      - ✓ bulă de filtrare inferioară
      - ✓ utilizarea inadecvată a ATB postoperator
      - ✓ instilare de coliruri contaminate

    - → <u>semne clinice</u>:
      - ✓ ochi roşu, cu zona bulei de filtrare albicioasă
      - ✓ senzaţie de corp străin
      - ✓ fotofobie, vedere înceţoşată
      - ✓ lăcrimare, secreţie moderată

    - → <u>atitudine terapeutică</u>:
      - ✓ cultura cu ATB de la suprafaţa bulei de filtrare +/- CA
      - ✓ ATB fortificate: vancomicina (50 mg/ml), asociată cu tobramicina (14 mg/ml)/gentamicina (14 mg/ml) instilaţii frecvente (la 2 ore)+/- injecţii subconjunctivale
      - ✓ fluorochinolone (ciprofloxacin, moxifloxacin) – sunt utile, topic sau pe cale generală, dar nu acoperă tot spectrul de bacterii gram+ (Streptococcus spp)
      - ✓ cefalosporinele (ceftazidime 50 mg/ml) – injecţii subconjuctivale

  - ***endoftamita***: inflamaţia prinde atât polul anterior, cât şi vitrosul
    - → <u>semne clinice</u>: durere severă, scădere importantă a AV, hipopion, vitros tulbure
    - → <u>tratament:</u> cultura cu antibiogramă din vitros + injectare ATB intravitrean (ceftazidim 2.25.mg/0.1ml, amikacin 400 micrograme/0.1mL, vancomicina 1mg/0.1 mL) +/- CS (dexametazona 400micrograme/0.1 mL)

- **complicații hemoragice:** hifema, de obicei mică și se rezoarbe spontan; sângerarea postoperatorie poate însă favoriza cicatrizarea excesivă (fibrina) și eșecul în timp al trabeculectomiei

- **complicaţii funcţionale:**
  - **scăderea AV:** variabilă, frecvent reversibilă în câteva săptămâni, poate fi datorată unor modificări ale refracţiei oculare (ca urmare a modificării arhitecturii oculare secundar bulei de filtrare), cicloplegiei, edemului cornean tranzitoriu, decolării seroase de coroidă sau variaţiilor de profunzime ale CA;
  - scăderi profunde ale AV (rare) pot fi favorizate de: glaucom avansat, cu defecte de CV apropiate de punctul de fixaţie, creşteri importante ale TIO postoperatorii, decompresiunea bruscă a globului ocular în cursul intervenţiei, hemoragia supracoroidiană sau decolarea seroasă masivă de coroidă, vârsta avansată sau boli cardiovasculare
  - **pierderi de CV** (mai frecvent dacă nu s-a putut realiza o bună hipotonizare preoperatorie, ca urmare a decompresiunii bruşte postoperatorii)

<u>Complicaţii postoperatorii tardive:</u>

- **încapsularea bulei de filtrare**, cu pierderea efectului hipotensor al trabeculectomiei: needling/ revizuirea chirurgicala a bulei de filtrare +/- aplicare de 5-FU
- **hipotonie tardivă** prin liza conjunctivei la nivelul bulei de filtrare:
  - ✓ mai frecventă dacă s-au folosit și antimetaboliţi
  - ✓ test Seidel +
  - ✓ risc crescut de complicaţii infecţioase
  - ✓ tratament:
    - → conservator: inhibitori de sinteză a UA (beta-blocante, inhibitori de anhidrază carbonică)
    - → injecţii subconjunctivale cu ser autolog
    - → chirurgical: avansarea unui flap conjunctival sau grefa autologă de conjunctivă
- **complicaţii infecţioase (blebita, endoftalmita)**: semnele clinice şi atitudinea terapeutică sunt detaliate la subcapitolul *complicaţii postoperatorii precoce*; factori de risc:
  - ✓ utilizarea antimitoticelor
  - ✓ lipsa etanşeitatii bulei de filtrare
  - ✓ blefarite/conjunctivite cronice, infecţii/obstrucţii cronice la nivelul căilor lacrimale;

- ✓ trabeculectomie poziţionată inferior
- ✓ infecţii respiratorii asociate cu conjunctivite

- accelerarea evoluţiei unei cataracte – rezolvare chirugicală

Tabel: Defecte de filtrare post trabeculectomie: cauze vs atitudine terapeutică

Cauze	Atitudine terapeutică
Extraoculare: - fibroza subconjunctivală şi epicleralã caracterizată prin bulă plată şi hiperemică - incapsularea bulei	- compresie oculară pentru a forţa trecerea UA spre fistula: masaj ocular (compresie digitala prin pleoapa)/ compresie locală la marginea voletului scleral - controlul bulei inchistate (needling) - injecţii subconjunctivale cu 5-FU sau anti-VEGF - revizuirea chirurgicală
Sclerale - sutura prea strânsă a voletului scleral - cicatrizare progresivă a patului scleral	- manipularea suturilor la 7-14 zile după intervenţie: liza laser/ secţionarea unui fir la voletul scleral
Intraoculare - blocaj al sclerostomiei/iridectomiei prin vitros, sânge, ţesut uveal, debriuri celulare - obstrucţia peretelui intern prin membrane sclerale sau corneene	- pilocarpina, iridoplastie laser - vitreoliza laser - masajul digital sau cu un beţişor cu vată poate fi eficace pentru blocarea cu debriuri celulare, fibrină - reintervenţie chirurgicală: excizia membranelor, vitrectomie anterioară sau prin pars plana

Chirurgia filtrantă nepenetrantă

Conservă porțiunea internă a rețelei trabeculare și nu deschide CA. Intervenția este așadar mai fiziologică și predispune la mai puține complicații infecţioase (endoftalmite), legate de hiperfiltrare (hipotonie postoperatorie prelungită) sau precipitarea evoluţiei unei cataracte.

Reducerea TIO este însă mai mică decât în cazul trabeculectomiei și rezultatele pe termen lung par a fi mai puțin constante. Valoarea TIO

postoperatorie este estimată la aprox. 15 mmHg, din acest punct de vedere, aceste intervenţii chirurgicale nu sunt recomandate glaucoamelor avansate, unde TIO ţintă ar trebui sa fie mai mică.

Indicaţiile terapeutice sunt mai largi decât in cazul trabeculectomiei, din cel putin 2 motive: este o intervenţie asociată cu mai puţine complicaţii şi poate fi realizată chiar şi în cazurile în care trabeculectomia nu este tehnic posibilă sau are risc crescut de a eşua:

- GPUD (pacienţi tineri, fără leziuni avansate, dacă TIO ţintă nu poate fi atinsă medicamentos)
- glaucom la miopii mari: risc crescut de sindrom de efuzie uveală posttrabeculectomie
- glaucomul pigmentar: mai frecvent la tineri, miopi, de sex masculin şi cu răspuns nesatisfăcător la tratamentul medicamentos
- glaucomul pseudoexfoliativ: curăţarea canalului Schlemm de materialul pseudoexfoliativ ameliorează filtrarea şi oferă reduceri stabile ale TIO pentru câţiva ani; procedura se poate repeta ulterior, când se constată din nou colmatarea
- glaucoamele secundare post-uveite: chirurgia filtrantă non-penetrantă poate fi utilă, în cazurile fără sinechii anterioare extinse
- glaucomul pe ochi afak: pentru că se evită iridectomia (şi implicit dificultăţile tehnice legate de vitrectomia anterioară necesară evitării prolabării vitrosului)
- aniridia şi sindroamele disgenetice ale polului anterior: dacă disgeneziile nu afectează major canalul Schlemm şi trabeculul

Contraindicaţii

- ***relative:***
- glaucoame avansate (care necesită TIO ţintă scazută)
- glaucoamele cu unghi inchis
- status post-trabeculoplastie laser: trabeculul prezintă modificări şi se poate rupe uşor intraoperator; în aceste cazuri se impune conversia la trabeculectomie
- glaucom prin recesia unghiului posttraumatic: datorită remanierilor cicatriceale la nivelul trabeculului

- ***absolute:***
- glaucomul neovascular: procesul natural de evoluţie a neovaselor va invada trabeculul, blocând filtrarea

S-au descris următoarele **tehnici chirurgicale**:

- **Sclerectomia profundă:**
  - ➢ după realizarea voletului scleral, se practică o fereastră la nivelul membranei Descemet cu expunerea canalului Schlemm (rezectia peretelui extern al canalului Schlemm), fără a rezeca trabeculul.
  - ➢ se crează un „lac scleral"; pentru menţinerea acestui „lac scleral" şi a bulei de filtrare se pot folosi implante de colagen sau acid hialuronic.
  - ➢ va rezulta o bulă de filtrare mai estompată. UA va drena atât în spațiul subconjunctival, cât și pe calea vaselor supracoroidiene profunde
  - ➢ aplicarea unor puncte de laser Nd-Yag postoperator la nivelul trabecului din zona intervenției chirurgicale pot ameliora rezultatele.
- **Vâscocanalostomia:**
  - ➢ *principiu fizio-patologic*: se consideră că punctul de plecare în reducerea filtrării UA este colapsul lumenului canalului Schlemm prin colmatarea acestuia cu detritusuri
  - ➢ după realizarea voletului scleral superficial, voletul scleral profund este disecat astfel încât să rămână o lamă fină de ţesut scleral care acoperă coroida posterior, iar anterior se deschide canalul Schlem fără a se exciza trabeculul, continuând anterior disecţia în stroma corneana pana la nivelul membranei Descemet
  - ➢ UA va pătrunde în plagă prin ***membrana fină trabeculo-descemetică***
  - ➢ se injectează substanţa vâsco-elastică cu densitate mare (acid hialuronic) prin breşa creată în canalul Schlemm, în scopul distensiei lumenului
  - ➢ astfel se crează rupturi microscopice la nivelul rețelei trabeculare juxtacanalare, iar efectul este reprezentat de lărgirea atât a canalului Schlemm cât şi a canalelor colectoare, cu creşterea eliminării umorului apos, dar şi difuzia sa din „lacul scleral"
  - ➢ unii autori apreciază că denudarea endoteliului canalului Schlemm şi micro-rupturile din portiunea juxta-canaliculară a trabeculului sunt doar parţial responsabile de filtrarea UA, cea mai mare parte fiind filtrată la nivelul membranei Descemet denudate, care are o rezistenţă la curgere mult mai redusă
  - ➢ voletul scleral este suturat strâns, pentru minimizarea evacuării fluidului în spațiul subconjunctival şi dirijarea acestuia din spaţiul

scleral profund către deschiderile largi create la nivelul canalului Schlemm

- **canaloplastia:**
  - tehnică modernă, indicată pacienţilor cu glaucom, cu risc mare de sângerare şi infecţii, cât şi acelora care au avut complicaţii la ochiul congener după trabeculectomie
  - se încearcă deschiderea întregului canal Schlemm, nu doar a unei porţiuni a acestuia
  - este o procedura „*ab externo*" ce utilizează un microcateter (I Track – I Science International), prevăzut cu o sursă de lumină şi sistem de irigare-aspirare pentru asigurarea accesului şi dilatării canalului, urmată de avansarea circumferenţială a unui fir de sutură prin lumenul acestuia

Tehnicile de chirurgie filtrantă nepenetrantă sunt asociate cu o rată mai mică de complicaţii postoperatorii decât chirurgia filtrantă penetrantă. In ceea ce priveşte eficienţa pe termen lung în reducerea TIO, studiile publicate până în prezent arată că rezultatele pot fi comparabile sau inferioare trabeculectomiei, în funcţie de experienţa chirurgului.

Chirurgia filtrantă nepenetrantă necesită în prezent o curbă relativ lungă de învăţare pentru anumite etape şi rămâne un capitol deschis pentru îmbunătăţiri tehnice în viitor: de exemplu, utilizarea ablaţiei laser pentru realizarea sclerectomiei profunde.

Utilizarea antimetaboliţilor în chirurgia filtrantă

Antimetaboliţii utilizați în chirurgia filtrantă a glaucomului au rolul de a inhiba răspunsul natural de cicatrizare al plăgii chirurgicale. Utilizarea lor trebuie să țină cont de raportul risc-beneficiu, în contextul cunoașterii ***factorilor de risc*** pentru eșecul trabeculectomiei:

A. Factori de risc înalt :
- glaucomul neovascular
- trabeculectomia eșuată anterior
- unele glaucoame secundare (inflamatorii, posttraumatice), sindromul endotelial iridocornean

B. Factori de risc intermediar:
- pacienți care au utilizat medicaţie antiglaucomatoasă topică (în special simpatomimetice) peste 3 ani
- intervenții chirurgicale la nivelul polului anterior în antecedente (cataracta, chirurgia conjunctivei)

- inflamaţie oculară cu cicatrici conjunctivale (uveite, pemfigus)

C. Factori de risc minor:

- rasa neagră
- vârsta sub 40 ani

Reprezentanți:

- ***5-Fluorouracilul (5-FU, 50 mg/mL)***: inhibă sinteza ADN-ului și este activ în faza S (de sinteză) a ciclului celular. Proliferarea fibroblastilor este inhibată, dar atașarea și migrarea fibroblastilor nu este afectată. Poate fi folosit:
  - intraoperator: aplicat pe un burete de 5/5 mm pe aria scleralâ în care se a face voletul, timp de 3-5 min; se absoarbe excesul de substanţă, apoi se spală abundent cu 20 ml SF;
  - postoperator: 0,1 mL soluţie 5-FU 50 mg/mL, injectată subconjunctival, în sectorul adiacent trabeculectomiei sau diametral opus, cu o frecvenţă de o dată la 2-3 zile, atunci când există elemente de risc pentru vindecare cu fibroză excesivă:
    - → hiperemie la nivelul bulei de filtrare
    - → absenţa formarii microchisturilor
    - → aspect plat al bulei de filtrare

- ***Mitomycin C*** este un agent alchilant care inhibă selectiv replicarea ADN-ului, mitoza și sinteza proteica. Inhibă proliferarea fibroblastilor, formarea neovaselor și este mai potent ca *5-FU*.
  - se aplică intraoperator la fel ca si 5-FU
  - trebuie evitată contaminarea intraoculară, întrucât este deosebit de toxic pentru endoteliul cornean.

Complicațiile postoperatorii cele mai frecvente constau în:

- defecte epiteliale corneene
- hipotonie oculară persistentă, prin inhibarea excesivă a cicatrizării plăgii și hiperfiltrare
- complicaţii infecţioase: infecţia bulei de filtrare, endoftalmită
- bulă de filtrare chistică.

Utilizarea anti-VEGF în chirurgia filtrantă

Anti-VEGF sunt utilizaţi cu rezultate bune într-o gamă largă de afecţiuni oftalmologice însoţite de neovascularizaţie, atât la nivelul polului anterior (glaucom neovascular, pterigium recidivant), cât şi la nivelul retinei (DMLV- forma umedă, retinopatie DZ proliferativă, OVCR, etc).

Reprezentanţii comercializaţi în prezent sunt:

- bevacizumab (avastin): soluţie 5 mg/ml

- ranibizumab (lucentis)
- etanercept

Studii recente au evidenţiat proprietăţi de modulare a cicatrizării şi inhibiţie a proliferării fibroblaştilor doză-dependente pentru ***bevacizumab.***

Mecanism de acţiune:

- direct: modularea activităţii fibroblaştilor
- indirect: inhibitori ai VEGF, vascularizării şi eliberării de citokine pro-inflamatorii la nivel local

Modalităţile de administrare pot fi:

- 1,25 mg avastin (0.05 ml) ***injectat subconjunctival intraoperator***, la nivelul bulei de filtrare; studiile clinice evidenţiază rezultate similare aplicării de MMC, dar complicaţii mai reduse legate de hipotonia persistentă postoperatorie
- ***instilatii topice*** de soluţii de avastin (5mg/ml), x5/zi, timp de până la 20 de zile postoperator
- ***needling + injecţii subconjunctivale*** pentru revizuirea postoperatorie a bulei de filtrare, dacă se constată tendinţa de hipervascularizare şi încapsulare; studii comparative arată rezultate încurajatoare, dar cu o rată de succes inferioară faţă de utilizarea antimetaboliţilor

Experienţa cu privire la utilizarea celorlalţi 2 reprezentanţi de anti-VEGF este limitată până în prezent. Sunt necesare studii clinice suplimentare pentru precizarea rolului, modalităţii de administrare şi dozelor adecvate ale acestor categorii de substanţe în chirurgia filtrantă antiglaucomatoasă.

Implantele artificiale de drenaj

Sunt dispozitive din plastic care realizează o comunicare între camera anterioară și un spatiu artificial creat sub-tenonian, in planul ecuatorial al globului ocular.

Clasificare:

- ***cu tuburi shunt:***
  - prevăzute cu valvă (Ahmet, Krupin)
  - fără valvă (Molteno, Baervelt, Costa Mesa)
- ***fără tub:*** Ex-press minishunt

Scăderea presională este datorată curgerii pasive, presional-dependentă a umorii apoase din CA, printr-un tub de silicon, către corpul valvei plasat subtenonian la nivelul ecuatorului globului ocular. La acest nivel, reacţia fibroasă

va încapsula dispozitivul, rezultând o „bulă de filtrare", prin care UA va fi lent absorbită în sistemul venos.

Sunt excepțional utilizate în tratamentul GPUD (atunci cand celelalte metode de tratament au esuat), fiind mai frecvent rezervate glaucoamelor congenitale și secundare, cu valori tensionale mari, care nu răspund favorabil la toate celelalte metode de control ale TIO (medicale și chirurgicale).

Indicaţii:

- în acele situaţii în care există factori de risc pentru un slab rezultat al trabeculectomiei:
  - ochi cu chirurgie filtrantă ineficientă (inclusiv cu utilizare de antimetaboliti)
  - cicatrizare conjunctivală excesivă postoperatorie/ postarsuri/post conjunctivite cicatrizante
  - glaucom neovascular imposibil de controlat tensional
  - glaucom congenital, la care alte metode terapeutice au fost ineficiente
  - copii cu afakie, disgenezii irido-corneene
  - glaucom post transplant de cornee
  - glaucoame secundare post chirurgie vitreo-retiniană
  - glaucom absolut dureros

Contraindicaţii relative:

- perete scleral subţire: se recomandă acoperirea tubului de silicon cu grefă scleralã, de *fascia lata* sau de pericard
- cicatrici conjunctivale extensive

Tehnica operatorie:

- fir de tracţiune la cornee sau la scleră, perilimbic
- se decolează conjunctiva la limb şi se crează un buzunar (între conjunctiva+ capsula Tenon şi sclera subjacentă) pe o arie suficient de largă pentru plasarea implantului:
  - în sectorul temporal-superior (3-4 ore) pentru implante de tip *single-plate* (Krupin, Baerveldt, Ahmet, Molteno)
  - pe 180º, în sectorul supero-temporal şi supero-nazal: pentru implante tip *double-plate* (Molteno)
  - extensia posterioară a disecţiei: până în dreptul inserţiei muşchiului drept
- dupa verificarea permeabilităţii implantului, acesta se va plasa în buzunarul creat, la nivelul ecuatorului globului ocular, şi corpul valvei se va fixa la sclera cu fire Nylon 10-0

- pentru dispozitivele neprevăzute cu valvă: în scopul evitării hipotoniei postoperatorii, se plasează o sutură în jurul sau prin tubul de silicon, ce asigură creşterea rezistenţei la flux, până când reacţia fibroasă a organismului va încapsula corpul valvei (2-3 săptămâni),
- se va secţiona tubul de silicon astfel incât să pătrundă cu 2-3 mm în CA
- se va realiza un volet scleral de 80% din grosimea sclerei şi dimensiuni de 4/5 mm, cu baza la limbul sclero-cornean şi se va avansa tubul de silicon pe sub volet în CA (orificiu de 23 G, paralel cu planul irisului)
- dacă datorită remanierilor locale nu se poate realiza un volet scleral cu o grosime suficientă, tubul de silicon se va acoperi cu grefă de scleră conservată, grefă de pericard sau de fascia lata
- se verifică poziţia tubului în CA: nu trebuie sa aibă contact direct cu endoteliul cornean sau cu cristalinul; reajustarea lungimii, dacă e necesar
- acoperirea cu planul conjunctival şi sutura conjunctivei
- injecţie subconjunctivală sau unguent topic cu ATB+ CS

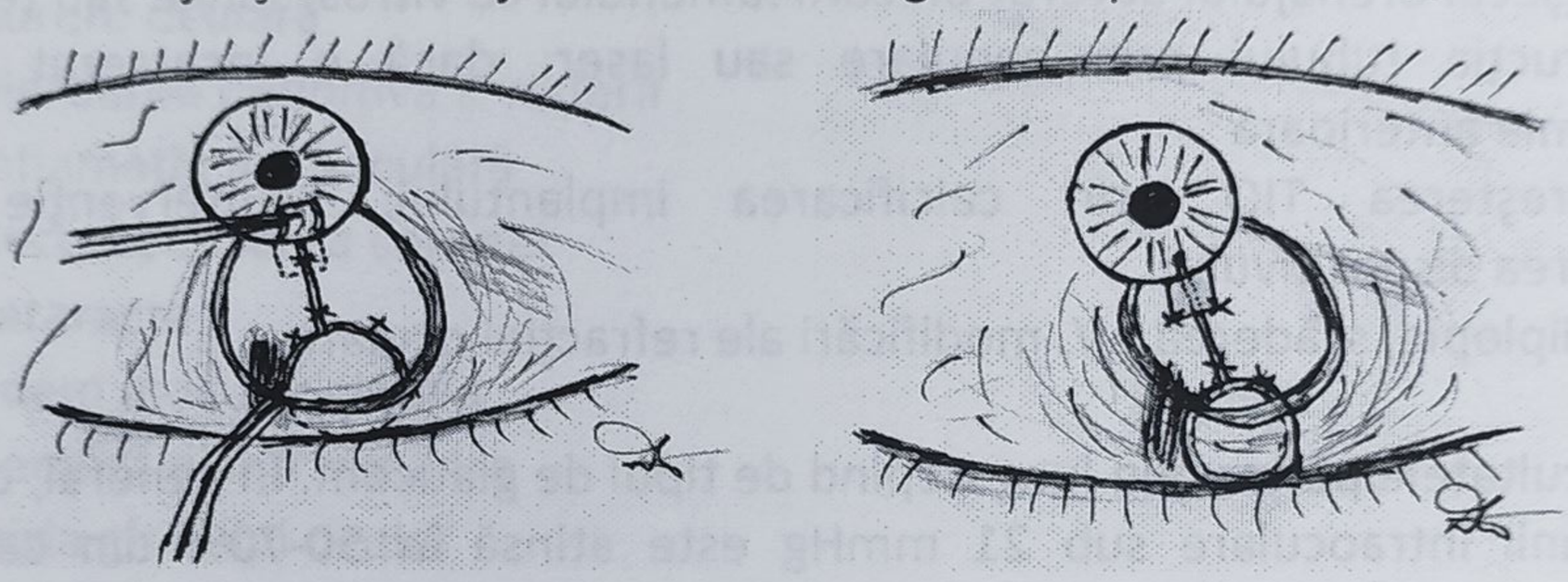

Figura nr. 6: Montarea unui sistem artificial de drenaj: a) disecţia voletului scleral şi avansarea tubului spre CA; b) sutura voletului scleral peste tub;

<u>Criterii în aprecierea succesului intervenţiei chirurgicale:</u>

- scăderea TIO < 22 mmHg şi >4 mmHg
- să nu fie necesară o altă intervenţie chirugicală anti-glaucomatoasă
- scăderea AV să nu depăsească 2 rânduri la optotip

<u>Complicaţii postoperatorii precoce şi tardive:</u>

- complicaţii similare trabeculectomiei: hifemă, hemoragie supracoroidiană, glaucom malign, decolare de coroidă, endoftalmită, cataractă – cu rezolvare chirurgicală similară ca şi în cazul trabeculectomiei
- complicaţii legate de sutura temporară a tubului de silicon în cazul dispozitivelor fără valvă:
  - drenajul excesiv dacă sutura ocluzivă este largă: reajustarea suturii

– tăierea tubului prin plasarea unei suturi prea strânse: întregul implant trebuie inlocuit

- malpoziţionarea tubului de silicon: eroziuni ale endoteliului cornean, cu decompensare corneană, lezarea irisului/capsulei cristaliniene: îndepărtarea tubului, închiderea breşei create şi introducerea tubului din nou în CA printr-un nou orificiu, urmând o direcţie paralelă cu planul irisului
- migrarea în timp a tubului de silicon: reintervenţie pentru repoziţionare
- hipotonie prin leakage în jurul tubului, dacă orificiul creat este mai mare decât grosimea tubului: plasarea unor fire de sutură la acest nivel pot sigila defectul; dacă nu – reintervenţie cu închiderea breşei şi plasarea tubului în CA printr-o nouă paracenteză; decompensarea corneană severă poate impune keratoplastie
- eroziunea sclerei și conjunctivei supraiacente tubului
- subţierea şi eroziunea conjunctivei cu expunerea corpului implantului (se indică plasarea acestuia cât mai posterior, la nivel ecuatorial): acoperirea conjunctivală, eventual cu autografă de conjunctivă
- eșecul drenajului datorat blocării lumenului cu vitros, sânge sau țesut irian: dezobstrucţia tubului prin canulare sau laser; dacă e incarcerat vitros – vitrectomie anterioară
- creşterea TIO prin calcificarea implantului: reintervenţie pentru schimbarea dispozitivului
- diplopie, scăderea AV, modificări ale refracţiei oculare

Rezultatele pe termen lung depind de tipul de glaucom. În general, o scădere a presiunii intraoculare sub 21 mmHg este atinsă în 50-70% din cazuri, dar medicația topică este necesară pentru menținerea nivelului presional. 33% din cazuri ajung la controlul adecvat al presiunii intraoculare fără o terapie medicamentoasă adițională. Succesul pe termen lung în glaucomul neovascular este dezamăgitor datorită progresării bolii retiniene cu pierderea vederii. Asocierea antimetabolitilor poate îmbunătăți rata de succes a drenajului, dar este asociată cu o rată şi mai crescută a complicațiilor.

Intervenţii ciclodistructive

Distrucţia corpului ciliar prin diverse metode chirurgicale este o soluţie extremă, cu impact profund, ireversibil asupra fiziologiei oculare, destinată exclusiv glaucoamelor cvasiabsolute sau absolute dureroase, decompensate presional.

Clasificare:

- **ciclocrioterapie transcleralã sau transconjunctivală:**
  - impacte spaţiate circumferenţial, la 1 mm posterior de limb pentru sectoarele nazal, temporal şi inferior şi la 1,5 mm în sectorul superior

- parametrii: -80ºC, 60 sec/impact
- se realizează aplicaţii pe maxim 180º într-o sedinţă (3 aplicatii/ sector, maxim 6 aplicaţii)

- **ciclofotocoagularea transcleralã cu laser dioda (810 nm):**
  - proba G trebuie plasată paralel cu axul optic, la 1,5 mm posterior de limbul sclero-cornean
  - impacte de 1500-2000 mW, 2 secunde; puterea este ajustată până când se poate percepe un mic zgomot la aplicaţia laser
  - 6 impacte per sector, maxim 3 sectoare (total 18 impacte)
- **ciclodistrucţie cu US**
- **ciclodistrucţie cu microunde**

Intervenţiile necesită anestezie peribulbară şi o bună sedare a pacientului. La finalul intervenţiei, se instilează 1 pic. atropină şi unguent cu ATB+CS (+/- injecţie subconjunctivală cu dexametazonă).

Complicaţiile postoperatorii sunt redutabile:

- durere oculară
- pierderea definitivă a vederii
- inflamaţie intraoculară
- decompensarea corneei
- cataracta
- edem macular cistoid
- hemoragii intraoculare
- ftizia globului ocular

Bibliografie:

1. *Barac I. R.: Chirurgia glaucomului: Sisteme artificiale de drenaj, Practica Medicală – Vol. VII, Nr. 1(25), 2012*
2. *Dascalu A.: Detecţia precoce a progresiei în glaucomul primitiv cu unghi deschis, Editura Universitară „Carol Davila", Bucureşti, 2012, pg. 73-82*
3. *Dumitrache M. – Tratat de oflalmologie, Editura Universitară „Carol Davila", Bucureşti 2012, vol. 2, cap. 17 (Glaucomul)*
4. *European Glaucoma Society: Terminology and guidelines for glaucoma, 3rd Edition, Ed. Dogma, 2008*
5. *Ianopol N, Cijevschi I: Caiete de rezidenţiat (II, Glaucomul), Ed. Cermi, Iaşi, 2001*
6. *Jonas JB, Spandau UH, Schlintenbrede F: Intravitreal bevacizumab for filtering surgery, Ophthalmic Res. 2007;39(2):121-2. Epub 2007 Feb 2*
7. *Lerner F. S., Parrish R.K.: Glaucoma Surgery, Ed. Lippincot William and Wilkins, Philadelphia, USA, 2003*
8. *Yanoff M., Duker J.S. – Ophthalmology, second edition, Morby, 2004, pag. 1413-1584*
9. *Shaarawy M., Sherwood M. B., Hitchings R.A., Crowston J.G.: Glaucoma surgical management, vol. Two Saudrers 2009, pag. 3-31, pag. 391-483*
10. *Trope G.E.: Glaucoma surgery, CRC Press, 2005*
11. *Vlad Petre: Chirurgie oculară, Breviar, Bucureşti, 1989*
12. *Weinreb R.N., Crowston J.G.: Glaucoma surgery – Open Angle Glaucoma, Consensus series 2, Asociation of International Glaucoma Societies, Kugler Publications, Hague, Netherlands, 2005*

CAPITOLUL VIII

CHIRURGIA VITREO-RETINIANĂ

SIMONA DELIA NICOARĂ

INTERVENȚII CHIRURGICALE (ANEXA CD) – F. BALTĂ

- Prima dovadă a faptului că ochiul uman poate tolera înlocuirea aproape completă a vitrosului a fost furnizată de Kasner care în 1962 a efectuat prima vitrectomie „deschisă" constând în îndepărtarea umorii vitreene cu un burete de celuloză şi foarfeci.
- Părintele vitrectomiei moderne este Machemer care în anul 1971 a efectuat prima vitrectomie prin pars plana „închisă", utilizând un instrument multifuncţional: tăiere, aspirare, infuzie.
- Un an mai târziu, la acesta a adăugat fibra optică, generând un sistem capabil să îndeplinească toate cele 4 funcţii de bază necesare pe parcursul unei vitrectomii posterioare: tăiere, aspirare, infuzie, iluminare.
- Pasul următor a fost efectuat de O'Malley şi Heintz care au separat tăierea şi aspirarea de endoiluminare şi de infuzie, fapt care a marcat trecerea la chirurgia bimanuală, mai precisă şi cu instrumente de calibru mai redus.
- Progresele în chirurgia vitreo-retiniană au vizat ameliorarea eficienţei şi siguranţei vitrectomiei posterioare: sisteme de endofotocoagulare, sisteme de vizualizare cu unghi larg contact/ non-contact, pompe pentru controlul presiunii intraoculare, substanţe menite să permită manipularea intraoperatorie a retinei (perfluorocarburi lichide) şi tamponarea postoperatorie a acesteia (silicon, gaz).
- Progresele de ultima oră au creat posibilitatea efectuării vitrectomiei posterioare cu instrumente de 23G şi 25G care pot fi introduse prin incizii de 0.5 mm, fără a fi necesară sutura. Au fost dezvoltate vitreotoame cu rata tăierii de 5000 şi 7500/secundă care cresc mult siguranţa intervenţiei chirurgicale.
- Odată cu progresele tehnice, indicaţiile vitrectomiei posterioare s-au lărgit:
  - edemul macular
  - decompresia chirurgicală în ocluziile de ram şi de venă centrală retiniană
  - gaura macular.
- S-au creat condiţii pentru administrarea intravitreană a unor dispozitive cu eliberare lentă: implante cu steroizi, cu ciclosporină A
- Kasner a efectuat prima vitrectomie „open sky".
- Machemer a efectuat prima vitrectomie în sistem închis.
- O'Malley şi Heintz au separat funcţiile instrumentelor → chirurgia bimanuală.

ANATOMIE CHIRURGICALĂ

Globul ocular

- Globul ocular uman este o sferă imperfectă care are un ax antero-posterior mediu de 24 mm. Grosimea scleralã medie este de 1 mm şi variază topografic între 0.3 mm la nivelul inserţiilor muşchilor extrinseci şi 1.2 mm în jurul nervului optic.
- Cristalinul are a grosime medie de 3.5 mm şi un diametru orizontal de aproximativ 9 mm.
- La adult, volumul intern al globului ocular este de 5.5 ml, dintre care 4 ml îi reprezintă corpul vitros

Repere anatomice

- Inserţia anterioară a muşchilor drepţi corespunde orei serrata; prin urmare, ora serrata este situată la 5 mm faţă de limb în sectorul nazal şi la 7 mm faţă de limb în sectorul temporal.
- Distanţa dintre limb şi ecuator este de 9 – 12 mm
- Distanţa dintre limb şi polul posterior este de 29 – 32 mm.
- Venele vorticoase, în număr de aproximativ 7 pentru fiecare ochi, sunt situate la 14 – 18 mm faţă de limb şi la 10 – 14 mm posterior de ora serrata.
- Arterele ciliare posterioare şi nervii ciliari perforează sclera la 1 – 2 mm faţă de nervul optic

Vitrosul

- Vitrosul normal este un gel cu volumul de 4 ml, reprezentând 80% din volumul globului ocular. Este alcătuit în proporţie de 99% din apă, la care se adaugă: colagen tip II, acid hialuronic, glicoproteine şi proteoglicani. Toate acestea alcătuiesc o reţea fibrilară fină.
- Alcătuirea şi raporturile vitrosului variază topografic.
  - Porţiunea periferică a vitrosului, numită *cortex*, are grosimea de aproximativ 100 µm.
  - Cortexul vitrean anterior (membrana hialoidă anterioară) se extinde anterior de ora serrata şi posterior de cristalin, constituind ligamentul lui Wieger.
  - Porţiunea centrală, neaderentă a acestuia se numeşte spaţiul lui Berger şi se continuă cu spaţiul lui Erggelet de unde porneşte canalul lui Cloquet care se termină sub forma unei deschizături în formă de pâlnie pe nervul optic: spaţiul lui Martegiani.
  - Cortexul vitrean posterior (membrana hialoidă posterioară) aderă de marginile papilei, foveolă şi vasele retiniene.

- *Baza* vitrosului este o zonă circumferenţială cu lăţimea de 3-6 mm, aderentă de pars plana şi retina periferică. Este situată deasupra orei serrata pe care o depăşeşte posterior cu 2-3 mm. La nivelul bazei există cele mai mari aderenţe între vitros şi ţesuturile subjacente

Corpul ciliar

- În alcătuirea corpului ciliar intră două componente: pars plicata şi pars plana.
- Pars plicata are o dispoziţie circumferenţială şi se extinde 2.5 mm posterior de limb, fiind alcătuită din muşchiul ciliar şi 70-80 procese ciliare. La acest nivel se inseră zonula lui Zinn. Din punct de vedere morfologic, epiteliul nepigmentat care căptuşeşte suprafaţa internă a proceselor ciliare este echivalentul retinei şi secretă umoarea apoasă.
- Pars plana continuă posterior pars plicata, pană în dreptul orei serrata. Grosimea sa variază topografic: 3 mm nazal, 5 mm temporal. La pacienţii cu miopie, pars plana poate fi mai groasă

Sediul sclerotomiilor

- Având în vedere reperele anatomice descrise mai sus, slerotomiile nu trebuie efectuate la mai puţin de 2.5 mm faţă de limb, pentru a evita lezarea pars plicatei cu risc crescut de hemoragie, dar nici la mai mult de 5mm faţă de limb, pentru a evita ora serrata şi inserţia bazei vitrosului (mai ales în sectorul temporal) cu riscul producerii dezlipirii de retină iatrogene.
- Sediul sclerotomiilor trebuie să fie la 4 mm faţă de limb la ochii faci şi la 3.5 mm faţă de limb la ochii afaci şi pseudofaci. La copiii sub 7 ani, deoarece pars plana nu este dezvoltată complet, sclerotomile trebuie efectuate la 2-3 mm faţă de limb
- Aderenţa maximă a vitrosului este la nivelul bazei.
- Sediul sclerotomiilor este variabil, după cum urmează: 4 mm la faci, 3.5 mm la afaci şi pseudofaci, 2-3 mm la copiii sub 7 ani.

EXAMINAREA PREOPERATORIE

Anamneza

- Istoricul bolii trebuie să releve următoarele informaţii: debutul simptomelor, eventualele intervenţii chirurgicale oftalmologice în antecedente, complicaţiile acestora, medicaţia curentă, alergia, terapia cu anticoagulante.
- Pacientul trebuie informat asupra şanselor intervenţiei chirurgicale, a riscurilor eventualelor complicaţii intra şi postopretaorii.

- În mod particular, pacientul trebuie prevenit asupra faptului că ar putea fi necesare mai multe intervenţii chirurgicale, precum şi asupra necesităţii menţinerii unei posturi speciale, în cazurile în care se intenţionează utilizarea gazelor pentru tamponarea postoperatorie a retinei

Acuitatea vizuală

- Măsurarea acuităţii vizuale optime (cu corecţie) este esenţială.
- Testarea prezenţei simţului luminos se efectuează în camera obscură, absenţa acesteia fiind o contraindicaţie pentru operaţie

Simţul cromatic

- Perceperea culorilor este alterată în prezenţa unei hemoragii vitreene. Dacă testul este pozitiv, înseamnă că macula nu este detaşată, dar testul negativ este neconcludent.

Examenul biomicroscopic al segmentului anterior

- Este evaluată transparenţa corneei şi a cristalinului.
- Pacienţii diabetici prezintă deseori eroziuni corneene.
- Opacităţile cristaliniene subcapsulare posterioare jenează vizibilitatea intraoperatorie şi majoritatea evoluează după vitrectomie, motive pentru care constituie o indicaţie de îndepărtare a cristalinului.
- Irisul este examinat cu scopul detectării rubeozei care la pacientul cu hemoragie în vitros impune vitrectomia de urgenţă asociată cu panfotocoagularea laser a retinei

Tonometria

- Presiunea intraoculară poate fi scăzută în cazurile de ftizie a globului ocular.
- Creşterea presiunii intraoculare poate fi primitivă sau secundară în contextul unui glaucom neovascular sau eritroclastic

Examinarea fundului de ochi

- *Examinarea biomicroscopică* furnizează detalii asupra relaţiei vitros-retină, dacă mediile oculare o permit. Astfel, se evaluează gradul de turbiditate şi celularitate a vitrosului, edemul macular, gaura maculară, membranele pre şi epiretiniene, ocluzii vasculare retiniene, retinopatia diabetică, neovascularizaţia
- *Examinarea prin oftalmoscopie indirectă* oferă o imagine mai bună atunci când mediile oculare au tulburări de transparenţă.
  - metoda permite evaluarea morfologiei retinei, cu implicaţii diagnostice importante: în dezlipirea tracţională retina este concavă, iar în cea regmatogenă aceasta este convexă.
  - oftalmoscopia indirectă relevă dacă macula este ataşată sau nu

Ultrasonografia

- Informaţiile furnizate de ultrasonografie sunt următoarele:

- În cazurile de hemoragie în vitros, ultrasonografia oferă date despre configuraţia şi densitatea vitrosului.
- Decolarea de coroidă
- Face diferenţierea dintre decolarea de vitros şi cea de retină
  - ➢ *Decolarea posterioară de vitros (DPV)* apare pe ultrasonografia modul B ca o fâşie fină, ondulată, complet separată de retină sau aderentă la papilă sau în zonele de neovascularizaţie retiniană.
  - ➢ *Decolarea retinei* apare întotdeauna ca o imagine mai continuă şi mai puţin mobilă. Când dezlipirea este totală sau extinsă, retina întotdeauna rămâne ataşată la nervul optic sau ora serrata. În ecografia modul A, ecoul retinei dezlipite prezintă aceeaşi intensitate cu ecoul scleral.
- Diagnostichează dezlipirea de retină tracţională la pacientul diabetic cu hemoragie în vitros.
- Prezenţa şi localizarea corpilor străini intraoculari
- Diagnosticarea şi evaluarea dimensiunilor tumorilor intraoculare
- Prezenţa cristalinului/implantului de cristalin luxat/subluxat

<u>Tomografia în coerenţă optică (OCT)</u>

- OCT este o metodă de examinare neinvazivă care se bazează pe interferometria cu coerenţă joasă. Metoda este similară ultrasonografiei, dar foloseşte lumina în locul sunetului, ceea ce face ca rezoluţia imaginii să fie de 2 – 10 microni.
- Reflectivitatea structurilor oculare poate fi înaltă sau joasă. În mod convenţional, reflectivitatea înaltă este redată prin culori calde (între roşu şi alb) iar cea joasă, prin culori reci (între albastru şi negru). Reflectivităţii intermediare îi este atribuită culoarea verde.
- În condiţii normale
  - straturile retiniene cu reflectivitate înaltă sunt cele care au în structura lor elemente orizontale (fibrele optice, plexiforme) sau sunt monostrat (epiteliul pigmentar retinian, coriocapilara)
  - cele cu reflectivitate joasă sunt straturile nucleare şi monostraturile compuse din segmentele interne şi externe ale fotoreceptorilor.
- În condiţii patologice, reflectivitatea înaltă semnifică blocarea parţială sau totală a luminii de către sânge, exsudate lipidice, fibroză. Reflectivitatea joasă indică trecerea cu uşurinţă a luminii prin ţesuturi modificate prin edem, chiste, decolare de retină exsudativă
- Calitatea imaginii obţinute prin OCT este influenţată de prezenţa opacităţilor la nivelul mediilor transparente (edem cornean, cataractă,

hemoragie în vitros), precum şi de prezenţa siliconului în cavitatea vitreană.

- Evaluarea morfologică a regiunii maculare cu ajutorul OCT şi-a demonstrat utilitatea într-o varietate de afecţiuni: gaura şi pseudogaura maculară, edemul macular, corioretinopatia seroasă centrală, degenerescenţa maculară legată de vârstă, membranele epimaculare, sindromul de tracţiune vitreo-maculară.
- Afecţiuni care beneficiază de chirurgia vitreo-retiniană.

Gaura maculară

- Stadiul 1a: Pseudochist foveal - decolare localizată a foveei fără ruptură retiniană, caracterizată printr-un punct central galben.
- Stadiul 1b: Gaura maculară iminentă – lărgirea inelului galben.
- Stadiul 2: Gaură mică, în toată grosimea retinei, centrală sau paracentrală.
- Stadiul 3: Gaură mai mare de 300 μ diametru, cu opacifiere periorificială asociată cu operculum şi fluid subretinian.
- Stadiul 4: Gaură maculară asociată cu DPV

Sindromul de tracţiune vitreo-maculară

- Apare atunci când hialoida posterioară nu se decolează complet de maculă, antrenând edemul macular.

Membranele epimaculare

- În cele mai multe cazuri, se formează atunci când vitrosul posterior se detaşează parţial sau complet.
- Scurtarea progresivă a membranei produce distorsiunea maculei cu metamorfopsii şi scăderea vederii.
- Membranele epimaculare pot fi primitive sau secundare altor afecţiuni oculare: retinopatia diabetică, ocluzii venoase retiniene, telangiectazii, hemoragii în vitros, dezlipire de retină regmatogenă, traumatisme, fotocoagularea laser, crioterapia.
- Gass clasifică membranele epimaculare după cum urmează:
  - Gradul 0: Maculopatia de celofan – creşterea strălucirii retinei, fără distorsiunea maculei
  - Gradul 1: Maculopatia de celofan cutată – se asociază pliuri în membrana limitantă internă şi distorsiunea vaselor mici.
  - Gradul 2: Membrana este opacă (pucker macular)
- OCT ajută la diferenţierea unei pseudogăuri maculare asociate cu membrana epimaculară, de gaura maculară adevărată

Edemul macular

- OCT evidenţiază edemul macular şi pune în evidenţă eventuala componentă tracţională a acestuia care beneficiază de chirurgia vitreo-retiniană

ANESTEZIA

- Durerea în timpul intervenţiilor de chirurgie vitreo-retiniană poate avea cauze variate: manipularea irisului, corpului ciliar şi a sclerei, stimularea termică, crioterapia. De aceea, pacientul trebuie să primească o formă potrivită de anestezie.

Anestezia generală

- În chirurgia vitreo-retiniană, anestezia generală este indicată în următoarele situaţii:
  - Copii
  - Adulţii necooperanţi: fobie, hiperkinezie, debilitate mintală
  - Adulţii cu afecţiuni neurologice: boala Parkinson, paralizia cerebrală, ticuri, tumori
  - Pacienţii surdo-muţi
- Anestezia generală prezintă anumite particularităţi în chirurgia vitreo-retiniană: în cazul utilizării unui amestec anestezic gazos care conţine oxid de azot, administrarea acestuia trebuie întreruptă cu 10 minute înainte de injectarea gazului sau aerului în ochi, pentru a evita expansiunea rapidă a bulei de gaz datorită intrării oxidului de azot din ţesuturile adiacente prin gradientul de presiune parţială generat.
- S-a stabilit că o bulă intravitreană de gaz îşi poate tripla dimensiunea într-o oră utilizând oxid de azot 70% în amestecul anestezic. Efectul este reprezentat de creşterea marcată a presiunii intraocularesau de scăderea prea bruscă a dimensiunii bulei în perioada postoperatorie

Anestezia locală

- Avantajele anesteziei locale sunt reprezentate de faptul că pacientul poate colabora cu medicul în timpul intervenţiei chirurgicale şi sunt evitate complicaţiile anesteziei generale (respiratorii, metabolice, greţuri, vărsături).
- Anestezia locală reduce riscul reflexului oculo-cardiac care este declanşat de manipularea muşchilor oculari extrinseci cu ocazia operaţiei ab externo a dezlipirii de retină şi constă în reducerea frecvenţei cardiace şi bradicardie.
  - De obicei, reflexul oculo-cardiac dispare la câteva secunde după suprimarea stimulului.

- Reflexul oculo-cardiac poate fi prevenit prin injectarea intravenoasă de atropină

Blocul retrobulbar

- Scopul injecţiei retrobulbare este de a introduce anestezicul în spaţiul intraconic, delimitat de muşchii oculari extrinseci. Injectarea retrobulbară a anesteziculului produce: akinezie prin blocarea nervilor cranieni III, IV şi VI; analgezie prin acţiunea asupra nervilor ciliari; midriază şi scăderea presiunii intraoculare prin inhibarea stimulilor simpatici şi parasimpatici.
  - Tehnica: pacientul este în supinaţie şi este solicitat să privească drept în sus pentru a evita penetrarea nervului optic. Un ac de 23-25 G este introdus încet cu bizoul în sus prin pleoapa superioară pentru a penetra septul intermuscular şi conul.
  - Complicaţii: hemoragia retrobulbară, traumatizarea/penetrarea nervului optic, injectarea în spaţiul subarahnoidian care produce anestezia sistemului nervos central

Blocul peribulbar

- În blocul parabulbar, anestezicul este injectat în spaţiul extraconic, acţionând prin difuziune. Ca urmare, efectul se instalează mai lent decât în blocul retrobulbar.
  - Tehnica: administrarea poate fi transpalpebrală sau transconjunctivală. Pacientul este în supinaţie privind drept în sus şi de obicei se administrează două injecţii: una în cadranul infero-extern şi alta în cel supero-intern.
  - Complicaţii: chemozis (pentru a diminua riscul se exercită o uşoară presiune), perforarea globului, hemoragie

Anestezia subtenoniană

- Tehnica: anestezicul este injectat în spaţiul subtenonian după deschiderea conjunctivei şi a capsulei Tenon, cu ajutorul unei canule a cărei curbură se adaptează formei convexe a globului ocular.
- Anestezicul difuzează în jurul globului ocular şi nervului optic.
- Avantajul tehnicii constă în faptul că la nevoie se poate administra anestezic suplimentar

INSTRUMENTAR

Microscopul operator

- Pentru chirurgia vitreo-retiniană este necesar un microscop multifuncţional, dotat cu următoarele componente
  - Sistemul X-Y permite deplasarea capului microscopului faţă de ochiul pacientului: X corespunde direcţiei nazal-temporal iar Y, celei

superior-inferior. Înainte de operaţie sistemul X-Y trebuie poziţionat central, astfel încât ulterior să poată fi deplasat în orice direcţie.

- Zoomul este controlat de chirurg prin acţionarea pedalei.
- Focusul fin: la măriri mari profunzimea câmpului scade şi punerea la punct a imaginii este mai dificilă. De aceea, se recomandă ca iniţial să fie scăzută mărirea imaginii pentru focusarea fină şi apoi să fie crescută progresiv marirea până la dimensiunea dorită.
- Deschiderea/închiderea microscopului trebuie să fie controlată de chirurg cu ajutorul pedalei.
- Filtru pentru laser
- Inversor de imagine (dacă se foloseşte un sistem de vizualizare care furnizează o imagine inversată)
- Camera video

Sisteme de vizualizare

- Iniţial, pentru vizualizarea pe parcursul vitrectomiei posterioare se foloseau lentile care se suturau la peretele scleral.
- Ele au fost înlocuite cu lentile de silicon care nu necesită sutura.
- Deşi oferă o imagine directă de bună calitate, deschiderea câmpului vizual pe care o oferă este prea mică, motiv pentru care trebuie înclinate şi schimbate pe parcursul operaţiei pentru a permite accesul în periferie
- Sistemele de vizualizare cu câmp larg sunt:
  - Sistemul BIOM noncontact care oferă imagine inversată
  - Sistemul Volk ROLS contact (Reinverter Operating Lens System)
  - Inversorul AVI utilizat cu o lentilă de contact indirectă
  - Sistemul Iris-Medical cu contact
  - Sistemul OFFISS non-contact
- Sistemul de inversare a imaginii este montat pe microscop, separat de lentile.
  - EIBOS (Erect Indirect Binocular Ophthalmic System) este un sistem non-contact, similar biomului, în care dispozitivul de vizualizare şi inversorul de imagine nu pot fi separate, formând o componentă unică. Oferă un câmp de 100º cu lentile de 90 dioptrii şi de 120º cu lentile de 60 dioptrii.
  - Sistemul OFFISS (Optical Fiber Free Intravitreal Surgery System) poate fi combinat cu microscopul OMS-800 care este echipat cu un sistem de iluminare care condensează lumina prin lentile, fără a mai fi necesară fibra pentru endoiluminare. Marele avantaj al acestui sistem este reprezentat de faptul că majoritatea vitrectomiilor pot fi efectuate doar cu două porţi, iar în cazul

chirurgiei bimanuale se folosesc 3 porţi, fără necesitatea iluminării separate cu fibra optică.

- Unii chirurgi preferă utilizarea luminii de la fanta microscopului operator pentru vitrectomia posterioară.
  - Metoda oferă iluminarea bună a polului posterior (cu lentila de contact Machemr) şi posibilitatea chirurgiei bimanuale.
  - Pentru vizualizarea periferiei, de foloseşte lentila Goldmann care necesită rotirea intraoperatorie.
  - Pentru practicarea acestui sistem, trebuie ca microscopul operator să aibă încorporată fanta

Endoiluminarea

- Iluminarea pe parcursul vitrectomiei posterioare poate proveni de la lumină externă sau internă.
  - Sursa *externă* de lumină poate fi reprezentată de:
    - fantă (în cazul microscoapelor cu fantă ataşată): vizualizarea retinei se realizează cu lentile de contact;
    - microscop: sistemul OFFISS
  - Sursa *internă* de lumină este utilizată în majoritatea cazurilor şi constă în introducerea luminii în ochi pe variate căi: fibre optice, linia de infuzie, instrumente.
- Fibra optică oferă modalitatea cea mai frecventă de iluminare. Câmpul iluminat este determinat de distanţa faţă de ţesut: pe măsura apropierii de retină, intensitatea luminii creşte şi câmpul iluminat se reduce şi invers. Fibrele optice tip „bullet" oferă o iluminare difuză a unui câmp larg, fiind utile pe parcursul schimburilor, dar nu atunci când se lucrează pe suprafaţa retinei şi este necesară iluminarea focală. Acest tip de fibre se introduc, de obicei, pe linia de infuzie. Au fost create instrumente cu endoiluminare (pense, foarfeci, fibre laser). Pentru disecţiile ţesuturilor fibro-vasculare a fost imaginat un instrument cu 3 funcţii: iluminare, diatermie, aspiraţie.
- Sistemul de iluminare multiport (MIS) este complex şi permite chirurgia bimanuală fără o sursă suplimentară de endoiluminare. Dezavantajul este că necesită incizii mai mari de 0.9 mm
- Sistemul Tormanbe utilizează miniincizii (25 G) pentru introducerea unor minifibre. Se pot folosi 4 minifibre simultan care oferă iluminarea largă şi previn crearea umbrelor, permiţând chirurgia bimanuală.
- Chandelierul are calibrul redus (25 G) şi nu necesită sutură.
- Pentru prevenirea afectării maculei de efectul toxic al luminii, timpul de lucru trebuie scurtat la maxim, iar în cazul asocierii unei hemoragii premaculare, aceasta se evacuează la finalul intervenţiei, deoarece sângele constituie un filtru excelent pentru retină

Presiunea de infuzie

- Controlul adecvat al presiunii intraoculare este important pentru buna desfăşurare a actului operator. Scăderea sau creşterea excesivă a presiunii intraoculare în timpul vitrectomiei pars plana poate genera problemele prezentate în tabel

Consecinţele hipotensiunii şi hipertensiunii intraoculare din timpul vitrectomiei posterioare

Hipotensiunea intraoculară	Hipertensiunea intraoculară
Tendinţa la sângerare	Ischemia nervului optic → deficite perimetrice
Mioza	Prolabarea ţesutului ocular prin sclerotomii la extragerea instrumentelor
Keratopatia striată	Edem cornean → scăderea vizibilităţii intraoperatorii

Vitrectomia (sisteme de aspiraţie şi tăiere)

- Funcţiile de bază ale vitreotomului sunt aspiraţia şi tăierea.Acestea se efectuează cu ajutorul aparatului de vitrectomie care este echipat cu o pompă de aspiraţie şi un sistem de tăiere electric

Aspiraţia

- Aspiraţia se poate obţine în două moduri: activ şi pasiv.
- *Aspiraţia activă*
  - Pentru aspiraţia activă se pot utiliza două tipuri de pompe: venturi şi peristaltică.
  - *Pompa venturi* creează vacuum într-o cameră închisă şi rigidă. Un gaz comprimat trece printr-o conductă cu diametrul crescător, conectată la cameră care la rândul său este legată la tubul de aspiraţie. Fluxul prin conductă generează vacuum în cameră care exercită o presiune negativă (sucţiune) în tubul de aspiraţie. Reglarea vacuumului se obţine variind volumul gazului comprimat. Acest sistem controlează rapid momentul de început/oprire a aspiraţiei, astfel încât vitrosul este îndepărtat cu uşurinţă.
  - *Pompa peristaltică* produce vacuum prin rotirea unei role amplasate pe tubul de aspiraţie care trebuie să fie elastic. Rata fluxului se exprimă în ml/min şi este direct proporţională cu viteza de rotaţie a pompei. Caracteristica principală a pompei peristaltice este că putem separa fluxul (viteza aspiraţiei) de vacuum (presiunea de sucţiune negativă produsă atunci când sistemul de aspiraţie este ocluzionat). Când se lucrează în periferia cavităţii vitreene, pentru a diminua riscul lezării retinei, se foloseşte o rată a

fluxului sub 10 ml/min şi un vacuum crescut. Pe măsură ce tubul de aspiraţie este ocluzionat, vacuumul este generat foarte lent, astfel încât să poată fi aspirat şi secţionat exclusiv vitrosul.

- Majoritatea chirurgilor utilizează ambele sisteme de pompe: venturi pentru vitrectomiile centrale şi peristaltică pentru vitrectomiile în proximitatea retinei

- *Aspiraţia pasivă* se bazează pe diferenţa de preiune extra şi intraoculară şi presupune utilizarea unei canule cu vârful din silicon cu care se „mătură" retina fără a o leza. Deoarece presiunea intraoculară este mai mare decât cea extraoculară, orice fluid va părăsi globul ocular prin canulă, cu atât mai rapid cu cât această diferenţă este mai mare. Pentru aspiraţia pasivă pot fi utilizate şi canulele tip aspiraţie-reflux (backflush), prevăzute cu un sistem care permite controlul manual al refluxului de către chirurg (1).

Tăierea

- Poate fi realizată cu un sistem pneumatic tip ghilotină activat de aer sau azot lichid.
- Alternativ, utilizarea unui mecanism electric generează o tăiere rotatorie şi de tip ghilotină.
- Vitreotomul trebuie să posede un sistem de reflux pe linia de aspiraţie. Vitreotoamele pneumatice actuale oferă rate de tăiere de 2500 – 5000 şi chiar 7000/minut. Avantajul este reprezentat de siguranţa lor sporită prin faptul că exercită tracţiuni reduse asupra vitrosului. Mişcarea vitreotomului în cavitatea vitreană în timpul vitrectomiei trebuie să fie circulară, astfel încât să fie evitate tracţiunile vitreo-retiniene şi formarea rupturilor retiniene

Diatermia

- Controlul sângerării pe parcursul vitrectomiei pars plana este esenţial. Riscul cel mai mare de hemoragie intraoperatorie îl au pacienţii cu retinopatie diabetică proliferativă şi cei cu plăgi oculare penetrante.
- O metodă de controlare a sângerării este creşterea presiunii intraoculare.
- Endodiatermia (cu care trebuie să fie echipate toate aparatele moderne de vitrectomie) este utilizată în chirurgica vitreo-retiniană pentru: hemostază, constricţia ţesutului fibro-vascular şi efectuarea retinotomiilor de drenaj.
- Diatermia poate fi unipolară sau bipolară (preferabilă). Dacă se aplică diatermia unipolară în apropierea nervului optic, energia s-ar putea transmite de-a lungul nervului, cauzând atrofie optică şi orbire

Retinopexia

- Toate rupturile retiniene trebuie tratate prin retinopexie, deoarece este imposibil de prevăzut care vor evolua spre dezlipire de retină. Retinopexia este o metodă sigură de tratare a rupturilor retiniene şi se poate realiza prin două metode: criocoagulare şi endolaser.

Criocoagularea

- Se obţine cu un instrument care aplicat pe suprafaţa peretelui ocular îngheaţă structurile endooculare inducând cicatrici corioretiniene.
- Efectul nedorit este migrarea celulelor epiteliale pigmentare care sunt promotorii PVR.
- Pe lângă blocarea rupturilor retiniene, criocoagularea este utilizată pentru a completa endocoagularea panretiniană la pacienţii cu retinopatie diabetică proliferativă activă.

Endofotocoagularea laser

- Utilizează lumina laser transmisă printr-o fibră optică, unidirecţional, până la retină.
- Dimensiunea impactului laser depinde de distanţa dintre vârful fibrei laser şi retină: dacă dorim să obţinem o arsură mică, apropiem fibra de retină şi reducem puterea laserului.
- Dacă fibra laser este orientată perpendicular pe retină, se obţin impacte rotunde, iar dacă orientarea este oblică, cicatricile laser sunt alungite. Pentru prevenirea acestui neajuns, se utilizează fibre endolaser curbe cu care se poate ajunge mai uşor în periferie
- Indicaţiile endofotocoagulării laser sunt prezentate în tabel

Indicaţiile endofotocoagulării laser

Tratarea rupturilor retiniene
Endopanfotocoagularea laser a retinei în retinopatii proliferative
Hemostază
Distrugerea proceselor ciliare în glaucoamele refractare

- Unele fibre laser sunt dotate cu un sistem de aspiraţie pentru aspirarea fluidului şi uscarea retinei înainte de endofotocoagulare. Fotocoagularea poate fi efectuată într-un ochi plin cu gaz sau ulei de silicon. Într-un ochi plin cu aer sau un alt gaz sau cu PFCL, efectul fotocoagulării este intensificat, motiv pentru care puterea laserului trebuie diminuată pentru a evita producerea hemoragiilor sau rupturilor retiniene

Substanţele cu rol de manipulatori în chirurgia vitreo-retiniană

- Perfluorocarburile lichide (PFCL) au greutatea specifică dublă faţă de cea a apei, motiv pentru care împing retina în jos şi drenează fluidul subretinian.
- Având tensiunea superficială mare, ele formează la injectare o singură bulă care nu trece prin ruptura retiniană sub retină.
- Totuşi, dacă există tracţiune retiniană, aceasta împiedică aplatizarea retinei şi bula de PFCL trece în spaţiul subretinian.
- Consecinţa practică este aceea că PFCL trebuie injectate doar după desfiinţarea tuturor tracţiunilor retiniene. PFCL au vâscozitatea scăzută şi de aceea se injectează şi se extrag uşor.
- Deoarece indicele de refracţie al PFCL diferă de cel al apei, identificarea lor intraoculară este foarte uşoară

Substanţele pentru tamponadă în chirurgia vitreo-retiniană

- Substanţele pentru tamponadă se introduc în cavitatea vitreană la finalul intervenţiei chirurgicale pentru a menţine contactul dintre retină şi epiteliul pigmentar retinian (EPR) până la vindecarea rupturilor retiniene. Aceste roluri pot fi îndeplinite de gaze şi uleiul de silicon

Gazele intraoculare

- La ora actuală, **aerul** este utilizat de rutină în cadrul diferitelor schimburi pe parcursul chirurgiei vitreo-retiniene, iar **gazele** îndeplinesc rolul de tamponadă.
- Nu s-au demonstrat efecte toxice ale aerului sau gazelor asupra structurilor oculare.
- Efectele secundare ale gazelor sunt determinate fie de expansiunea lor (glaucom secundar), fie de contactul lor cu endoteliul cornean (edem cornean) sau cu faţa posterioară a cristalinului (cataracta).
- Bula de gaz presează retina contra peretelui ocular la nivelul rupturii, până la închiderea acesteia prin efectul retinopexiei. În acest interval, EPR absoarbe orice rest de lichid subretinian.
- Trecerea gazului sub retină, deşi improbabilă, este posibilă dacă ruptura este mai mare decât bula de gaz sau dacă persistă tracţiuni care menţin ruptura deschisă.
- Bula de gaz injectată în cavitatea vitreană trece prin trei faze: expansiune, echilibru şi absorbţie.
- Gazele utilizate în chirurgia vitreo-retiniană au greutatea moleculară mare şi în structura lor pot intra elemente sanguine. Astfel, azotul şi alte gaze sanguine intră în bula de gaz din cavitatea vitreană, de obicei la 6 – 8 ore de la injectare, cauzând expansiunea sa. Faza de echilibru începe în momentul expansiunii maxime şi durează până când presiunea parţială a

azotului din bula de gaz şi din vasele capilare sunt egale. Din acest moment, bula se opreşte din expansiune şi începe resorbţia sa progresivă.

- Cunoaşterea proprietăţilor gazelor este importantă pentru a le indica în situaţiile potrivite, după cum urmează:
  - Rupturile retiniene superioare fără proliferare vitreo-retiniană (PVR) pot fi tratate prin injectarea de aer.
  - Rupturile retiniene inferioare pot fi tratate cu SF6 20%
  - Dezlipirile de retină complexe cu PVR şi rupturile retiniene gigante pot fi tratate cu C3F8 10 – 15%
- Pacientul trebuie poziţionat în pronaţie pentru a preveni cataracta datorată contactului dintre bula de gaz şi cristalin
- În cazul utilizării gazelor pentru tamponamentul retinei, trebuie luate măsuri de precauţie speciale în ceea ce priveşte anestezia: oxidul de azot inhalat trece din circulaţie în ochi, determinând creşterea presiunii intraoculare şi posibila ocluzie a arterei centrale a retinei. Dimpotrivă, dacă pacientul inhalează oxidul de azot după schimbul aer/gaz, la finalul intervenţiei chirurgicale gazul trece în circulaţie, diminuând efectul de tamponadă. Oxidul de azot este eliminat din sânge în 10 – 12 minute, interval de timp care trebuie aşteptat între suspendarea inhalării gazului şi injectarea intraoculară a gazului
- Volumul bulei de gaz este influenţat şi de variaţiile presiunii atmosferice. Astfel, la trecerea bruscă la altitudine mare, bula de gaz creşte semnificativ în volum. De acees, se recomandă ca trecerea la altitudine mare să se realizeze progresiv
- Proprietăţile specifice ale gazelor utilizate în chirurgia vitreo-retiniană sunt redate în tabel

Proprietăţile gazelor utilizate ca tamponadă în chirurgia vitreo-retiniană

Gazul	Rata expansiunii	Iniţierea expansiunii	Longevitatea	Concetraţia expansivă (%)	Concetraţia nonexpansivă (%)
Aer	0	0	5– 7 zile	0	0
SF6	2	1 zi	15 zile	20 - 25	20
C2F6	4	1.5 zile	30 zile	17 – 20	16
C3F8	3.3	3 zile	60 zile	14 - 17	12

Uleiul de silicon

- Uleiul de silicon se introduce în cavitatea vitreană cu o pompă specială la finalul vitrectomiei, după reaplicarea retinei, fie prin schimb cu aer, fie prin schimb direct cu perfluorocarburi lichide.

- Fiind mai uşor decât apa, siliconul va ocupa poziţia superioară a cavităţii vitreene, fiind eficient în tamponarea rupturilor localizate la nivelul hemiretinei superioare.
- În cazul rupturilor retiniene inferioare, se asociază indentaţia scleralã.
- Inferior faţă de bula de silicon se poate produce PVR.
- Trebuie efectuată o iridectomie periferică inferioară pentru a permite circulaţia umorii apoase, prevenind deplasarea uleiului de silicon spre camera anterioară.
- Există două categorii de ulei de silicon în funcţie de vâscozitate: 1000 cs şi 5000 cs, ambele având aceeaşi eficienţă de tamponare a retinei.
- Diferenţa rezultă din faptul că siliconul de 5000 cs se emulsifică mai greu, fiind indicat în situaţiile în care se estimează o tamponadă mai îndelungată.
- Fiind mai vâscos, uleiul de silicon de 5000 cs se introduce şi se extrage mai greu. Indicele de refracţie al uleiului de silicon (1.4035) este diferit faţă de cel al corpului vitros (1.33). Ca urmare, în ochii faci şi pseudofaci va determina hipermetropie (datorită suprafeţei concave a bulei de silicon), iar în ochii afaci reduce hipermetropia, cu tendinţă spre miopie (datorită suprafeţei convexe a bulei de silicon).
- Tensiunea superficială a uleiului de silicon este mult mai mică decât a gazului, ceea ce îl face un agent de tamponadă mai puţin rezistent
- Caracteristicile uleiului de silicon sunt sistematizate în tabel

Caracteristicile uleiului de silicon

Transparent, nevolatil, imiscibil cu apa
Densitatea 0.97 g/cm³ → pluteşte deasupra apei
Indice de refracţie 1.4035
Disponibil sub două forme, în funcţie de vâscozitate: 1000 cs şi 5000 cs
Tensiune superficială mai mică decât a gazelor
Asigură tamponada permanentă

Siliconul solvent

- La pacienţii cu implant de cristalin siliconic este contraindicat tamponamentul cu ulei de silicon, fiindcă cele două materiale interacţionează cauzând înceţoşarea vederii, metamorfopsii, diplopie. Pentru a preveni această situaţie au fost sintetizaţi alcani semifluorinaţi ca şi solvenţi care ajută la îndepărtarea tuturor bulelor de silicon: perfluorohexiloctan (F6H8).

- Perfluorohexiloctanul, având densitatea mai mică decât a perfluorocarburilor (1.36 g/cm³ faţă de 1.8 – 2 g/cm³), nu afectează retina dacă este lăsat în cavitatea vitreană, dar păstrează efectele benefice ale acestora legate de tensiunea superficială. În consecinţă, F6H8 a devenit indicat ca agent de tamponadă în cazurile cu rupturi retiniene inferioare. Studiile clinice au demonstrat, însă, o serie de efecte secundare ale utilizării lor: recidiva dezlipirii de retină, glaucomul, cataracta, emulsificarea

Uleiul de silicon greu

- Densitatea mai mică decât a apei a uleiului de silicon favorizează depozitarea fluidului inferior şi PVR. De aceea, au fost făcute eforturi pentru găsirea unui ulei de silicon greu care să poată tampona retina inferioară. Este o combinaţie între uleiul de silicon cu vâscozitatea de 5000 cs şi olefin fluorinat şi hidrocarbonatat. Substanţa este omogenă şi stabilă în prezenţa apei, aerului şi perfluorocarburilor
- Indicaţiile uleiului de silicon greu sunt sistematizate în tabel

Indicaţiile uleiului de silicon greu

Dezlipire de retină complicată cu PVR gradul C2 sau mai mare
Dezlipire de retină posttraumatică
Rupturi retiniene gigante sau inferioare

- Uleiul de silicon greu trebuie extras din ochi după 3 luni de la injectare. S-au citat creşteri ale presiunii intraoculare legate de utilizarea sa în 18% din cazuri

VITRECTOMIA PRIN PARS PLANA. GENERALITĂŢI

<u>Îndepărtarea vitrosului</u>

- Volumul corpului vitros este de 3 – 4 ml. Aderenţa sa la retină este maximă la nivelul bazei, o zonă care se extinde 2 – 3 mm anterior şi posterior faţă de ora serrata. Hialoida posterioară este mai slab ataşată la nivelul papilei optice, al regiunii maculare, vaselor şi ţesutului cicatricial.
- Iniţial se extrage vitrosul central, apoi se progresează spre periferie, cu mişcări circulare, astfel încât niciodată să nu exercităm tracţiuni asupra retinei.

- Poziţia hialoidei posterioare variază de la un pacient la altul: de la separarea sa completă de retină, până la aderenţe vitreo-retiniene marcate, mai ales la pacienţii diabetici.
- Dacă este separată de retină, extirparea hialoidei posterioare este iniţiată în punctul cel mai îndepărtat de retină, continuând spre periferie cu mişcări circulare, până la baza vitrosului.
- Verificarea separării hialoidei posterioare de retină se face astfel: cu vitreotomul aspirăm uşor retina posterioară şi dacă observăm că aceasta se deplasează înainte şi înapoi, înseamnă că hialoida este ataşată.
- Pentru a o detaşa, aspirăm în proximitatea papilei, cu o canulă cu vârful de silicon, observându-i vârful: dacă acesta se curbează, înseamnă că este obstruat de hialoidă.
- Odată hialoida „agăţată", căutăm semnul „undei": creştem încet aspiraţia în acelaşi timp cu ridicarea canulei şi observăm detaşarea hialoidei ca efect al forţelor de tracţiune care generează o „undă" pe suprafaţa retinei.
- Uneori nu putem observa acest semn, îndeosebi la pacienţii miopi.
- Odată detaşată, hialoida este îndepărtată cu vitreotomul până în periferie.
- De fiecare dată după ce efectuăm această manevră controlăm periferia retinei prin indentaţie, pentru a descoperi eventuale rupturi retiniene care s-ar fi putut produce odată cu detaşarea hialoidei

Tehnici de vacuum

Aspiraţia activă

- Aspiraţia activă este mai uşor de controlat de către chirurg şi se poate realiza cu vitreotomul, cu sisteme de extruzie independente de vitreotom sau cu o canulă ataşată la sistemul de aspiraţie al vitreotomului.
- Indicaţiile aspiraţiei active sunt:
  - îndepărtarea sângelui de pe suprafaţa retinei
  - ridicarea hialoidei posterioare
  - ridicarea membranelor în vederea segmentării, schimbul fluid/gaz
  - colectarea mostrelor de vitros pentru analiza microbiologică în uveite.
- Există instrumente care înglobează aspiraţia activă: probe de endolaser, endodiatermie

Aspiraţia pasivă

- Sângele necoagulat poate fi aspirat de pe suprafaţa retinei cu o canulă conectată la un manipulator care prezintă în interiorul său un tub cu un orificiu lateral.
- Datorită gradientului de presiune creat între presiunea intraoculară la vârful canulei şi presiunea atmosferică la nivelul orificiului lateral al

tubului, sângele necoagulat şi orice alt lichid va părăsi globul ocular dacă orificiul lateral nu este obstruat.

- Rata aspiraţiei depinde de presiunea intraoculară.
- Dacă tubul din interiorul mânerului este comprimat, se produce refluxul

Disecţia membranelor

- Dacă membranele crescute pe suprafaţa retinei au o margine netă, ele pot fi abordate direct cu pensa şi îndepărtate prin mişcări tangenţiale faţă de retină.
- Dacă nu poate fi găsită marginea membranei, atunci aceasta este creată cu ajutorul cuţitului pentru sclerotomii cu vârful îndoit la 90º.
- Odată identificat planul de clivaj al membranei faţă de retină, aceasta este separată progresiv dinspre periferie spre regiunea macular㠹.
- La nivelul maculei, se verifică existenţa eventualelor adeziuni cu foveea, prinzând membrana cu pensa în porţiunea sa centrală. Apoi membrana este rezecată „în bloc" prin mişcări tangenţiale circulare. În cazul asocierii dezlipiri de retină, se injectează PFCL cu scopul stabilizării retinei

Segmentarea membranelor

- Uneori, ţesutul proliferativ fibro-vascular prezintă epicentre la nivelul cărora aderenţa cu retina este atât de mare, încât disecţia lor ar cauza rupturi retiniene şi hemoragii.
- În aceste situaţii, se utilizează foarfeci cu lamele orizontale în vederea separării acestor membrane în „insule" mai mici şi implicit, reducerii forţelor de tracţiune asupra retinei.
- Lama inferioară a foarfecii este introdusă sub membrană şi printr-o mişcare de ridicare uşoară este identificat planul corect de clivaj.
- Se pot utiliza fie foarfeci manuale, fie pneumatice care sunt controlate prin apăsarea pedalei aparatului de vitrectomie şi care nu transferă eventualele mişcări de tremor ale mâinii chirurgului.
- Pentru segmentarea membranelor se pot folosi şi foarfeci curbe, cu poziţionarea unei lame sub membrană şi exercitarea unei tracţiuni uşoare în acelaşi timp cu tăierea.
- Alteori se poate utiliza vitreotomul pentru a „ridica" şi segmenta ţesutul dintre epicentre

Delaminarea membranelor

- Această tehnică permite eliminarea mai completă a membranelor şi constă în disecarea cu foarfeci orizontale şi tăierea punctelor de fixare a ţesutului proliferativ la retină, fără a diviza în prealabil epicentrele.
- A fost dezvoltată metoda rezecţiei „en bloc": tracţiunea antero-posterioară exercitată de hialoida posterioară, în momentul aspirării sale, ridică epicentrele, facilitând tăierea lor.

- De obicei, delaminarea se efectuează bimanual: pensa ridică membrana, iar foarfeca taie joncţiunile membrană-retină.
  - În aceste situaţii, iluminarea provine dintr-o sursă suplimentară: prin linia de infuzie sau ataşată unuia dintre instrumente.
  - Această din urmă variantă prezintă dezavantajul creării umbrei, fapt care a condus la dezvoltarea iluminării cu „chandelier".
  - Sistemul OFFIS asigură iluminarea endooculară prin microscop.
- În cele mai multe cazuri de retinopatii proliferative, segmentarea şi delaminarea se combină

Colorarea membranelor

- Membrana limitantă internă (MLI) este formată din extensiile celulelor Müller şi trebuie îndepărtată prin peeling în gaura macular idiopatică.
- Deoarece MLI este dificil de vizualizat, au fost imaginate substanţe colorante care să o evidenţieze, reducând riscul lezării retinei.

Verdele de indocianină

- Este un colorant cu afinitate crescută pentru proteine în care MLI este foarte bogată. Pe lângă rolul său de vizualizare a MLI, verdele de indocianină favorizează ruperea acesteia la nivelul joncţiunilor distale dintre celulele Müller.
- Utilizarea verdelui de indocianină este controversată datorită producerii unor modificări ireversibile în celulele EPR şi a favorizării îndepărtării şi a unor structuri adiacente MLI.
- Se pot folosi concentraţii variate de verde de indocianină: 0.1%, 0.25%, 0.50%. Pentru a diminua efectele nedorite menţionate mai sus, se recomandă utilizarea celei mai reduse concentraţii posibil, scurtarea la minimum posibil a duratei diescţiei MLI şi folosirea unei iluminări reduse.
- În chirurgia găurii maculare, pentru a evita contactul cu EPR şi posibila pătrundere a colorantului sub maculă, se injectează în prealabil metilceluloză în gaura macular.
- Verdele de indocianină poate fi utilizat şi pentru colorarea membranelor epiretiniene, depozitându-se pe marginile membranei şi astfel, facilitându-i eliminarea.

Albastrul tripan

- A fost utilizat pentru prima dată în practica oftalmologică pentru colorarea capsulei cristaliniene.
- S-a demonstrat că în concetraţii de 0.06% nu este toxic pentru retină, dar nu oferă o vizualizare foarte bună a membranei limitante interne.

Triamcinolon acetonide

- Are proprietatea de a se fixa pe corpul vitros.

- Hialoida posterioară poate reprezenta o sursă de tracţiune vitreo-retiniană in afecţiuni variate: gaura macular㠄, sindromul de tracţiune vitreo-macular㠄, vitreoretinopatia proliferativă, proliferarea fibro-vascular㠄. De aceea, îndepărtarea sa este un pas esenţial, iar optimizarea vizualizării vitrosului cu triamcinolon acetonide este foarte utilă. S-au descris efecte secundare ale injectării intravitreene de triamcinolon acetonide: cataracta, glaucomul, endoftalmita aseptică.
- Efectele toxice identificate par a fi legate mai mult de conservantul din produs (de natură alcoolică), ceea ce a condus la apariţia triamcinolonului fără conservant

Utilizarea PFCL în chirurgia vitreo-retiniană

- Ca urmare a validării efectelor pozitive ale PFCL, în ultimii ani indicaţiile utilizării lor în chirurgica vitreo-retiniană s-au diversificat. Injectarea lor necesită efectuarea, în prealabil, a vitrectomiei centrale şi periferice, precum şi detaşarea hialoidei posterioare.

Injectarea PFCL în soluţie salină fiziologică

- Se efectuează cu o canulă cu dublu curent care permite ieşirea fluidului din ochi (ser, BSS), pe măsură ce PFCL este injectat.
- Acest lucru previne creşterea presiunii intraoculare şi obstrucţia arterei centrale a retinei. În dezlipirile de retină, PFCL împinge fluidul subretinian, forţând exteriorizarea sa prin ruptură şi, implicit, aplicarea retinei.
- Uneori bula de PFCL ajunge la nivelul rupturii înainte ca retina periferică să fie aplatizată, sub ea găsindu-se încă lichid. În această situaţie, este posibil ca în momentul schimbului cu aer, fluidul să migreze sub retina posterioară. Pentru a evita acest lucru, în momentul în care bula de PFCL ajunge la nivelul rupturii, introducem aer care va forţa fluidul subretinian să iese prin ruptură, rezultatul fiind aplatizarea completă a retinei. În cazurile de proliferări fibro-vasculare cu rupturi în jurul cărora nu au fost eliminate complet tracţiunile, PFCL poate pătrunde accidental sub retină, situaţie în care trebuie extras deoarece va împiedica reaplicarea retinei

Îndepărtarea PFCL prin schimb cu aer

- În dezlipirile de retină, bula de PFCL depăşeşte ruptura, în restul cavităţii vitreene aflându-se soluţie salină.
- În momentul injectării aerului, în ochi vor exista trei componente: în porţiunea superioară – aer, în cea intermediară – soluţie salină, iar în cea inferioară – PFCL. Canula de extruzie este plasată la nivelul rupturii celei mai periferice şi aspirăm până când a fost extrasă toată soluţia salină.
- Odată ce aerul a ajuns la marginea inferioară a rupturii, ne plasăm cu vârful canulei pe papila optică până la îndepărtarea completă a PFCL, moment în care cavitatea vitreană este plină cu aer. Pe parcursul acestor

manevre, este posibil ca o parte din soluţia salină să migreze sub retină şi să se deplaseze posterior, pe măsură ce aerul intră în cavitatea vitreană.

- Dacă este un volum mic, poate fi lăsat acolo, deoarece se va resorbi până a doua zi, ruptura fiind blocată.
- Dacă volumul este mare, schimbul trebuie repetat, deoarece există riscul ca retina să nu se alipească

Îndepărtarea PFCL fără schimb cu aer

- Această tehnică este indicată dacă PFCL nu a fost injectat într-un ochi cu dezlipire de retină, ci, de exemplu, pentru extragerea unui cristalin luxat în vitros

Îndepărtarea PFCL prin schimb cu ulei de silicon

- Schimbul direct al PFCL cu uleiul de silicon poate fi efectuat în dezlipirile de retină cu ruptură gigantă, în care există riscul inversiunii retinei în momentul schimbului cu aer.
- În această aituaţie, uleiul de silicon este introdus prin canula de infuzie cu pompa de injectare, în timp ce PFCL este extras până la umplerea cavităţii vitreene cu silicon

Complicaţii legate de utilizarea PFCL

- Dacă există probleme de vizualizare intraoperatorie, pot rămâne resturi de PFCL în ochi.
- Pentru a ameliora vizbilitatea, la pacienţii afaci se injectează o bulă de substanţă vâscoelastică deasura bulei de aer.
- La pacienţii faci, o lamă fină de soluţie salină se poate interpune între faţa posterioară a cristalinului şi bula de aer, jenând vizualizarea, situaţie în care se recomandă plasarea pe ochi a unei lentile de contact biconcave.
- Dacă totuşi rămâne PFCL în ochi, atitudinea este dictată de volumul acestuia: volume mici pot fi lăsate pe loc, deoarece se pot disipa şi ajunge în camera anterioară de unde se extrag uşor.
- Dacă în ochi rămâne o bulă mare de PFCL, este necesară reintervenţia chirurgicală
- Indicaţiile PFCL în chirurgia vitreo-retiniană sunt prezenate în tabel

Indicaţiile utilizării PFCL în chirurgia vitreo-retiniană

Dezlipirea de retină cu ruptură gigantă
Dezlipirea de retină cu PVR
Dezlipirea de retină de cauză diabetică
Orice dezlipire de retină complexă
Hemoragia coroidiană
Luxaţia cristalinului/implantului de cristalin în vitros
Disecţiile de membrane în cazuri complexe
Controlul sângerării intraoperatorii

Schimbul fluid-aer-gaz în cursul vitrectomiei

- Schimbul fluid/aer are ca obiectiv umplerea cavităţii vitreene cu aer, pentru ca într-un timp ulterior, acesta să fie înlocuit cu gaz sau silicon, în vederea tamponării retinei.
  - Manevra se efectuează prin aspiraţie activă sau pasivă cu canula poziţionată în partea superioară a ochiului, în timp ce aerul pătrunde în interior.
  - După schimbul complet, se acumulează din nou fluid în polul posterior, datorită drenajului progresiv al vitrosului periferic şi producţiei constante de umoare apoasă.
  - Aerul ameliorează vizibilitatea în hemoragiile intraoperatorii, deoarece favorizează deplasarea sângelui spre polul posterior de unde poate fi aspirat.
  - Aerul deplasează fluidul subretinian dinspre anterior spre posterior, motiv pentru care schimbul fluid/aer permite aplatizarea retinei în dezlipirile cu rupturi posterioare.
- Pentru ca manevra să reuşească trebuie ca ruptura să fie într-o poziţie accesibilă şi tracţiunile de la nivelul său să fie eliminate.
- Deoarece rămâne în ochi doar 5 – 7 zile, aerul este utilizat ca agent de tamponadă în dezlipiri de retină simple, cu rupturi superioare sau în cazurile când la finalul vitrectomiei efectuate în alt scop, s-au identificat rupturi mici în periferia superioară.
- Înlocuirea sa cu un gaz cu efect mai îndelungat de tamponadă se face în funcţie de durata estimată a fi necesară pentru vindecarea rupturilor retiniene.
- Schimbul aer/gaz este ultimul pas al intervenţiei. Se utilizează o seringă de 60 ml. De exemplu, dacă se doreşte obţinerea unei concentraţii de 20% SF6, se amestecă 12 ml gaz pur şi restul aer. În această proporţie, amestecul este neexpansiv. În timp ca gazul este injectat încet în ochi, aerul iese printr-o sclerotomie lăsată liberă. Odată ce s-au injectat 30 ml amestec de gaz, ştim că aerul a fost înlocuit complet. Pacientul este instruit să păstreze poziţia de pronaţie până când bula de gaz a scăzut cu 20% pentru a evita contactul cu cristalinul.

Uleiul de silicon în chirurgia vitreo-retiniană

- De obicei siliconul este injectat după schimbul complet fluid/aer cu o pompă de infuzie pentru fluide cu vâscozitate ridicată. Siliconul se injectează până la nivelul irisului, ţintind obţinerea unei presiuni intraoculare de aproximativ 20 mmHg.
- Dacă ochiul este prea hipoton, bula de silicon se va deplasa spre camera anterioară odată cu revenirea peretelui scleral la forma normală.

- Există situaţii în care se preferă schimbul direct PFCL/silicon: dezlipiri de retină cu rupturi gigante sau mari, pentru a evita alunecarea posterioară a retinei cu ocazia schimbului aer/silicon.
- În ochii afaci/pseudifaci, înainte de injectarea uleiului de silicon se practică o iridotomie periferică inferioară pentru a preveni deplasarea bulei de silicon în camera anterioară.
- Uleiul de silicon constituie o tamponadă provizorie, motiv pentru care trebuie îndepărtat din ochi înainte de apariţia complicaţiilor determinate de prezenţa sa: glaucom, cataractă, irită cronică, decompensare endotelială corneană, reproliferare.
- În ochii faci şi pseudofaci, pentru extracţia siliconului, pe lângă sclerotomia pentru linia de infuzie se efectuează o a doua sclerotomie pentru canula prin care se extrage uleiul de silicon. Aceasta este conectată la pompă prin intermediul tubulaturii special destinată acestui scop iar uleiul de silicon este extras activ. Este posibilă şi extracţia pasivă, prin creşterea presiunii de infuzie, dar poate fi dificilă dacă siliconul este de vâscozitate mare (5000 cs). În ochii afaci, se preferă extracţia uleiului de silicon prin camera anterioară.

Vitrectomia pars plana minim invazivă (23G, 25G)

- Vitrectomia pars plana minim invazivă s-a dezvoltat în ultimii ani, iar indicaţiile sale s-au extins.

Avantajele vitrectomiei pars plana minim invazive

Reducerea traumatismului chirurgical
Lipsa suturilor
Diminuarea reacţiei inflamatorii postoperatorii
Scurtarea intervenţiei chirurgicale
Recuperarea funcţională rapidă

VITRECTOMIA ÎN TRATAREA COMPLICAŢIILOR CHIRURGIEI SEGMENTULUI ANTERIOR

- Operaţia de cataractă este una dintre cele mai frecvente intervenţii chirurgicale oculare.
- Tehnica de elecţie este facoemulsificarea, o procedură sigură care este urmată de recuperarea rapidă a funcţiei vizuale în marea majoritate a cazurilor. Deşi foarte rare, complicaţiile chirurgiei cataractei se pot solda cu afectarea severă a vederii, dacă nu sunt rezolvate corespunzător.

Perforarea ochiului la anestezia retrobulbară

- Perforarea globului ocular cu ocazia injecţiei retrobulbare survine în 0.075 – 0.1% din cazuri
- Factorii de risc care favorizează această complicaţie sunt: miopia axială, stafilomul şi chirurgia sclerală în antecedente. Riscurile cresc dacă miopia axială se asociază cu orbita de mici dimensiuni.
- Pentru a reduce riscul perforaţiei oculare, direcţia privirii „în sus şi înăuntru" trebuie evitată, deoarece în această poziţie macula şi nervul optic sunt cele mai expuse şi susceptibile la lezare.
- Se recomandă efectuarea injecţiei în poziţie primară.
- *Manifestări clinice*
  - În momentul administrării intraoculare a anesteziculului, presiunea intraoculară creşte, fapt care se traduce prin dureri oculare.
  - înainte de injectarea anesteziculului, perforarea ochiului determină scăderea presiunii intraoculare.
  - intraoperator se constată diminuarea sau absenţa reflexului roşu pupilar.
  - în majoritatea cazurilor se produce hemoragia în vitros, dezlipirea de retină sau ruptura retinei.
  - se poate întâmpla ca acestea să fie detectate doar la primul control postoperator.
- *Tratament*
  - Problema trebuie în primul rând identificată iar intervenţia chirurgicală amânată.
  - Creşterea bruscă a presiunii intraoculare conduce la obstrucţia arterei centrale a retinei, situaţie în care trebuie efectuată paracenteza cu evacuarea umorii apoase.
  - Dacă mediile oculare rămân transparente, se efectuează blocarea prin fotocoagulare laser a leziunii retiniene produse cu ocazia perforaţiei.
  - Dacă se asociază hemoragia în vitros, se efectuează intervenţia chirurgicală combinată: vitrectomie şi facoemulsificare, precum şi fotocoagularea laser a leziunii retinene.
  - În cazul asocierii leziunilor retiniene (ruptură, dezlipire), acestea se rezolvă prin chirurgie vitreo-retiniană.
  - Hemoragia coroidiană, dacă nu este masivă, se resoarbe spontan. Dacă acest lucru nu se întâmplă, se practică drenarea acesteia după 14 zile, interval în care se produce lichefierea sângelui care facilitează drenarea sa

Hemoragia retrobulbară

- Hemoragia retrobulbară apare în 0.3 – 0.44% din cazurile de anestezii retrobulbare.
- Factorii predispozanţi sunt: medicaţia anticoagulantă, antiinflamatoarele steroidiene şi nesteroidiene, trombocitopenia, hipertensiunea arterială, manipularea intempestivă a acului în timpul injectării.
- Orbita se umple rapid cu sânge, fapt care determină chemozis, exoftalmie, imobilizarea ochiului.
- *Tratament*
  - De cele mai multe ori, compresiunea digitală a globului ocular este suficientă pentru hemostază.
  - Dacă presiunea este foarte mare, pentru a evita efectele asupra ochiului, se recomandă cantotomia. Operaţia trebuie amânată cu 15 zile

Vitrectomia anterioară

- Vitrectomia anterioară presupune îndepărtarea vitrosului din camera anterioară sau din treimea anterioară a cavităţii vitreene.
- Abordul poate fi anterior (prin cornee sau limbul sclero-cornean) sau posterior (prin pars plana).
- Cele mai frecvente indicaţii ale vitrectomiei anterioare sunt:
  - ruptura capsulară în timpul chirurgiei cataractei
  - traumatismele segmentului anterior al ochiului.

Vitrectomia pentru pierderea de vitros

- Pierderea vitrosului în timpul operaţiei de cataractă se apreciază la 0.8 – 1.25% din cazuri. Este favorizată de: vârsta înaintată a pacientului, cataracta hipermatură, sindromul de pseudoexfoliere capsulară, intervenţii chirurgicale oculare în antecedente, curba de învăţare a chirurgului.
- *Semnele* ruperii intraoperatorii a capsulei posterioare sunt:
  - adâncirea camerei anterioare
  - mobilizarea cu dificultate a cristalinului.
  - deseori, ruptura se produce înapoia nucleului şi rămâne nedetectată de chirurg.
- *Atitudinea* în cazul ruperii accidentale a capsulei posterioare cuprinde următorii paşi:
  - stoparea aspiraţiei
  - scoaterea instrumentelor din ochi
  - se menţine irigaţia, dar cu sticla coborâtă
  - se umple camera anterioară cu substanţă vâscoelastică
- Scopul acestor manevre este de a preveni exteriorizarea vitrosului prin inciziile existente.

- Utilizarea vitreotomului cu irigare coaxială nu este recomandată, deoarece lărgeşte ruptura capsulară, hidratează vitrosul, facilitând deplasarea sa spre camera anterioară şi exteriorizarea prin incizii.
- De aceea, se preferă vitrectomia bimanuală, cu irigaţia separată. Dacă vitreotomul se introduce prin incizia instrumentului pentru facoemulsificare, irigarea va favoriza exteriorizarea vitrosului. Paşii recomandaţi sunt:
  - Se efectuează o nouă incizie de 1 mm în apropierea celei pentru facoemulsificare
  - Irigaţia se introduce cu vârful orientat spre iris, sticla fiind la 15 cm deasupra capului pacientului
  - Se introduce vitreotomul fără irigaţie prin incizia nou creată
  - Se poziţionează vitreotomul imediat sub ruptura capsulară, cu vârful orientat în sus pentru a extrage vitrosul de deasupra sediului rupturii
  - Se aspiră cortexul restant cu vitreotomul
  - În cazul în care capsula anterioară este intactă, se poziţionează implantul cu partea optică „prinsă" în capsulorexis cu scopul de a crea un plan stabil care permite continuarea manevrelor de curăţire a camerei anterioare.
- Vitrectomia poate fi efectuată fără irigaţie, doar sub vâscoelastic.
- O alternativă a devenit posibilă odată cu introducerea vitectomiei 25G.
  - Canula de infuzie se plasează în camera anterioară sau în pars plana iar vitreotomul se introduce prin pars plana cu scopul de a curăţi vitrosul anterior dinapoia capsulei rupte.
  - Dacă a rămas o bucată mare de nucleu, posterior de aceasta se injectează un vâscoelastic dispersiv pentru a disloca vitrosul.
  - Sticla de irigare este coborâtă, nucleul transferat în camera anterioară şi facoelmusificarea continuată în camera anterioară, evitând aspirarea vitrosului.
  - Urmează vitrectomia bimanuală descrisă mai sus.
- Dacă nucleul cade în vitros, extracţia acestuia trebuie efectuată prin vitrectomie posterioară

Fragmente cristaliniene luxate în vitros

- Incidenţa luxării fragmentelor cristaliniene în vitros cu ocazia operaţiei de cataractă este apreciată la 0.3%

Indicaţiile chirurgiei pentru fragmente cristaliniene luxate în vitros

Fragmente cristaliniene mari
Fragmente cristalinene dure, indiferent de mărime
Presiune intraoculară crescută
Uveita necontrolabilă medicamentos
Pseudocataracta datorată resturilor corticale
Chirurgia precoce: 15 zile (maxim 30 zile)

- Fragmentele cristaliniene mari nu sunt bine tolerate, iar extracţia lor trebuie efectuată imediat ce edemul cornean remite.
- Dacă în vitros s-a luxat mai puţin de 25% din cristalin iar fragmentele sunt mai mici de 2 mm, pacientul trebuie monitorizat din punctul de vedere al inflamaţiei, sub rezerva că operaţia ar putea deveni oricând necesară, având în vedere că pot exista fragmente ascunse retroirian care scapă examenului obiectiv.
- Odată indicaţia chirurgicală stabilită, intervalul de timp trebuie să fie cât se poate de scurt: maxim 15 – 30 zile

Vitrectomia posterioară la momentul luxării fragmentelor de cristalin

- Avantajele acestei atitudini sunt:
  - nu sunt necesare manevre nefireşti
  - este evitată manipularea excesivă a ochiului
  - corneea este transparentă
  - ochiul nu este inflamat
  - este evitată o nouă intervenţie chirurgicală, recuperarea vederii fiind mai rapidă
- Situaţiile cu care ne putem confrunta pot fi grupate după cum urmează:
  - Fragmente moi (gradul 1) în segmentul anterior şi posterior
  - Fragmente de duritate medie (gradul 2-3) în segmentul posterior
  - Fragmente dure (gradul 4)
  - Fragmente de orice grad cu dezlipire de retină
- ***Fragmente moi (gradul 1) în segmentul anterior şi posterior***
  - Fragmentele cristaliniene moi, indiferent dacă sunt localizate în segmentul anterior sau posterior, pot fi uşor îndepărtate cu vitreotomul.
  - Este curăţit iniţial segmentul anterior, inclusiv sacul capsular, păstrând cât se poate de mult suport capsular pentru implantare.
  - Este obligatorie verificarea periferiei retinei pentru a depista eventuale rupturi/găuri retiniene care trebuie tratate cu crio sau endolaser şi schimb fluid/aer

- ***Fragmente de duritate medie (gradul 2-3) în segmentul posterior***
  - Fragmentele cu duritatea de gradul 2-3 se extrag cu fragmatomul.
  - Cortexul poate fi îndepărtat cu vitreotomul, fragmatomul urmând a fi utilizat exclusiv pentru extracţia porţiunilor dure din cristalin.
  - Primul pas este desfiinţarea tuturor aderenţelor vitreo-cristaliniene cu vitreotomul, lăsând fragmentele de cristalin să „cadă" în polul posterior.
  - Dacă fragmentele aderă de polul posterior, înseamnă că hialoida posterioară este pe loc, situaţie în care trebuie să o îndepărtăm şi să „eliberăm" fragmentele.
  - Unii autori recomandă după îndepărtarea hialoidei, injectarea de PFCL pentru a proteja macula. Volumul injectat nu trebuie să fie prea mare, deoarece suprafaţa convexă a bulei favorizează alunecarea fragmentelor spre periferie cu împiedicarea vizualizării acestora.
  - Pasul următor constă în aspirarea fragmentelor cristaliniene cu fragmatomul şi ridicarea acestora în centrul cavităţii vitreene unde sunt fragmentate şi aspirate cu fragmatomul, fibra optică jucând şi rolul de chopper.
  - Pentru a menţine cristalinul în vârful fragmatomului, trebuie utilizate ultrasunete cu putere mică, de 5 – 10%.
  - De obicei, cristalinul se rupe în fragmente care cad la nivelul polului posterior iar manevrele de aspirare, ridicare, fragmentare se repetă până la obţinerea unor bucăţi mici care pot fi îndepărtate cu vitreotomul.
  - La final se verifică periferia retinei
- ***Fragmente dure (gradul 4)***
  - În cazul cristalinului dur luxat în vitros, manevrele de extragere cu fragmatomul trebuie repetate de multe ori.
  - De aceea, unii autori recomandă utilizarea facoemulsificatorului pentru polul anterior (fără irigaţie) care asigură extracţia mult mai rapidă şi eficientă a cristalinului. Puterea ultrasunetelor şi fluxul sunt reduse (10-15 ml/min).
  - Dezavantajul constă în faptul că vârful facoemulsificatorului este mai scurt, făcând dificilă abordarea fragmentelor din polul posterior.
  - Pentru a menţine cristalinul în centrul cavităţii vitreene se utilizează PFCL şi substanţe vâscoelastice care previn alunecarea acestuia spre periferie datorită suprafeţei convexe a bulei.
  - Nu s-au constatat arsuri la nivelul plăgilor

- ***Fragmente de orice grad cu dezlipire de retină***
  - După vitrectomia anterioară şi posterioară, se injectează PFCL cu dublu scop: de a reataşa retina şi de a aduce fragmentele cristaliniene spre anterior unde sunt îndepărtate cu vitreotomul (dacă sunt moi) sau cu fragmatomul / facoemulsificatorul (dacă sunt dure).
  - Unii autori recomandă îndepărtarea cristalinului prin incizie cornenană, dacă acesta este foarte dur.
  - Ulterior se blochează ruptura (ile) retinei cu endolaser sau crio, se implantează cristalinul artificial (în sulcus sau fixat la iris) şi se efectuează schimbul PFCL/aer/gaz (silicon)

Dislocarea implantului de cristalin (IOL)

- Descentrarea IOL de cameră posterioară survine în 0.2-1.2% din cazuri şi de obicei nu necesită tratament.
- O situaţie mai puţin frecventă dar mai dificilă este luxarea IOL în vitros care, de cele mai multe ori, are drept cauză insuficienţa suportului capsular.
- Pentru ca IOL să nu se disloce posterior, este necesară o integritate a capsulei pe 6 ore de ceas inferioare.
- Atitudinea terapeutică este dictată de condiţiile concrete ale fiecărui caz în parte şi poate consta în: observaţie, repoziţionare sau explantare şi înlocuirea IOL
- *Observaţia* este recomandată dacă acuitatea vizuală este bună şi nu există edem macular cistoid.
- *Repoziţionarea IOL* este varianta cea mai simplă.
  - IOL poate fi repoziţionat pe resturile capsulare anterioare sau posterioare sau în sulcus, fără să fie necesară sutura.
  - Repoziţionarea IOL în camera anterioară intră în discuţie doar la vârstnici, dacă au un număr corespunzător de celule endoteliale.
  - IOL poate fi ancorat la iris: se luxează IOL în camera anterioară, hapticele sunt poziţionate retroirian, suturate la iris, după care partea optică se introduce în camera posterioară. Riscul este reprezentat de posibilitatea producerii dispersiei pigmentare cu glaucom secundar.
  - IOL poate fi repoziţionat în sulcus prin suturarea la scleră. IOL este susţinut prin injectarea de PFCL, în timp ce hapticele sunt exteriorizate pentru plasarea suturilor. S-au citat următoarele complicaţii ale acestei tehnici: eroziuni externe determinate de firele de sutură, endoftalmita, descentrarea, înclinarea IOL, hemoragia vitreană şi coroidiană, edemul macular cistoid.

- *Explantarea şi reimplantarea*
  - IOL este explantat şi reimplantat prin fixare la peretele scleral după plasarea firelor de sutură pe haptice. IOL poate fi înlocuit cu un alt implant, special destinat fixării sclerale.
  - În locul vechiului IOL se poate introduce un implant Artisan în camera anterioară, cu fixare la iris („iris-claw"). Unii autori implantează acest tip de IOL retroirian, prin ancorare la faţa posterioară a irisului.
- **Tehnica chirurgicală**
  - În toate cazurile se începe cu vitrectomia anterioară şi posterioară şi se continuă cu eliberarea IOL (care de obicei se regăseşte în porţiunea declivă a cavităţii vitreene) de vitros.
  - Este interzisă manevrarea IOL înainte de desfiinţarea tuturor aderenţelor cu vitrosul deoarece se exercită tracţiuni asupra retinei cu riscul dezlipirii acesteia.
  - Odată încheiată vitrectomia şi IOL eliberat, acesta este ridicat printr-unul din procedeele următoare:
    - Cu ajutorul PFCL: se injectează PFCL sub IOL şi pe măsură ce bula de PFCL creşte, IOL este deplasat anterior. Pentru a evita poziţionarea bulei de PFCL pe IOL cu împingerea acestuia pe maculă, implantul trebuie menţinut vertical cu fibra optică, continuând injectarea până când IOL ajunge anterior, înapoia pupilei.
    - Cu pensa: pe măsură ce IOL ajunge superior, este necesar un al doilea instrument pentru a-l menţine şi poziţiona în camera anterioară. Ducourneau a descris o tehnică monomanuală: pensa prinde hapticul posterior, ridică IOL, face o mişcare de rotaţie de 180 grade care va plasa IOL deasupra pensei. În această poziţie hapticul anterior intră direct în partea superioară a unghiului camerei anterioare, în timp ce pensa poziţionează hapticul posterior în porţiunea inferioară a unghiului.
    - Odată implantul adus în segmentul anterior, se optează pentru una din modalităţile de implantare descrise mai sus

Endoftalmita

- Endoftalmita este o inflamaţie intraoculară severă cauzată de infecţie, a cărei incidenţă după operaţia de cataractă se situează în jurul a 0.1%
- Incidenţa este mai mare în cazurile complicate cu ruptura capsulei posterioare.

Simptomele sunt: scăderea considerabilă a vederii, dureri oculare (pot lipsi în 25% din cazuri), fotofobie.
Semnele sunt: edem palpebral, congestie conjunctivală, edem cornean, precipitate keratice, tulburarea umorii apoase, hipopion, pierderea reflexului roşu pupilar (datorită vitreitei).

Etiologie Agenţii etiologici ai infecţiilor secundare chirurgiei cataractei sunt sistematizaţi în tabel (conform datelor furnizate de US Endophthalmitis Vitrectomy Study).

Etiologia endoftalmitelor secundare chirurgiei cataractei

Categoria	Agent etiologic	%
Gram-pozitivi	*Staphylococcus epidermidis*	70
	Staphylococcus aureus	9.9
	Alţii	14.3
Gram-negativi		6.5

- **Toate microorganismele gram-pozitive sunt sensibile la vancomicină, iar 89% dintre cele gram-negative răspund la amikacină şi ceftazidim.**
- Când se suspectează o infecţie intraoculară, primul pas este recoltarea mostrelor pentru cultură.
  - Cea mai importantă prelevare este din vitros, fiind pozitivă în 70% din cazuri.
  - Mostrele prelevate din umoarea apoasă sunt pozitive în 50% din cazuri.
  - Prelevarea se face în anestezie topică sau parabulbară, cu un ac de 22 gauge adaptat la o seringă de insulină.
  - Se pătrunde în globul ocular la o distanţă de 3.5 – 4 mm de limb, pe o distanţă de 5 – 10 mm spre centrul ochiului şi se aspiră 0.4 ml vitros.
  - Cu aceeaşi ocazie se injectează intravitrean prima doză de antibiotic cu spectru larg.

Tratament

Dozele şi căile de administrare a medicamentelor în endoftalmite

Substanţa Medicamentoasă	Intravitrean	Subconjunctival	Topic	Sistemic
Vancomicina	1 mg /0.1 ml	25 g /0.5 ml	50 g/ml	1 g / 12 ore iv
Ceftazidim	2.25 g /0.1 ml	100 /0.5 ml	100 /ml	1 g/ 12 ore iv
Amikacin	0.4 mg /0.1 ml	-	20 g/ml	-

Moxifloxacin	-	-	-	750 mg/ 12 ore / os
Dexametazona	0.4 mg /0.1 ml	6 mg	-	-
Prednisolon Acetat 1 %	-	-	La 2 ore	-

- În cazul efectuării vitrectomiei, în lichidul de infuzie (BSS) se pot introduce antibiotice şi antiinflamatorii, după cum urmează:
  - Gentamicină 4 mg / 500 ml
  - Vancomicină 5 mg / 500 ml sau Clindamicină 4.5 mg / 500 ml
  - Dexametazonă 32 mg / 500 ml
- ***Vitrectomia*** are avantaje incontestabile în endoftalmite: elimină din ochi microorganismele şi toxinele lor, ameliorează penetrarea antibioticelor şi antiinflamatoarelor, clarifică mediile oculare. Pe de altă parte, vitrectomia în endoftalmite este o intervenţie riscantă datorită condiţiilor proaste de vizibilitate şi friabilităţii retinei

Abordul anterior

- Se utilizează inciziile efectuate pentru operaţia de cataractă.
- Se extrag mostre din camera anterioară pentru examen de laborator, se îndepărtează membrane de fibrină de pe implant şi suprafaţa irisului, se deschide capsula anterioară cu vitreotomul la nivel central, circular şi se efectuează vitrectomia centrală, evitând tracţiunile asupra vitrosului.
- La final se injectează antibiotice şi dexametazonă

Abordul posterior

- Se preferă o linie de infuzie cu vârful mai lung, pentru a evita injectarea fluidului sub coroidă sau se plasează infuzia în camera anterioară.
- După crearea condiţiilor optime de vizualizare prin îndepărtarea depozitelor de firbină din camera anterioară, iris şi implant, se efectuează vitrectomia pars plana, iniţial în centrul cavităţii vitreene.
- Se utilizează rate mari de tăiere şi aspiraţie redusă, pentru a diminua riscul lezării retinei.
- Condiţiile de vizibilitate fiind slabe, se păstrează instrumentele în axul optic, evitând periferia şi implicit retina.
- Dacă lipsa vizibilitatăţii face riscantă intervenţia chirurgicală, se preferă stoparea acesteia, injectarea intravitreană de antibiotice şi dexametazonă şi reluarea operaţiei în zilele următoare, odată cu ameliorarea vizualizării structurilor oculare

VITRECTOMIA LA PACIENTUL DIABETIC

- **Scopul vitrectomiei la diabetic este de a reda sau păstra vederea pacientului şi de a stopa procesul de neovascularizaţie. Pentru atingerea acestor deziderate trebuie îndepărtat ţesutul proliferativ fibro-vascular şi suprimată sursa neovascularizaţiei prin endofotocoagularea laser a retinei.**
- Cea mai comună indicaţie de vitrectomie la pacientul diabetic este *hemoragia în vitros*. Dacă la pacientul cu DZ tip II, se poate temporiza intervenţia chirurgicală, la diabeticii tip I cele mai bune rezultate anatomice şi funcţionale se obţin după operaţiile efectuate imediat.
- O indicaţie frecventă de vitrectomie la pacientul diabetic este *dezlipirea de retină tracţională*, mai ales dacă macula este afectată sau ameninţată. Contracţia membranelor fibro-vasculare poate genera rupturi retiniene, cu *dezlipire de retină mixtă: tracţională şi regmatogenă.* În acest moment, configuraţia dezlipirii de retină se schimbă: din concavă, specifică dezlipirii tracţionale, ea devine convexă, buloasă, tipică pentru dezlipirea regmatogenă.
- Un factor de prognostic foarte important la pacientul diabetic supus vitrectomiei este extinderea zonelor de ischemie retiniană.
  - Dacă ariile ischemice sunt extinse, prognosticul este rezervat, cu risc mare de complicaţii: rubeoza irirnă, glaucomul neovascular.
  - Prezenţa panfotocoagulării laser în antecedente este un element care influenţează prognosticul în sens favorabil. De aceea, dacă este posibil, înainte de vitrectomie se recomandă fotocoagularea laser a retinei ischemice

<u>Vitrectomia</u>

- Începe cu îndepărtarea gelului vitrean central, dinspre porţiunea centrală posterioară spre cea anterioară, prin mişcări circulare ale vitreotomului.
- Apoi se deschide hialoida şi se desfiinţează toate tracţiunile antero-posterioare. La deschiderea hialoidei, pe suprafaţa retinei poate exista sânge care se îndepărtează dacă urmează să lucrăm pe retină sau se lasă pe loc până la sfârşitul operaţiei pentru a proteja retina de efectele fototoxice ale fibrei de endoiluminare.
- Ţesutul fibro-vascular de pe suprafaţa retinei poate fi îndepărtat prin tehnici de disecţie bimanuală care presupun utilizarea instrumentelor cu funcţii combinate: endoiluminare şi tăiere sau prindere.
- Dezvoltarea vitrectomiei minim invazive (23 G şi 25 G) permite apropierea de retină şi disecarea ţesutului fibro-vascular de pe suprafaţa retinei cu vitreotomul în condiţii de siguranţă.

- În timpul disecării membranelor se pot produce hemoragii care pot fi oprite prin creşterea presiunii intraoculare.
- Dacă la normalizarea presiunii intraoculare se produce resângerarea, se aplică endodiatermia pe vasul responsabil de hemoragie.
- În toate cazurile, la final se completează/efectuează endopanfotocoagularea laser.
- Se poate injecta triamcinolon intravitrean care impregnează vitrosul şi astfel facilitează îndepărtarea completă a sa, sporind în acelaşi timp gradul de siguranţă al intervenţiei. Triamcinolonul mai are şi efectul de a stabiliza bariera hemato-oculară.
- *Hemoragia premaculară densă* fiind localizată între hialoida posterioară şi maculă, sângele nu are spaţiul necesar părăsirii zonei şi induce formarea membranelor epimaculare care scad acuitatea vizuală. De aceea, aceste hemoragii au indicaţie chirurgicală: îndepărtarea hialoidei, a hemoragiei şi endofotocoagularea laser.
- *Glaucomul hemolitic* este cauzat de hematii degenerate, numite eritroclaste, care îşi pierd elasticitatea şi trecând în camera anterioară blochează reţeaua trabeculară. Vitrectomia este indicată dacă presiunea intraoculară nu poate fi controlată medicamentos şi are drept scop înlăturarea sursei de eritroclaste.
- *Hemoragia recidivantă* Sângele în cavitatea vitreană după vitrectomie poate fi restant sau rezultatul unei resângerări şi în general dispare după 10 zile – 3 luni de la vitrectomie. Dacă hemoragia este densă, poate fi îndepărtată prin abord pe două căi, ambele la 3,5 – 4 mm faţă de limb: printr- un ac de 30 G se introduce aer superior, în timp ce printr-un ac de 30 G plasat inferior, se exteriorizează sângele, prin diferenţa de presiune creată. Dacă problema nu se rezolvă astfel, se reintervine chirurgical prin vitrectomie pars plana.

CHIRURGIA MACULARĂ

- Vitrosul aderă de MLI a retinei. Adeziunea vitreo-retiniană este mai mare în zonele în care MLI este mai subţire: foveea, nervul optic, vasele retiniene, retina anterioară şi pars plana.
- La tânăr vitrosul est un gel uniform. Pe măsura înaintării în vârstă, se produce lichefierea (sinereza) vitreană. Lacunele lichidiene confluează şi determină decolarea posterioară a vitrosului (DPV) care a fost pusă în evidenţă la 25% dintre persoanele trecute de 60 ani şi la 65% dintre cele peste 80 ani. Acest proces apare mai devreme în ochii miopi, după traumatisme, inflamaţii, hemoragii, neovascularizaţie. Interfaţa vitreo-

foveală este implicată în dezvoltarea membranelor epiretiniene şi a găurii maculare.

Membrana epiretinianã

- Majoritatea membranelor epiretiniene sunt alcătuite din celule gliale (astrocite şi fibrocite) şi celule epiteliale pigmentare.
- Contracţia membranelor are la bază un mecanism celular care constă în alunecarea şi contractarea celulelor de-a lungul MLI.
- Contracţia membranelor se repercutează asupra regiunii maculare, producând distorsiunea, decolarea maculară localizată şi afectarea vaselor care generează edem intraretinian şi blocarea fluxului axoplasmic. Aceste membrane pot apare în mod primar, fără a fi consecinţa altor boli oculare şi de aceea se numesc *idiopatice.*
- Alteori, membranele apar ca şi complicaţii ale altor boli oculare, fiind denumite *secundare:* diabet, ocluzii venoase, telangiectazii, traumatisme, rupturi retiniene, după laser, criopexie sau chirurgia retinei.
- Gass a clasificat membranele epiretiniene în 3 grade:
  - Gradul 0 (maculopatia de celofan): în maculă este evidentă o membrană translucidă, neasociată cu distorsiune.
  - Gradul 1 (maculopatia de celofan „ridat"): membrana produce cutarea neuniformă a suprafeţei retiniene interne.
  - Gradul 2 (pucker macular): membrana este opacă, acoperă vasele subjacente şi distorsionează substanţial retina.
- Simptomele care pot fi cauzate de membrane sunt: scăderea acuităţii vizuale, metamorfopsii, micropsii, diplopia monoculară. Indicaţia tratamentului chirurgical este individualizată, dar în general la o vedere scăzută sub 0.5 se efectuează operaţia. Metoda de elecţie pentru a urmări progresia bolii şi rezultatul postoperator este OCT.

Vitrectomia

- După crearea celor 3 porţi de intrare prin pars plana (preferabil cu instrumente de 25 G), se efectuează vitrectomia, urmată de îndepărtarea membranei prin disecţie.
- Dacă membrana prezintă margini net delimitate, cu pensa pentru membrane se prinde unul dintre capete şi se ridică ţesutul cu o mişcare tangenţială, pentru a evita ruperea membranei.
- Se repetă manevra în partea opusă, după care se excizează membrana „în bloc".
- Dacă nu există un plan de disecţie, acesta trebuie creat cu ajutorul unui instrument ascuţit (cuţitul pentru sclerotomii, ac).

- În unele cazuri, colorarea membranei pentru ameliorarea vizualizării sale, este foarte utilă. În acest scop se folosesc: membrane blue, verde de indocianină, brilliant blue.

Sindromul de tracţiune vitreo-maculară

- DPV poate genera membrana prin mai multe mecanisme:
  - crearea de rupturi cu dispersia celulelor epiteliale pigmentare;
  - lezarea MLI cu proliferarea secundară a celulelor gliale pe suprafaţa retinei;
  - traumatizarea mecanică a papilei optice (unde MLI este mai subţire) cu proliferare glială consecutivă;
  - favorizarea eliberării de hematii şi celule inflamatorii în cavitatea vitreană cu iniţierea unui răspuns proliferativ.
- Pe baza relaţiei existente între DPV şi membrană, s-au individualizat 4 situaţii posibile:
  - Fără DPV
  - DPV parţială, fără adeziuni vitreo-retiniene sau tracţiune în aria de fibroză premaculară
  - DPV parţială cu tracţiune vitreană în aria de fibroză premaculară
  - DPV completă
- Această clasificare sugerează că DPV completă se asociază cu un prognostic vizual în general bun. În absenţa DPV, prognosticul vizual este dificil de prevăzut datorită riscului dezvoltării unei DPV parţiale cu tracţiune vitreană asupra maculei.
- Sindromul de tracţiune maculară se caracterizează prin separarea incompletă a cortexului vitrean posterior de maculă, cu persistenţa unor joncţiuni vitreo-maculare care exercită tracţiuni. Efectele acestora sunt edemul macular cistoid şi/sau decolarea tracţională a maculei.
- În sindromul de tracţiune vitreo-maculară lezarea maculei rezultă din două categorii de tracţiuni: antero-posterioare (exercitate de DPV parţială) şi tangenţiale (rezultate prin contracţia membranei epiretiniene).
- Tabloul clinic cuprinde: scăderea acuităţii vizuale, metamorfopsii, fotopsii, micropsii, rareori diplopie monoculară. În mod excepţional, hialoida posterioară se poate separa spontan, cu ameliorarea edemului şi a acuităţii vizuale.
- Majoritatea cazurilor necesită intervenţie chirurgicală pentru îndepărtarea completă a hialoidei posterioare şi a membranei epimaculare.

Gaura maculară

- Gaura maculară este o afecţiune a vârstnicului, media de vârstă fiind de 65 ani şi interesează mai frecvent femeile, raportul femei/bărbaţi fiind de 2:1, 3:1.
- Se manifestă clinic prin scăderea acuităţii vizuale şi metamorfopsii.
- Sediul la nivelul căruia este iniţiată formarea găurii maculare este interfaţa vitreo-foveală, prin tracţiune tangenţială fără o cauză clar identificată.
- Gass presupune că pasul iniţial în geneza găurii maculare este migrarea celulelor Müller la nivelul foveei printr-o MLI subţiată, în cortexul vitrean prefoveal. Consecutiv cortexul vitrean prefoveal suferă modificări care constau în contracţia, condensarea şi opacifierea sa moderată. Contracţia determină tracţiune tangenţială şi deplasarea anterioară a foveei, odată cu decolarea localizată a retinei senzoriale.
- Gass clasifică clinic gaura maculară după cum urmează:
  - *Stadiul 1A*: Gaura maculară iminentă – decolare foveală care produce un „petec" galben, datorită creşterii vizibilităţii pigmentului xantofil.
  - *Stadiul 1B*: Petecul galben devine inel galben datorită întinderii şi subţierii stratului retinian receptor. Inelul galben este consecinţa subţierii foveei centrale care face ca pigmentul xantofil să ia forma inelară.
  - *Stadiul 2:* Gaură maculară completă (toată grosimea), cu diametrul sub 400 µm, fără DPV.
  - *Stadiul 3:* Gaură maculară completă, fără DPV, cu diametrul 400 – 600 µm, înconjurată de un inel de decolare de 1000 – 1500 µm.
  - *Stadiul 4:* Gaură cu separarea vitrosului de suprafaţa maculară şi discul optic, înconjurată de un inel de retină detaşată. Suprafaţa hialoidei posterioare temporal de inelul Weiss apare opacă.
- OCT şi-a demonstrat utilitatea în diferenţierea găurii maculare complete de cea parţială şi de chistele maculare. De asemenea, este o metodă foarte utilă pentru măsurarea diametrului găurii maculare, a zonei de edem macular şi a retinei senzoriale decolate, precum şi pentru aprecierea stării hialoidei posterioare.
- Factorul prognostic cel mai important s-a dovedit a fi rata de progresie a găurii maculare.

Tratament

- De-a lungul timpului s-au utilizat tratamente variate în gaura maculară: laser, injectarea intraoculară de gaz, de TGB-β2 (beta 2 transforming

growth factor), ser autolog, concentrat de plachete, combinaţie trombină/fibrinogen.

- La ora actuală există un consens în ceea ce priveşte secvenţa paşilor în cadrul chirurgiei vitreo-retiniene pentru gaura maculară: vitrectomia pars plana, ridicarea hialoidei, îndepărtarea MLI, schimb aer/gaz, pronaţia în perioada postoperatorie. Controversele persistă referitor la colorantul care trebuie utilizat pentru MLI.
- Este preferabilă utilizarea vitrectomiei 25 G.
  - Hialoida este ridicată cu o canulă cu vârful din silicon, utilizând o aspiraţie de 400 mmHg, începând din regiunea peripapilară.
  - Hialoida este apoi îndepărtată cu vitreotomul.
  - Se aplică o bulă de metilceluloză pe suprafaţa găurii pentru a preveni pasajul colorantului prin gaură.
  - Se injectează colorantul (verde de indocianină, membrane blue, brilliant blue) care este lăsat să acţioneze nu mai mult de 1 minut, după care este aspirat cu vitreotomul.
  - În momentul injectării colorantului, linia de infuzie este închisă pentru a evita turbulenţele.
  - Se scade intensitatea iluminării cât se poate de mult, după care se îndepărtează MLI cu pensa, tangenţial, cu mişcări circulare.
  - Se verifică periferia retinei
  - Se efectuează schimbul fluid/aer şi aer/gaz. Dacă vechimea găurii este de sub 6 luni, se utilizează SF6 20%. In celelalte cazuri şi la reintervenţii se injectează C3F8 14%.
  - Pacientul este instruit să stea în pronaţie 10 – 12 ore pe zi, acest lucru fiind important mai ales în primele zile după operaţie.
  - Uleiul de silicon poate fi folosit ca alternativă la gaz, fiind extras după două luni.
  - Unii autori susţin că în gaura maculară stadiul 3 fără DPV nu este necesară îndepărtarea membranei limitante interne.

Edemul macular

Edemul macular din retinopatia diabetică

- Edemul macular este cea mai frecventă cauză de scădere a vederii la pacientul diabetic.
- Originea sa se regăseşte în capilarele şi microanevrismele hiperpermeabile, dar un rol semnificativ se atribuie şi tracţiunilor vitreo-maculare care se dezvoltă în evoluţia retinopatiei diabetice.

- S-a observat că ochii cu edem macular diabetic au o incidenţă redusă a DPV. Ca urmare, s-a postulat că hialoida posterioară exercită tracţiune tangenţială asupra maculei, responsabilă de edem. Această teorie este sprijinită şi de constatarea că separarea spontană sau chirurgicală a hialoidei posterioare de maculă este urmată de ameliorarea edemului macular. Unii autori recomandă îndepărtarea şi a membranei limitante interne cu următoarele efecte potenţiale: îmbunătăţirea difuziunii fluidelor dinspre retină spre cavitatea vitreană şi prevenirea formării de membrane, prin relaxarea forţelor de tracţiune şi inhibarea reproliferării ţesutului fibros.
- După efectuarea vitrectomiei, este recomandabilă injectarea intravitreană a 0.1 ml (4 mg) triamcinolon. Durata de înjumătăţire a 4 mg de triamcinolon într-un ochi vitrectomizat este de 3.2 zile, spre deosebire de ochiul nevitrectomizat, în care aceasta este de 18.6 zile.
- După injectarea intravitreană a 4 mg triamcinolon, ochiul va primi o doză de corticosteroid de 20 ori mai mare decât după injectarea intravenoasă a 1000 mg metilprednisolon.
- Efectele pozitive ale corticosteroizilor asupra evoluţiei edemului macular diabetic se manifestă prin: stabilizarea barierei hemato-retiniene, ameliorarea funcţionării epiteliului pigmentar retinian, îmbunătăţirea oxigenării retinei, diminuarea inflamaţiei şi a proceselor proliferative intraoculare.
- În afara diabetului zaharat, edemul macular poate apărea într-o varietate de circumstanţe: după operaţia de cataractă, ocluzii vasculare, membrane epimaculare, inflamaţii şi tumori intraoculare, membrane neovasculare coroidiene, retinopatia hipertensivă, retinita pigmentară.

Hemoragia submaculară

- Prezenţa sângelui sub maculă produce leziuni ireversibile asupra fotoreceptorilor, prin următoarele mecanisme:
  - contracţia cheagului de sânge lezează mecanic segmentele externe ale fotoreceptorilor;
  - fierul din compoziţia sângelui are efect toxic;
  - sângele realizează o barieră între retină şi segmentele externe ale fotoreceptorilor care limitează schimburile de metaboliţi, având ca efect pierderea fotoreceptorilor şi subţierea stratului nuclear extern.
- Opţiunile terapeutice în hemoragia submaculară sunt: observaţia, evacuarea chirurgicală cu sau fără activator tisular de plasminogen (tPA), dislocarea pneumatică a sângelui cu sau fără tPA.

- Intervenţia chirurgicală este rezervată cazurilor în care vederea era bună înainte de hemoragie care nu trebuie să dateze de mai mult de 10 zile. Operaţia nu este indicată dacă sângele nu este situat sub centrul foveei.
- Paşii intervenţiei chirurgicale sunt următorii:
  - Se efectuează vitrectomia pars plana cu 3 porţi de intrare.
  - Hialoida posterioară este separată de retină.
  - Este crescută presiunea intraoculară şi se efectuează o retinotomie prin care cu o canulă de 33 G se introduc 0.25 µg tPA în 0.1 ml.
  - Se aşteaptă 45 – 60 minute pentru producerea fibrinolizei, timp în care presiunea intraoculară este menţinută normală.
  - Se creşte din nou presiunea intraoculară şi cu canula de 33 G se spală şi se aspiră sângele lichefiat, cu BSS.
  - Dacă persistă sânge sub fovee, se injectează PFCL care dislocă sângele şi îl evacuează prin retinotomie.
  - Se efectuează schimb fluid/aer, pacientul fiind instruit să adopte o poziţie de pronaţie câteva zile postoperator.
  - Nu este necesară tratarea micii retinotomii.
- Disclocarea pneumatică a hemoragiei submaculare se efectuează după următorul protocol:
  - Anestezie topică
  - Instilare de betadină 5%
  - Injectarea a 0.25 µg tPA în 0.1 ml cu un ac de 30 G, la 3.5 mm de limb
  - Se verifică presiunea intraoculară
  - Se injectează 0.3 – 0.4 ml C3F8 sau SF6 tot prin pars plana
  - Pacientul este instruit să rămână în pronaţie atâta timp cât gazul este în ochi.
- Unii autori sunt de părere că simpla injectare de gaz este în măsură să disloce o hemoargie submaculară.

Edemul macular cistoid la afak şi pseudofak

- Apariţia edemului macular cistoid după operaţia de cataractă este explicată prin două teorii patogenetice: inflamatorie şi mecanică.
- Conform teoriei *inflamatorii*, mediatorii eliberaţi (prostaglandine, leucotriene) perturbă funcţionarea celor două membrane hemato-retiniene (internă şi externă) care au rolul de a menţine retina „uscată". Bariera hemato-retiniană internă este formată de joncţiunile dintre celulele endoteliale ale capilarelor retiniene, iar cea externă, de către epiteliul pigmentar retinian.

- Teoria *mecanică* susţine rolul tracţiunilor vitreo-maculare în patogeneza edemului macular cistoid, dar deoarece majoritatea pacienţilor au DPV, este o teorie mai puţin acceptată.
- În cazurile necomplicate, edemul macular cistoid apare la 4-12 săptămâni de la operaţia de cataractă şi de cele mai multe ori se rezolvă spontan în aproximativ 6 luni. Edemul se cronicizează în 1% din cazuri, având o incidenţă mai mare în caz de ruptură a capsulei posterioare cristaliniene, a hialoidei anterioare, prezenţă de bride vitreene în plaga operatorie, laser YAG precoce.
- Angiofluorografia relevă date diagnostice importante: în timpii precoce apare hiperfluorescenţa capilarelor perifoveale, iar în cei tardivi, hiperfluorescenţa cu aspect petaloid, deseori asociată cu hiperfluorescenţa nervului optic.
- OCT măsoară grosimea maculei şi pune în evidenţă spaţiile chistice în straturile plexiform extern şi nuclear intern.
- Tratamentul cuprinde următoarele mijloace:
  - AINS: diclofenacul şi indometacinul administrate topic inhibă ciclo-oxigenaza, prin aceasta blocând sinteza prostaglandinelor din acid arahidonic.
  - Corticosteroizii topic: sunt mai eficienţi în tratarea edemului macular uveitic decât în cel pseudofakic. Administraţi în combinaţie cu AINS au un efect sinergic.
  - Inhibitorii de anhidrază carbonică: acetazolamida intensifică activitatea de pompă a EPR, stimulând astfel reabsorbţia fluidului subretinian şi intraretinian. Doza recomandată este de 250 mg la 6 ore.
  - Asocierea celor 3 clase de medicamente se face pentru o perioadă de 2 – 3 luni după care, dacă nu există răspuns pozitiv, se recurge la injecţii perioculare cu corticosteroizi sau la vitrectomie.

<u>Vitrectomia</u>

- Efectul pozitiv al vitrectomiei în tratarea edemului macular cistoid pseudofakic este consecinţa mai multor mecanisme de acţiune:
- odată cu îndepărtarea vitrosului, sunt eliminaţi mediatorii inflamaţiei;
- sunt desfiinţate tracţiunile exercitate de vitros asupra irisului şi corpului ciliar, inactivându-se astfel răspunsul inflamator;
- desfiinţarea tracţiunilor vitreo-maculare elimină componenta mecanică a edemului.
- Dacă pe OCT nu există semne de tracţiune vitreo-maculară, peelingul MLI trebuie luat în calcul.

Edemul macular din ocluziile venoase retiniene

- În ocluzia venei centrale a retinei, fotocoagularea laser şi-a demonstrat eficienţa în profilaxia glaucomului neovascular, dar nu şi în edemul macular. Ca urmare, s-au căutat alternative terapeutice: corticosteroizi sistemic, vitrectomia, administrarea intravitreană de tPA, crearea unei anastomoze corio-retiniene cu laserul, oxigenoterapia hiperbară. Neurotomia optică radiară decomprimă vena, efectul pozitiv fiind atribuit şi vitrectomiei.
- În ocluzia de ram venos retinian, scopul vitrectomiei constă în îndepărtarea adventiţiei comune pentru arteră şi venă, fapt care este urmat de decomprimarea venei şi reluarea fluxului sanguin.
- Peelingul membranei limitante interne ameliorează oxigenarea retinei şi îi reduce grosimea favorizând pasajul fluidului extracelular în cavitatea vitreană. Injectarea de triamcinolon în cavitatea vitreană la finalul intervenţiei este benefică.

CHIRURGIA DEZLIPIRII DE RETINĂ

- Chirurgia dezlipirii de retină a suferit numeroase modificări în ultimii ani.
- Principiul lui Gonin, conform căruia blocarea rupturii (lor) retiniene este esenţială pentru realipirea retinei îşi păstrează importanţa, dar metodele obţinerii acestui deziderat au suferit transformări majore, odată cu dezvoltarea tehnicilor de chirurgie vitreo-retiniană.
- Tot mai mulţi chirurgi optează pentru vitrectomia pars plana ca metodă de elecţie în dezlipirile de retină regmatogene.
- Există situaţii în care aceasta este indubitabil singura variantă de tratament

Indicaţiile absolute ale VPP în DRR

DRR cu PVR
DRR cu rutură gigantă
DRR cu rupturi multiple
DRR cu rupturi posterioare
DRR produsă de boli proliferative fibro-vasculare
DRR ca şi complicaţie a retinitei
DRR asociată cu tracţiuni vitreo-retiniene
DRR asociată cu opacifiere vitreană semnificativă

Indentaţia scleralǎ

- Obiectivul este obturarea dehiscenţele retiniene, prin acolarea EP la retina senzorială şi reducerea tracţiunilor vitreoretiniene dinamice la nivelul zonelor de adeziune vitreoretiniană localizată.
- Indicaţii ale identatiei radiare – mari rupturi izolate.
- Indicaţii ale identaţiei longitudinale – dehiscenţe multiple sau dialize.
- Indentaţiile radiare sunt perpendiculare pe limb, cele longitudinale sunt paralele cu limbul.

Plasarea corectă a indentaţiei la nivelul sclerei

- Este unul dintre paşii cei mai importanţi în cadrul intervenţiei chirurgicale.
- După identificarea oftalmoscopică a rupturilor retiniene, acestea sunt marcate pe suprafaţa peretelui scleral.
- Pentru rupturile mici şi găurile atrofice este suficientă marcarea la nivelul marginii posterioare a acesteia. Unii chirurgi preferă marcarea marginii anterioare deoarece tracţiunea vitreo-retiniană este localizată la acest nivel.
- Degenerescenţa lattice şi dializa retiniană sunt marcate la nivelul fiecărei extremităţi. În cazul dializei se marchează şi extinderea sa posterioară.
- Pentru rupturile mari în potcoavă se notează extremităţile anterioară şi posterioară, precum şi extinderea posterioară

Exoimplantele circulare

- În rupturile mari în potcoavă şi rupturile relativ posterioare fără alte modificări patologice la nivelul retinei, se preferă materialele de indentaţie cu orientare radiară.
- Indicaţiile utilizării materialelor de indentaţie circulare sunt:
  - rupturile retiniene multiple
  - ochii afaci şi pseudofaci
  - miopia forte
  - ariile extinse de degenerescenţă lattice
  - PVR gradul B sau mai mare
  - rupturile gigante
  - sclera subţire.
- Banda de silicon este plasată în jurul globului ocular, pe sub muşchii drepţi şi este ancorată în mijlocul fiecărui cadran, cu sutura posterioară la 12 mm faţă de limbul sclero-cornean, paralel cu acesta.

Tehnica suturii sclerale

- Se utilizează un ac spatulat cu fir neresorbabil 5-0.
- Acul este trecut prin scleră (1/2 – ¾ din grosimea acesteia), la cel puţin 2 mm faţă de elementul de indentaţie.

- Extremităţile benzii sunt asigurate cu un inel din silicon care permite ajustarea cu uşurinţă intraoperator

Vitrectomia primară

- **Indicaţii:** - D.R tracțională
  - D.R regmatogenă – D.R.R complicată, în care dehiscențele nu pot fi aplicate prin indentație sclerală (PVR, ruptură gigantă)
  – D.R.R necomplicată pentru a evita indentația sclerală.
- Procedura este iniţiată în treimea anterioară a vitrosului şi pe măsură ce vizualizarea se ameliorează, vitrectomia este continuată posterior, fiind anihilate tracţiunile perpendiculare şi tangenţiale.
- Ulterior, retina este reaplicată asupra peretelui ocular printr-una din cele două metode: injectarea de PFCL sau schimbul fluid-aer.

Injectarea de PFCL

- PFCL având greutatea mai mare decât apa împing retina posterior şi dislocă fluidul subretinian care iese prin ruptură, determinând fenonemul denumit „schlieren", la interfaţa dintre două medii transparente diferite. Acest fenomen, împreună cu etalarea retinei ajută la identificarea rupturilor retiniene rămase uneori neobservate până în acest moment.
- Odată rupturile retiniene identificate, injectarea PFCL continuă până când meniscul bulei ajunge în dreptul marginii posterioare a celei mai anterioare rupturi.
- Blocarea rupturilor retiniene se poate face în acest moment sau poate fi amânată până după schimbul cu aer care presupune drenarea fluidului la nivelul rupturii celei mai anterioare, urmată de aspirarea bulei de PFCL la nivelul interfeţei sale anterioare.
- După îndepărtarea PFCL, se completează blocarea rupturilor retiniene, după care se efectuează schimbul aer/gaz sau aer/silicon.

Schimbul fluid-aer

- Dacă ruptura retiniană este posterioară, aplatizarea retinei se poate obţine prin injectarea aerului, simultan cu drenara fluidului subretinian prin ruptură care este mai vâscos decât BSS-ul.

Clasificarea PVR

- PVR este împărţită în 3 grade majore, cu caracteristicile prezentate în tabel

Clasificarea PVR

Gradul	Caracteristicile
A	Vitros tulbure, grămezi de celule epiteliale în vitros şi pe retina inferioară
B	„Ridarea" suprafeţei interne a retinei, retina rigidă, vase tortuoase, marginile rupturii retiniene rulate şi neregulate, scăderea mobilităţii vitrosului
C1	Contracţia focală
C2	Contracţia difuză
C3	Proliferare subretiniană
C4	Contracţie circumferenţială
C5	Deplasare anterioară

- *Contracţia focală* este cauzată de unul sau mai multe epicentre izolate de contracţie localizate la nivelul retinei posterioare. Deoarece forţele de tracţiune sunt dirijate spre un punct focal, rezultă o configuraţie în forma de stea.
- *Contracţia difuză* rezultă din faptul că epicentrele de contracţie sunt legate între ele, generând o arie cu pliuri neregulate în porţiunea posterioară a retinei. Orientarea forţelor de tracţiune în sens antero-posterior aplatizează retina care în mod normal are o configuraţie buloasă. Contracţia circumferenţială generează o configuraţie „în pâlnie" a retinei posterioare.
- *Proliferarea subretiniană* poate apărea ca un pliu inelar al retinei în jurul nervului optic sau ca o bandă subretiniană unică sau ramificată.
- *Contracţia circumferenţială* este provocată de contracţia difuză a unor membrane preretiniene în interiorul sau imediat înapoia inserţiei hialoidei posterioare, fapt care produce o arie de pliuri neregulate în această regiune a retinei. De o parte şi alta a ariei de contracţie retiniană circumferenţială rezultă pliuri retiniene radiare neregulate care se extind posterior.
- *Deplasarea anterioară* a retinei survine mai ales în două situaţii: dezlipirile de retină operate în antecedente prin vitrectomie pars plana şi dezlipirile de retină după traumatisme oculare perforante. Membranele proliferative, cu grade variabile de opacifiere, se dezvoltă pe resturile de hialoidă posterioară şi anterioară şi la nivelul bazei vitrosului. Contracţia lor la baza vitrosului trage anterior retina periferică, până la pars plana, pars plicata şi chiar irisul posterior. Consecinţa este dezlipirea retinei anterioare şi decolarea corpului ciliar cu hipotonie oculară consecutivă.

Chirurgia pentru PVR

Momentul chirurgiei

- **Scopul chirurgiei în PVR este reaplicarea cât se poate de urgentă a retinei şi prevenirea reproliferării şi recurenţei dezlipirii sale.**
- Momentul operaţiei este dictat de starea maculei.
  - Dacă macula a fost dezlipită şi există şanse reduse de obţinere a unei acuităţi vizuale mai bune de 1/10, atunci se aşteaptă maturarea PVR, chiar dacă macula este dezlipită.
  - Dacă macula nu a fost niciodată dezlipită şi continuă să fie ataşată sau detaşarea sa este recentă (câteva zile), atunci se intervine cât se poate de urgent.

Indentaţia scleralǎ

- În mod tradiţional, indentaţia scleralǎ este indicată în PVR, chiar dacă în ultimii ani au fost reportate rezultate similare prin vitrectomia pars plana asociată cu „shaving"-ul bazei vitrosului, fără indentaţie scleralǎ.
- Modalităţile prin care indentaţia scleralǎ acţionează în PVR sunt sintetizate în tabel

Efectele indentaţiei sclerale în PVR

Reduce tracţiunea antero-posterioară asupra periferiei retinei
Scade circumferinţa sclerei ecuatoriale şi anterioare → reduce tracţiunea circumferenţială
Oferă suport retinei periferice, prevenind DR în cazul reproliferării postoperatorii
Izolează retina periferică de cea posterioară → permite retinei posterioare să rămână ataşată.

- Se preferă cerclajul cu bandă de silicon, deoarece buretele este compresibil, generând un contur variabil, ondulat.

Lensectomia şi implantul de cristalin artificial

- Pentru a evita tracţiunile asupra retinei, primul gest chirurgical este îndepărtarea vitrosului anterior.
- Cristalinul este extras prin pars plana, fără implantarea unui cristalin artificial, din două considerente: vizualizarea intraoperatorie poate fi jenată, iar faţa posterioară a acestuia poate reprezenta un „schelet" pentru reproliferare.
- Implantarea se efectuează după 4-6 luni, cu scopul reabilitării vederii.
- La pacienţii diabetici se optează pentru un implant cu diametrul optic mare care să permită vizualizarea fundului de ochi.

- Se preferă implantele foldabile acrilice în locul celor din silicon, datorită condensării apei pe faţa posterioară a implantului siliconic la pacienţii cu capsulotomie posterioară, în cursul schimbului fluid/gaz.

Vitrectomia pentru PVR

- Scopurile principale ale chirurgiei în PVR sunt: închiderea şi vindecarea rupturilor retiniene şi desfiinţarea tuturor tracţiunilor periretiniene.
- Vitrectomia trebuie să fie cât se poate de completă, insistându-se asupra disecţiei la nivelul bazei vitrosului.
- *Îndepărtarea proliferării epiretiniene posterioare*
  - Se realizează cu pensa, „pick-ul" sau ambele.
  - Dacă sunt disponibile instrumente cu endoiluminare, se utilizează tehnica bimanuală.
- *Îndepărtarea proliferării epiretiniene anterioare*
  - Există două metode prin care se îndepărtează proliferarea epiretiniană anterioară: desfiinţarea directă a tracţiunilor şi retinotomiile şi retinectomiile.
  - Cele mai bune rezultate anatomice şi funcţionale se obţin prin eliberarea directă a tracţiunilor anterioare, cu ajutorul PFCL care stabilizează retina periferică şi ajută la identificarea zonelor de proliferare.
  - Retinotomiile şi retinectomiile sunt indicate în situaţiile în care baza vitrosului este foarte aderentă, inseparabilă de retină, şi în care chirurgul apreciază că indentaţia scleralã nu poate contracara tracţiunile asupra retinei.
- *Îndepărtarea proliferării subretiniene*
  - Acest pas tebuie să fie ultimul, întrucât de cele mai multe ori nu este necesar pentru ca retina să se reaplice. În general, există două modalităţi de abordare, în funcţie de tipul proliferării subretiniene.
  - Dacă proliferarea subretiniană simplă sau ramificată este localizată lângă o ruptură retiniană, ea se extrage prin ruptură sau printr-o retinotomie care trebuie efectuată cât se poate de departe de polul posterior şi cât se poate de aproape de fibroză. Rareori fibroza subretiniană este aderentă de retină, astfel încât extragerea sa este facilă.
  - În cazurile de fibroză subretiniană difuză, trebuie efecuată o retinectomie circumferenţială anterioară, urmată de plierea retinei şi extragerea ţesutului fibros.
- *Retinotomiile şi retinectomiile de relaxare* Definirea şi indicaţiile retinotomiilor şi retinectomiilor de relaxare sunt sintetizate în tabel

Retinotomii şi retinectomii de relaxare

Termen	Definiţie	Indicaţie
Retinotomie	Retina este secţionată, dar nu excizată	Retina rămâne scurtată după îndepărtarea completă a membranei
Retinectomie	Excizarea membranelor şi a retinei afectate	Membrane restante, se apreciază că indentaţia scleralã nu poate elimina tracţiunea

- *Crearea adeziunii corio-retiniene*
  - În cazurile de PVR se preferă blocarea rupturilor retiniene prin fotocoagulare laser şi nu prin criopexie deoarece aceasta din urmă afectează bariera hemato-retiniană în mai mare măsură, fapt care favorizează reproliferarea şi recidiva DR. Pentru ca fotocoagularea laser să fie eficientă, trebuie ca înainte să fie drenat tot fluidul subretinian.
  - Unii chirurgi asociază fotocoagularea extensivă a periferiei retiniene cu scopul de a diminua riscul de recidivă.
  - Pe de altă parte, fotocoagularea laser extinsă afectează bariera hemato-retiniană şi subţiază retina periferică, crescând riscul de reproliferare şi rupturi retiniene.
- *Tamponada intraoculară*
  - Superioritatea uleiului de silicon faţă de gazul SF6 în DR complicate cu PVR a fost demonstrată.
  - În contrast, rezultatele în grupul cu ulei de silicon sunt similare cu cel în care s-a utilizat C3F8 pentru tamponadă.
  - Indicaţiile comparative ale uleiului de silicon şi gazului ca agenţi de tamponadă sunt relevate în tabel

Indicaţiile tamponadei intraoculare cu gaz şi ulei de silicon

Gaz	Ulei de silicon
Ochii cu risc de contact cornee-silicon	Pacienţii care trebuie să zboare cu avionul
Rupturi retiniene posterior de indentaţia scleralã	Pacienţii care nu pot sta în pronaţie
Hemoragie intraoperatorie retiniană/coroidiană	Ochii cu risc de hipotonie

- *Extracţia uleiului de silicon*
  - Momentul îndepărtării uleiului de silicon este un subiect controversat, dar majoritatea autorilor recomandă o durată medie a tamponamentului cu silicon de 3 – 6 luni pentru a evita instalarea complicaţiilor: glaucom, cataractă, keratopatie în bandă, emulsificare, toxicitate retiniană.
  - Majoritatea studiilor clinice citează redezlipiri ale retinei după extracţia uleiului de silicon între 9 – 33%, cu reducerea acestor valori în ultimii ani, odată cu progresele înregistrate în tehnicile de chirurgie vitreo-retiniană.

VITRECTOMIA POSTERIOARĂ ÎN TRAUMATOLOGIA OCULARĂ

- De cele mai multe ori, prognosticul unui ochi care a suferit un traumatism este determinat de starea retinei, mai exact de viabilitatea maculei
- Dintre toate consecinţele unui traumatism ocular, DPV este cel mai frecvent interpretată eronat. Prin definiţie, DPV înseamnă separarea completă a vitrosului cortical de retina postecuatorială.
- **Deoarece DPV completă se produce rareori în primele săptămâni de la traumatism, este nerecomandabilă aşteptarea sa înainte de vitrectomie.**

<u>Hemoragia în vitros</u>

- Hemoragia în vitros este cea mai frecventă leziune posttraumatică a vitrosului, originea sa putând fi oriunde între iris şi nervul optic.
- Deşi s-au raportat cazuri de hemoragii vitreene posttraumatice cu evoluţie favorabilă fără vitrectomia posterioară, intervenţia chirurgicală are avantaje: prin curăţirea vitrosului permite vizualizarea şi evaluarea stării retinei şi previne complicaţiile generate de prezenţa sângelui în vitros
- Indicaţia vitrectomiei posterioare în hemoragia vitreană posttraumatică este unanim acceptată, dar momentul efectuării sale este rezultatul deciziei indiviuale.
- Dacă hemoragia în vitros se asociază cu ruptura peretelui ocular, riscul de PVR este semnificativ mai mare, motiv pentru care vitrectomia trebuie efectuată cât se poate de repede.

Complicaţiile hemoragiei în vitros posttraumatice

- Complicaţile hemoragiei în vitros posttraumatice sunt prezentate în tabel.
- Cea mai gravă dintre ele este dezlipirea de retină

Complicaţiile hemoragiei în vitros posttraumatice

Glaucom
Hemosideroză
Cataracta
Gliozã retinianã şi pucker macular
Dezlipire de retinã
PVR

- Dacă hemoragia nu prezintă tendinţa de reabsorbţie spontană, este iniţiat procesul de organizare a vitrosului care este precursorul unor complicaţii severe: dezlipirea de retină tracţională şi PVR.
- Primul semn de organizare a vitrosului este scăderea mobilităţii sale.

Particularităţile vitrectomiei în hemoragiile vitreene posttraumatice

- Dificultatea vitectomiei este legată direct de severitatea hemoragiei.
- În hemoragiile foarte dense, este uneori imposibilă identificarea ţesuturilor din proximitatea vitreotomului.
- O hemoragie veche poate fi confundată cu retina detaşată, necrotică.
- La copii este foarte dificilă separarea vitrosului de retină, uneori fiind necesar compromisul lăsării pe loc a unui strat cât se poate de subţire de cortex vitrean ataşat de retină.
- Deşi vitrectomia trebuie să fie cât se poate de completă, uneori nu este posibilă îndepărtarea totală a vitrosului periferic

Hemoragia subhialoidiană

- Uneori sângele nu se revarsă în cavitatea vitreană, ci rămâne „prins" între vitros şi retină, antrenând scăderea acuităţii vizuale a pacientului dacă localizarea este maculară.
- Sângerarea se poate produce prin efectul direct al traumatismului asupra ochiului sau indirect, prin mecanismul Valsalva.
- Complicaţiile hemoragiei subhialoidiene sunt severe şi se produc în primele 5 săptămâni: PVR, dezlipire de retină
- Modalităţile de tratament sunt:
  - Injectare de SF6 singur sau în combinaţie cu activator tisular al plasminogenului (TPA)
  - Injectare de C3F8 şi TPA
  - Crearea unei breşe în hialoida posterioară cu laserul YAG şi eliberarea sângelui în vitros
  - Vitrectomia este indicată primar sau dacă celelalte metode au eşuat.

Ruptura retiniană

- O ruptură retiniană este definită drept o discontinuitate în toată grosimea retinei.
- Pentru a preveni dezlipirea retinei, este recomandabilă blocarea rupturii cu laser sau crio.
- Se preferă laserul, deoarece criopexia este asociată cu inflamaţie care este precursoarea PVR .

Gaura maculară

- Deşi gaura maculară se poate închide spontan, întârzierea intervenţiei chirurgicale nu este lipsită de riscuri.
- Chiar dacă sunt asociate şi alte leziuni posttraumatice ale maculei (maculopatia contuzivă, ruptura coroidei), operaţia poate ameliora acuitatea vizuală.
- Intervenţia constă în: vitrectomie posterioară, îndepărtarea membranei limitante interne şi injectarea de gaz, urmată de poziţionarea pacientului.

Hemoragia subretiniană

- Prezenţa sângelui sub retină determină două complicaţii majore: moartea fotoreceptorilor (care începe la 24 ore) şi fibroza subretiniană. Intervenţia de evacuare/dislocare trebuie să fie cu atât mai precoce cu cât sângele este mai gros şi localizat submacular
- Stabilirea cu precizie a localizării sângelui este importantă: sub epiteiul pigmentar retinian (evacuarea nu este necesară) sau sub retina neurosenzorială (intervenţia este necesară).
- Opţiunile terapeutice sunt:
  - Injectarea de gaz (0.3 ml SF6 pur) şi poziţionarea pacientului
  - Retinotomie cu laser fotocoagulator şi poziţionarea pacientului
  - Injectarea subretiniană de TPA: 0.1 – 0.2 ml (12.5 µg/0.1 ml) lichefiază cheagul care ulterior este dislocat chirurgical sau prin poziţionarea pacientului. Un dezavantaj al acestei metode este timpul îndelungat care trebuie aşteptat până ca TPA să-şi facă efectul de lichefiere a sângelui (45 minute). Acest neajuns poate fi prevenit prin injectarea preoperatorie în vitros a 100 µg TPA.
  - Evacuarea chirurgicală. Dacă sângele este lichefiat, este evacuat printr-o retinotomie mică, urmată de lavajul spaţiului subretinian cu BSS. Dacă sângele este coagulat, se injectează TPA şi apoi se evacuează sângele lichefiat sau se extrage direct cheagul cu pensa printr-o retinotomie puţin mai largă. Atât retina cât şi cheagul sunt elastice, fapt care face posibilă extragerea unui cheag relativ mare printr-o retinotomie surprinzător de mică.

- **Vitrectomia completă în dreptul retinotomiei este obligatorie. Astfel, blocarea cu laser a retinotomiei nu este necesară.**

Dezlipirea de retină

- După un traumatism ocular, dezlipirea retinei se poate produce prin: ruptură, tracţiune sau hemoragie.

DRR

- Intervalul de timp dintre momentul traumatismului ocular şi dezlpirea retinei variază între ore şi ani, în funcţie de: caracteristicile rupturii (localizare, dimensiune, morfologie) şi asociarea/nu a hemoragiei în vitros.

DRT

- DRT se dezvoltă încet, fiind cauzată de tracţiunea vitreo-retiniană, în absenţa oricărei rupturi retiniene.

DR hemoragică

- Sângele poate fi localizat subretinian sau între EPR şi neuroretină.
- Dacă sângele este gros şi localizat submacular, se dislocă printr-una din metodele prezentate anterior.
- Se asociază cu un risc semnificativ de PVR.

PVR

- PVR este cea mai frecventă cauză de eşec după operaţia iniţial reuşită pentru dezlipirea de retină.
- Momentul apariţiei PVR este corelat cu tipul leziunii traumatice.

Momentul iniţierii PVR în funcţie de leziunea posttraumatică

Leziunea oculară	Intervalul dezvoltării PVR
Perforaţie	1.3 luni
Ruptură	2.1 luni
CSIO	3.1 luni

- Deoarece PVR are un prognostic rezervat, profilaxia sa este importantă. Aceasta cuprinde următoarele măsuri, în funcţie de context:
  - În ochii cu risc crescut de PVR, vitrectomia trebuie efectuată precoce.
  - Criopexia trebuie eviată.
  - Se încearcă reducerea riscului complicaţiilor intraoperatorii: hemoragie, ruptură retiniană.
  - Vitrectomia trebuie să fie completă.
  - Trebuie efectuată corioretinectomia profilactică: elimină celulele EPR care sunt promotorii PVR.

- Se injectează la final ulei de silicon care umple cavitatea vitreană, nelăsând spaţiu pentru proliferarea celulelor.
- În ochii cu risc crescut de PVR se îndepărtează MLI.
- Se pot utiliza mijloace farmacologice: corticosteroizi, colchicină, taxol, daunorubicină.

Pucker macular

- Factorii de risc pentru dezvoltarea puckerului macular posttraumatic sunt: hemoragia în vitros şi dezlipirea de retină apărute de obicei în ochii cu contuzii, vitrectomia incompletă, inflamaţia, vârsta sub 50 ani.
- Cauza directă este însămânţarea suprafeţei maculei cu celule proliferative care produc colagen, responsabil de tracţiunea focală, pliuri maculare şi edem macular cistoid. Modificările enunţate se pot dezvolta în ani de zile
- Tratamentul constă în vitrectomie posterioară, îndepărtarea puckerului macular şi a MLI.
- În cazurile de pucker macular *idiopatic*, unii chirurgi practică vitrectomia minimă. Aceasta nu este indicată în puckerul macular *posttraumatic* unde vitrectomia trebuie să fie completă.

CSIO

- Diagnosticarea unui corp străin intraocular este o problemă importantă, cu consecinţe medicale şi legale.
- Metoda cea mai fiabilă pentru detectarea CSIO este tomografia computerizată. Radiografia simplă, deşi identifică majoritatea CSIO feroşi, nu poate obiectiva CSIO nemetalici.
- Uneori agentul traumatic cauzează o poartă de intrare ocultă la nivelul sclerei, cu risc crescut de endoftalmită
- **Intervenţia trebuie să fie *urgentă* dacă în contextul traumatismului există risc mare de endoftalmită.**
- **În caz contrar, momentul intervenţiei poate fi *individualizat*.**

Corp străin intravitrean

- În cazul în care corpul străin este în vitros, după vitrectomie şi desfiinţarea tuturor aderenţelor dintre corpul străin şi vitros, acesta este extras cu magnetul intraocular sau cu pensa, după lărgirea sclerotomiei, dacă este cazul.
- **Controversă**
  - *Fotocoagularea laser* la sediul impactului CSIO cu retina (dacă există):
  - Nu este necesară, dacă vitrectomia a fost completă şi a eliminat toate tracţiunile, inclusiv la sediul impactului.
  - Dacă este corect efectuată, nu creşte riscul complicaţiilor.

Corp străin retinian

- Vitrectomia trebuie să fie completă, iar corpul străin trebuie să fie liber şi mobil înainte de a fi extras cu magnetul sau pensa. Pentru disecarea sa se pot utiliza instrumente cu vârful ascuţit sau bont, fiecare cu avantajele şi dezavantajele sale.
  - Disecarea cu instrumente ascuţite este asociată cu riscul hemoragiei care poate fi prevenit prin diatermie.
  - Disecarea cu instrumente cu vârful bont face ca separarea ţesuturilor să fie mai puţin sub controlul chirurgului.

Corp străin subretinian

- Dacă retina este *detaşată,* se efectuează o retinotomie în porţiunea medie a retinei, de preferinţă într-unul din cadranele superioare, nu prea mare şi la distanţă de vasele mari. Datorită elasticităţii sale, retina permite trecerea corpului străin printr-o retinotomie mai mică decât diametrul său. Dacă este un corp străin magnetic, acesta se extrage cu magnetul din spaţiul subretinian.
- Dacă retina este *ataşată,* sediul ideal al retinotomiei este exact deasupra CSIO.
- Dacă înainte de extracţie CSIO trebuie mişcat în spaţiul subretinian, atunci se induce o dezlipire de retină care să incorporeze corpul străin şi retinotomia. Se preferă substanţele vâscoelastice în locul BSS, deoarece protejează fotoreceptorii, iar aria dezlipirii de retină este mai uşor controlabilă.
- De cele mai multe ori, corpul străin ajunge sub retină prin retină şi nu prin scleră. De aceea, dacă este cazul, leziunea respectivă se blochează cu endolaser.

Corp străin cu impact profund (coroidian, scleral)

- În majoritatea cazurilor, retina este iniţial ataşată şi este asociată hemoragia coroidiană. În această situaţie, există două riscuri majore care pot fi prevenite

Riscurile asociate cu CSIO profunzi şi prevenirea acestora

Riscul	Prevenirea
Redeschiderea intraoperatorie a rupturii cu dezlipirea iatrogenă a retinei	Chirurgie atentă, minuţioasă
PVR severă în perioada postoperatorie	Corioretinectomie

- Dacă impactul retinian este major, cu afectarea importantă a coroidei, vitrosul poate fi antrenat în leziune, ceea ce face ca detaşarea sa să fie imposibilă. În această situaţie, se recomandă secţionarea cirucumferenţială a vitrosului la acest nivel în locul detaşării sale cu orice preţ care va determina dezlipirea retinei.
- Dacă este dificilă mobilizarea unui corp străin feros profund situat în peretele ocular, riscul de sideroză oculară se menţine, chiar dacă acesta este încapsulat. Decizia se ia la nivel individual, punând în balanţă riscul siderozei cu cel al agravării leziunilor prin extragerea sa. Intervenţia chirurgicală poate fi amânată, deoarece riscul redeschiderii rupturii retiniene este mai mic.

Corp străin nemagnetic

- Corpii străini nemagnetici se extrag cu pensa. Ca alternativă, cei liberi în cavitatea vitreană pot fi „ridicaţi" cu PFCL până la sediul sclerotomiei
- **În cazul utilizării PFCL cu scopul „ridicării" CSIO, trebuie avut în vedere faptul că bula de PFCL se poate localiza deasupra, împingând corpul străin inferior. Manevra este periculoasă mai ales în cazul CSIO cu marginile ascuţite care împinşi de PFCL pot produce leziuni retiniene.**

COMPLICAŢIILE VITRECTOMIEI POSTERIOARE

Complicaţii intraoperatorii

Complicaţii legate de sclerotomii

- Sclerotomiile trebuie plasate în pars plana, înaintea orei serrata: la afaci şi pseudofaci – la 3-3.5 mm faţă de limbul sclero-cornean, iar la faci – la 4 mm faţă de limb, cu o distanţă de 160º între fibra optică şi vitreotom, pentru a avea acces cu uşurinţă la diferite porţiuni ale retinei, fără riscul lezării cristalinului.
- *Plasarea liniei de infuzie*
  - Sclerotomia corespunzătoare liniei de infuzie este prima care trebuie efectuată.
  - În anumite situaţii există riscul plasării incorecte a liniei de infuzie: PVR anterioară, decolare de coroidă, traumatisme ale segmentului anterior, hemoragie vitreană densă.
  - Deschiderea liniei de infuzie înainte de a verifica poziţionarea sa corectă în cavitatea vitreană poate cauza complicaţii severe: infuzia uveală şi infuzia subretiniană.
  - Prevenirea acestor complicaţii, în cazurile sus-menţionate, se face în două modalităţi:

- Se pătrunde cu un instrument ascuţit prin sclerotomia opusă liniei de infuzie şi se secţionează ţesutul care obstruează vârful canulei. La pacienţii faci, pentru a evita atingerea cristalinului, se indentează concomitent linia de infuzie.
- Se utilizează o canulă de infuzie lungă, de 6 mm. În această situaţie trebuie să avem grijă să nu producem deflexiunea sa anterioară şi astfel să lezăm cristalinul şi nici posterioară, producând rupturi retiniene.

- *Încarcerarea vitrosului sau retinei*
  - Vitrosul încarcerat la sediul sclerotomiei poate fi la originea rupturilor retiniene iatrogene.
  - La pacienţii diabetici, vitrosul încarcerat în sclerotomie poate constitui un suport pentru proliferarea fibro-vasculară care constituie sursa hemoragiilor postoperatorii recidivante.
  - Prevenirea acestei complicaţii se realizează prin evitarea extragerii instrumentelor din ochi atunci când presiunea intraoculară este mare şi prin efectuarea vitrectomiei la sediul sclerotomiilor.
  - Încarcerarea retinei la sediul sclerotomiilor este o complicaţie severă care de cele mai multe ori apare în ochii cu dezlipire de retină buloasă.
    - Ca prim pas, pentru rezolvarea acestei complicaţii, se efectuează schimbul fluid/aer.
    - Dacă încarcerarea persistă, se încearcă aplatizarea retinei fie cu un instrument neascuţit, fie prin injectarea de vâscoelastic, simultan cu injectarea de PFCL în polul posterior.
    - Evitarea încarcerării retinei la sediul sclerotomiilor se realizează prin manipularea cu grijă a instrumentelor şi închiderea liniei de infuzie înainte de extragerea unui instrument din ochi.
    - De asemenea, în dezlipirile de retină foarte buloase este recomandabilă stabilizarea retinei prin injectarea de PFCL.

- *Hemoragia*
  - Sclerotomiile pot constitui sursa sângerării atât intraoperator, cât şi în perioada postoperatorie.
  - Pentru a evita hemoragia, sclerotomiile se efectuează în zone mai slab vascularizate şi se aplică diatermia, în cazul sângerărilor inadvertente.

Probleme de vizualizare

- *Complicaţii corneene*
  - Cele mai frecvente probleme corneene pe parcursul vitrectomiei sunt: dezepitelizările, edemul cornean epitelial şi pliurile membranei Descemet.
  - Pacienţii diabetici sunt cei mai predispuşi la complicaţii corneene, deoarece prezintă o aderenţă slabă a epiteliului cornean.
  - Pentru a preîntâmpina aceste complicaţii pe parcursul vitrectomiei, se recomandă prevenirea uscării corneei în timpul operaţiei şi aplicarea de metilceluloză 2% pe supafaţa sa.
  - Diminuarea presiunii intraoculare şi a duratei intervenţiei chirurgicale sunt măsuri care previn suferinţa epiteliului cornean.
  - Dacă vizualizarea intraoperatorie nu se ameliorează prin aplicarea măsurilor sus-menţionate, se recurge la dezepitelizarea corneei. Pliurile membranei Descemet se produc în ochii afaci, în momentul schimbului fluid/aer.
  - Pentru evitarea acestui fenomen, se injectează metilceluloză în camera anterioară, prin pars plana.
- *Mioza*
  - Apariţia modalităţilor de vizualizare cu unghi larg a creat condiţii pentru desfăşurarea vitrectomiilor posterioare şi pe pupilă nedilatată.
  - Cauzele miozei intraoperatorii sunt: durata mare a intervenţiei chirurgicale, manipularea irisului în cadrul intervenţiilor combinate (segment anterior şi posterior), episoadele de hipotonie oculară.
  - Dacă mioza face intervenţia imposibil de continuat, se recurge la metode de dilatare a pupilei: injectarea de substanţe vâscoelastice în camera anterioară, retractoare iriene.
- *Cataracta*
  - Dacă pacientul care urmează să fie supus vitrectomiei posterioare are cataractă, este preferabil să se opteze pentru intervenţia combinată, cu atât mai mult cu cât rolul cataractogen al vitrectomiei este recunoscut.
  - Există două opţiuni pentru extragerea cristalinului în aceeaşi şedinţă cu vitrectomia posterioară: facoemulsificarea şi lensectomia.
    - ➢ Dacă se alege extragerea cristalinului prin facoemulsificare, tehnica chirurgicală trebuie bine stăpânită pentru a se evita manipularea excesivă a irisului care conduce la mioză şi traumatizarea corneei, soldată cu edem cornean. Avantajele

acestei tehnici rezultă din posibilitatea implantării cristalinului artificial în sacul capsular şi a conservării barierei capsulo-zonulare.

➢ Lensectomia cu păstrarea capsulei anterioare este indicată în cazurile complexe şi previne complicaţiile legate de pătrunderea gazului/uleiului de silicon în segmentul anterior. În aceste cazuri, cristalinul artificial se implantează în sulcus.

- În condiţii excepţionale, când cristalinul este foarte dur, se recurge la extracţia sa extracapsulară, prin incizie limbică. În aceste cazuri, se recomandă manipularea cât se poate de redusă a irisului şi etanşeizarea inciziei limbice pentru a evita hipotonia pe parcursul vitrectomiei.
- O situaţie diferită este cea în care cristalinul este lezat accidental, în timpul vitrectomiei posterioare, lucru care de obicei se produce cu ocazia manevrelor de disecare a vitrosului periferic. Atitudinea în această situaţie este dictată în primul rând de gradul traumatizătii cristalinului. Dacă leziunea cristaliniană este semnificativă, atunci trebuie efectuată lensectomia şi implantarea cristalinului artificial în sulcus, deoarece în mod cert se va dezvolta cataracta matură în câteva zile. Dacă leziunea cristaliniană este minoră, se preferă atitudinea de expectativă, deoarece se poate întâmpla ca opacifierea postoperatorie a cristalinului să nu se producă, mai ales dacă pacientul este tânăr. Primul pas în prevenirea lezării accidentale a cristalinului în cursul vitrectomiei posterioare constă în plasarea corectă a sclerotomiilor: la distanţa de 3,4 – 4 mm faţă de limbul sclero-cornean şi pe meridiane separate prin aproximativ 160º. Pentru a avea acces mai uşor la periferia cavităţii vitreene se efectuează indentaţia peretelui scleral şi se utilizează instrumente curbate.

- *Complicaţii legate de implantul de cristalin artificial*
  - Cea mai frecventă complicaţie legată de cristalinul artificial pe parcursul vitrectomiei posterioare se produce după schimbul fluid/aer, datorită desicării la nivelul capsulei posterioare şi poate fi prevenită prin injectarea de metil-celuloză prin pars plana.
  - Depozitele de celule inflamatorii, hematii, bule de aer se aspiră de pe suprafaţa implantului prin incizie limbică sau prin injectare de substanţă vâscoelastică. Dacă implantul este din silicon, este contraindicată utilizarea uleiului de silicon pentru tamponamentul postvitrectomie, deoarece aderă de suprafaţa implantului şi nu

poate fi îndepărtat prin aspiraţie. În această situaţie, fie se extrage implantul, fie se foloseşte gaz pentru tamponamentul intern.

- Implantul de cristalin se poate disloca accidental cu ocazia manevrelor din timpul vitrectomiei posterioare, mai ales dacă se produce hipotonie. Înainte de manipularea implantului, trebuie completată vitrectomia în periferie pentru a evita orice tracţiune asurpa retinei. Ulterior se decide în favoarea repoziţionării, explantării sau ancorării la scleră a cristalinului artificial.

- *Hemoragia*
  - Riscul de sângerare intraoperatorie este mai mare la pacienţii diabetici cu proliferare fibro-vasculară marcată. Introducerea în practică a injecţiilor intravitreene cu substanţe anti-VEGF, efectuate cu 3 – 5 zile înainte de operaţie, a redus semnificativ riscul sângerării intraoperatorii. De asemenea, pacienţii fotocoagulaţi laser în antecedente au tendinţa de a sângera mai puţin cu ocazia vitrectomiei posterioare. Hemoragia intraoperatorie se produce fie prin avulsia unui vas, fie prin producerea unei rupturi retiniene şi poate fi prevenită printr-o tehnică atentă de disecţie a ţesutului proliferativ fibro-vascular.
  - Hemoragia coroidiană este o complicaţie rară dar severă, factorii de risc fiind: vârsta înaintată a pacientului, glaucomul, afakia, pseudofakia.
  - Primul gest în cazul producerii unei sângerări intraoperatorii este creşterea presiunii de infuzie până la oprirea hemoragiei, perioadă în care nu trebuie să îndepărtăm instrumentele din ochi datorită riscului de încarcerare a vitrosului şi retinei. După câteva minute, presiunea intraoculară este scăzută şi se tratează sursa sângerării: cu endodiatermie, endolaser sau presiune directă cu o canulă cu vârful din silicon. Foarte utile în această situaţie sunt instrumentele cu funcţie dublă: reflux, aspiraţie, mai ales dacă sângerarea este încă activă.
  - În situaţia în care cavitatea vitreană este plină cu sânge, se poate efectua schimbul fluid/aer care va deplasa sângele spre polul posterior, ameliorând vizibilitatea şi permiţând continuarea vitrectomiei.

Rupturile retiniene

- Producerea rupturilor retiniene iatrogene în cursul vitrectomiei posterioare este o complicaţie gravă cu o frecvenţă între 3 – 40%, în funcţie de indicaţie.

- Neidentificarea lor este urmată de ameninţarea prognosticului vizual al pacienţilor datorită dezlipirii de retină.
- *Rupturi retiniene iatrogene anterioare*
  - Ele sunt consecinţa introducerii şi mai ales a extragerii instrumentelor în şi din cavitatea vitreană. Ca urmare, aceste rupturi trebuie căutate în meridianele corespunzătoare sclerotomiilor şi îndeosebi celei care corespunde mâinii dominante.
  - Alte mecanisme de producere a rupturilor retiniene anterioare sunt: încarcerarea vitrosului, tăierea retinei periferice cu vitreotomul sau alt instrument, tracţiunea exercitată de vitrosul periferic în cursul vitrectomiei.
  - Tratamentul constă în vitrectomia minuţioasă la nivelul rupturii şi eliberarea tuturor tracţiunilor vitreene, retinopexie, urmate de tamponament cu gaz sau aer şi poziţionarea corespunzătoare a pacientului.
- *Rupturile retiniene iatrogene posterioare*
  - Se pot produce direct, prin lezarea retinei cu vitreotomul sau alt instrument sau indirect, prin tracţiunea exercitată de vitros sau ţesutul proliferativ în cursul manevrelor de disecţie.
  - Sunt mai frecvente la pacienţii diabetici, zonele predilecte de producere fiind retina atrofică sau la limita cicatricilor după fotocoagulare laser.
  - Tratamentul constă în continuarea disecării complete a ţesutului fibro-vascular, urmată de schimbul fluid/aer pentru reaplicarea retinei, blocarea rupturii cu endolaser şi schimb aer/gaz sau silicon.

Complicaţiile retinopexiei

- *Endolaser*
  - În chirurgia vitreo-retiniană, endolaserul este utilizat pentru: blocarea rupturilor retiniene, panfotocoagularea retinei şi hemostază.
  - Complicaţiile sunt consecinţa unui tratament agresiv sau a lezării directe a retinei cu sonda de endolaser.
  - Pentru ca efectul laser să nu fie prea intens, se recomandă obţinerea efectului dorit prin utilizarea unor timpi de expunere prelungiţi şi intensităţi reduse.
  - De asemenea, trebuie reţinut că în ochii umpluţi cu aer sau gaz efectul laser este crescut, motiv pentru care trebuie selectaţi parametri reduşi.

- Se evită aplicarea impactelor laser pe zone acoperite de hemoragie, deoarece hemoglobina absoarbe radiaţia laser, fără ca aceasta să mai ajungă la retină.

- *Crioterapia*
  - Crioterapia se foloseşte pentru tratarea rupturilor retiniene anterioare şi pentru completarea în periferie a ablaţiei retinei.
  - Crioterapia este urmată de o reacţie inflamatorie şi de eliberarea celulelor epiteliale pigmentare în cavitatea vitreană, în cazul blocării rupturilor retiniene.
  - Prin combinarea acestor doi factori în exces se creează condiţii pentru iniţierea procesului de PVR.
  - Prevenirea acestor neajunsuri se efectuează prin: limitarea la minim necesar a aplicărilor criodei, evitarea retratării ariilor deja tratate, spălarea celulelor pigmentare prin schimb aer/fluid.

Complicaţii postoperatorii

Complicaţii corneene

- Defectele corneene epiteliale se vindecă în câteva zile şi rareori creează disconfort pacientului.
- Pliurile membranei Descemet şi leziunile endoteliului cornean se soldează cu edem mai îndelungat şi pot genera keratopatie buloasă.

Hipertensiune intraoculară şi glaucom

- Creşterea presiunii intraoculare peste 30 mm Hg în primele 48 ore după vitrectomia posterioară s-a citat în aproximativ 35% din cazuri.
- Factorii de risc care se asociază cu această complicaţie sunt: endopanfotocoagularea laser, lensectomia, inflamaţia postoperatorie, glaucomul preexistent.
- Glaucomul după vitrectomie poate fi cu unghi deschis sau închis.
  - Dacă unghiul este *deschis*, *imediat* postoperator glaucomul poate fi cauzat de: inflamaţie, neovase în unghi, prezenţa în camera anterioară de sânge, ulei de silicon, gaz, substanţe vâscoelastice, utilizarea unor mixturi eronate de gaze expansive. Tratamentul constă în administrarea de blocante ale secreţiei umorii apoase şi inhibitori de anhidrază carbonică (topic şi sistemic).
  - ➢ Dacă presiunea intraoculară foarte mare este cauzată de un volum crescut de gaz care împinge diafragmul irido-cristalinian, se recurge la puncţia prin pars plana cu un ac de 30 G.
  - ➢ Dacă în aria pupilară şi în camera anterioară se află fibrină, se pot injecta 10 – 12 μg de r-TPA în camera anterioară care dizolvă fibrina.

➢ Creşterile *tardive* ale presiunii intraoculare pot fi cauzate de: tratamentul prelungit cu corticosteroizi (topic sau sistemic), inflamaţia cronică sau celulele „fantomă".

- Dacă unghiul camerular este *închis*, cauzele posibile ale glaucomului sunt: uleiul de silicon sau gazul din cavitatea vitreană sau materialul de indentaţie, în cazul practicării chirurgiei ab externo. Tratamentul constă în administrarea de: agenţi hiperosmolari, corticosteroizi topic şi cicloplegici. Dacă tensiunea intraoculară nu se normalizează, se intervine pentru evacuarea unei cantităţi de gaz sau ulei de silicon.
- În cazurile în care la originea glaucomului nu stă niciuna dintre cauzele menţionate anterior, se iniţiază un tratament agresiv cu hipotensoare oculare topice şi sistemice în asociere cu corticosteroizi topic care de regulă normalizează tensiunea intraoculară.

- Pacienţii cu gaz intraocular trebuie preveniţi asupra riscului creşterii presiunii intraoculare în cazul deplasărilor bruşte la altitudine. De aceea, se recomandă evitarea zborului cu avionul înainte ca volumul bulei de gaz să ajungă la 10% din cel iniţial.
  - Dacă este necesară deplasarea la altitudini mari, aceasta trebuie să se realizeze gradat pentru a permite adaptarea ochiului la creşterea volumului bulei de gaz.
  - Expunerea la presiuni hiperbare (de exemplu, terapiile cu oxigen hiperbar şi scufundările) scade volumul bulei de gaz intraocular şi produce hipotensiune oculară.
  - Ochiul tinde să compenseze această situaţie producând umoare apoasă, iar în momentul reîntoarcerii la presiune atmosferică normală, volumul bulei de gaz revine la valoarea iniţială, consecinţa fiind hipertensiunea intraoculară.
- Mecanismele glaucomului postvitrectomie sunt sintetizate în tabel

Mecanismele glaucomului postvitrectomie

Hemoragia
Inflamaţia (reacţia fibrinoasă)
Edemul coroidian
Blocajul pupilar
Substanţele de tamponament (gaze, ulei de silicon)
Substanţe vâscoelastice în camera anterioară
Neovascularizaţia iriană

Hemoragia în vitros

- Este cea mai frecventă complicaţie după vitrectomia posterioară la pacientul cu RDP. Hemoragia în vitros după vitrectomie poate fi precoce sau tardivă.
- *Hemoragia în vitros precoce (în prima lună după vitrectomie)*
  - De cele mai multe ori, hemoragiile precoce după vitrectomie sunt reduse cantitativ şi reprezintă reziduuri de hematii în vitrosul periferic.
  - Dacă îşi au sursa în neovase tratate în cursul vitrectomiei, sunt mai dense.
  - Dacă hemoragia nu prezintă tendinţa la resorbţie, trebuie efectuate două determinări: presiunea intraoculară (pentru a exclude glausomul cu celule „fantomă") şi ecografia oculară (pentru a exclude dezlipirea de retină).
- *Hemoragia în vitros tardivă (după prima lună de la vitrectomie)*
  - Hemoragia apărută la peste o lună de la vitrectomie traduce o problemă mai gravă şi dacă nu se resoarbe, vitrectomia pars plana trebuie efectuată în interval de o lună.
  - La originea sa poate fi: proliferarea neovasculară anterioară, pornind de la sediile sclerotomiilor; dezlipirea de retină; proliferarea fibrovasculară hialoidiană anterioară (PFVHA).
  - Ultimele două situaţii trebuie suspectate dacă hemoragia densă în vitros se asociază cu neovascularizaţia iriană şi hipotonia oculară marcată.
- PVHA este o complicaţie severă şi apare între 3 săptămâni şi 3 luni de la vitrectomie. Este cauzată de proliferarea unui ţesut intens vascularizat şi se traduce clinic prin hemoragie retrolentală, decolare de retină şi corp ciliar care explică hipotonia. La risc pentru această complicaţie redutabilă sunt: pacienţii diabetici tineri care nu au fost fotocoagulaţi laser corespunzător, cei care nu au diabetul bine controlat şi care au fost supuşi unor repetate intervenţii chirurgicale oculare. Tratamentul chirurgical constă în vitrectomie posterioară, lensectomie, completarea PFCL, retinotomii (dacă se impun), tratarea proliferării hialoidiene anterioare cu diatermie sau crioaplicaţii, injectarea uleiului de silicon.

Dezlipirea de retină

- Dezlipirea de retină după vitrectomie poate fi: exudativă, prin rupturi retiniene anterioare sau prin rupturi retiniene posterioare.
- *DR exudativă*
  - Dezlipirea exudativă a retinei poate apare după panfotocoagularea laser confluentă şi extinsă şi se localizează, tipic, inferior.

- Apare în absenţa oricărei rupturi retiniene.

- *DR prin rupturi retiniene anterioare*
  - Rupturile retiniene se pot produce fie cu ocazia vitrectomiei, rămânând neobservate (datorită necontrolării periferiei retinei la finalul operaţiei), fie ulterior, prin contracţia bazei vitrosului.
  - Beneficiază de tratament chirurgical.
- *DR prin rupturi retiniene posterioare*
  - Acestea apar prin redeschiderea unei rupturi odată tratate, prin dezvoltarea unei membrane epiretiniene tracţionale.
  - Reintervenţia chirurgicală trebuie să fie imediată, pentru a nu permite dezvoltarea PVR.

PVR

- Dezvoltarea PVR este o complicaţie severă după vitrectomia posterioară care ameninţă serios prognosticul vizual al pacientului.
- Teoretic, poate apare după orice vitrectomie, dar este mai frecventă în cazurile cu rupturi retiniene multiple şi mari.
- Factorii de risc pentru PVR sunt grupaţi în factoir care ţin de condiţiile specifice cazului şi factori legaţi de intervenţia chirurgicală.

Factorii de risc pentru dezvoltarea PVR postvitrectomie

Factori clinici	Dezlipirea de retină	Vechimea
		Dimensiunea mare a rupturilor
		Rupturi multiple
		Ruptura gigantă
		PVR preexistentă
		Vârsta înaintată
		Reacţia biologică
	Vitros hemoragic	
	Decolarea de coroidă	
	Inflamaţia intraoculară	
	Traumatismul ocular	
Factori chirurgicali	Intervenţii multiple	
	Încarcerarea retinei	
	Crioterapia excesivă	
	Tamponadele	

Inflamaţia intraoculară

- Factorii care pot induce o reacţie inflamatorie după vitrectomie sunt: crioterapia, endofotocoagularea laser confluentă şi extinsă, lensectomia, gazul intraocular.
- De cele mai multe ori, inflamaţia cedează la corticosteroizi administraţi topic.
- Dezvoltarea unei reacţii inflamatorii mai intense, cu fibrină în camera anterioară, apare la anumiţi pacienţi diabetici care au un control slab al

bolii de bază, cu insuficienţă renală, cu dezlipire de retină complicată cu PVR pe fondul unei RDP agresive.

- Asocierea intervenţiei pentru cataractă creşte riscul de inflamaţie postoperatorie. De aceea, la aceşti pacienţi se recomandă prevenirea inflamaţiei prin instituirea unui tratament preoperator cu corticosteroizi topic. În cazurile cu o reacţie fibrinoasă moderată sau severă în camera anterioară, se indică injectarea a 10 – 12 µg r-TPA în camera anterioară, dar nu imediat postoperator (pentru a preveni sângerarea) şi nici după 72 ore (deoarece fibrina se organizează).
- În cazurile formării unor cantităţi mari de fibrină în cavitatea vitreană se pot injecta 25 µg r-TPA sau se poate reinterveni prin vitrectomie pars plana pentru evacuarea fibrinei.

Complicaţii legate de manipularea intraoperatorie a retinei şi agenţii de tamponadă

- *Gazul intraocular*
  - Injectarea gazului intraocular poate fi asociată cu o serie de complicaţii: hipertensiune intraoculară, ocluzia arterei centrale a retinei, afectarea nervului optic, aplatizarea camerei anterioare.
  - La finalul vitrectomiei, gazul ales este amestecat cu aer filtrat, astfel încât să rezulte o combinaţie nonexpansivă.
  - Erorile în prepararea amestecului pot genera fie o bulă expansivă care să producă hipertensiune intraoculară, fie o bulă care se resoarbe prea repede, înainte de exercitarea efectului.
  - O bulă de gaz prea mică poate rezulta şi ca urmare a vitrectomiei incomplete, a persistenţei unei cantităţi prea mari de fluid subretinian sau a unei decolări de coroidă brusc instalate care creşte presiunea intraoculară şi forţează exteriorizarea gazului.
  - Dacă se intenţionează tamponamnetul intern cu gaz, anestezia cu oxid de azot este contraindicată sau trebuie întreruptă cu 30 minute înainte de injectarea gazului. Rareori gazul poate ajunge subretinian, dacă ruptura este mare.
  - Alteori gazul poate migra în camera anterioară printr-o capsulotomie largă sau printr-o dehiscenţă zonulară, dar atâta timp cât este menţinută poziţia de pronaţie, nu apar probleme legate de atingerea endoteliului cornean.
- *Uleiul de silicon*
  - Complicaţia majoră a injectării intraoculare de silicon este supraumplerea. Aceasta va determina ruperea fibrelor zonulare şi pătrunderea unei bue de silicon în camera anterioară.
  - Prevenirea acestei complicaţii se face prin scăderea presiunii de infuzie a aerului şi oprirea injectării siliconului în momentul în care uleiul refluează prin linia de infuzie.

- Siliconul poate migra sub retină, dacă persistă tracţiuni la nivelul rupturilor retiniene.
- Prevenirea acestei complicaţii se realizează prin desfiinţarea tuturor tracţiunilor din jurul rupturilor retiniene şi prin efectuarea schimbului fluid/aer înainte de injectarea siliconului.
- De obicei, siliconul se menţine în ochi 3 – 6 luni.
- În anumite situaţii cu risc mare de redezlipire a retinei, siliconul poate fi păstrat în ochi.
- Efectul de tamponament intern al siliconului este acelaşi, indiferent de vâscozitate (1000 sau 5000 cs).
- Siliconul cu vâscozitate mai mare are însă, o tendinţă mai mică la emulsificare, motiv pentru care este selectat atunci când se intenţionează un tamponament de lungă durată.
- Dacă uleiul de silicon migrează în camera anterioară, este toxic pentru endoteliul cornean şi pentru reţeaua trabeculară, conducând la glaucom secundar.
- De asemenea, riscul de dezvoltare a cataractei în această situaţie este ridicat.

Complicaţiile postoperatorii legate de uleiul de silicon

Glaucom
Cataractă
Edem cornean, keratopatie în bandă
Emulsificare
Migrare subconjunctivală
Irită
Rubeoză iriană
Dezlipire de retină (înainte/după extracţie)
Proliferare fibroasă perisilicon

- *Perfluorocarburile lichide (PFCL)*
  - Cea mai importantă complicaţie postoperatorie este retenţia intraoculară de PFCL care poate leza ţesuturile oculare prin contactul cu acestea.
  - PFCL din camera anterioară trebuie extras deoarece afectează endoteliul cornean şi determină fluctuaţii ale vederii. PFCL subretinian se extrage doar dacă se află sub regiunea maculară.

Endoftalmita

- Vitrectomia prin pars plana este intervenţia chirurgicală care se complică cel mai rar cu endoftalmită dintre toate operaţiile pe glob deschis.

Cataracta

- Apariţia sau avansarea unei cataracte preexistente este o complicaţie frecventă după vitrectomie.
- S-a demonstrat un procent de 80% scleroză nucleară la 2 ani de la vitrectomie, riscul fiind mai mare dacă se utilizează gaz sau silicon pentru tamponamentul intern.
- În cazul utilizării gazului, sunt tipice vacuole subcapsulare posterioare care pot regresa dacă se respectă poziţionarea corectă a pacientului în pronaţie.
- Riscul apariţiei cataractei după vitrectomie este corelat cu vârsta pacientului (fiind mai mic la pacienţii sub 50 ani), dar şi cu complexitatea intervenţiei chirurgicale.

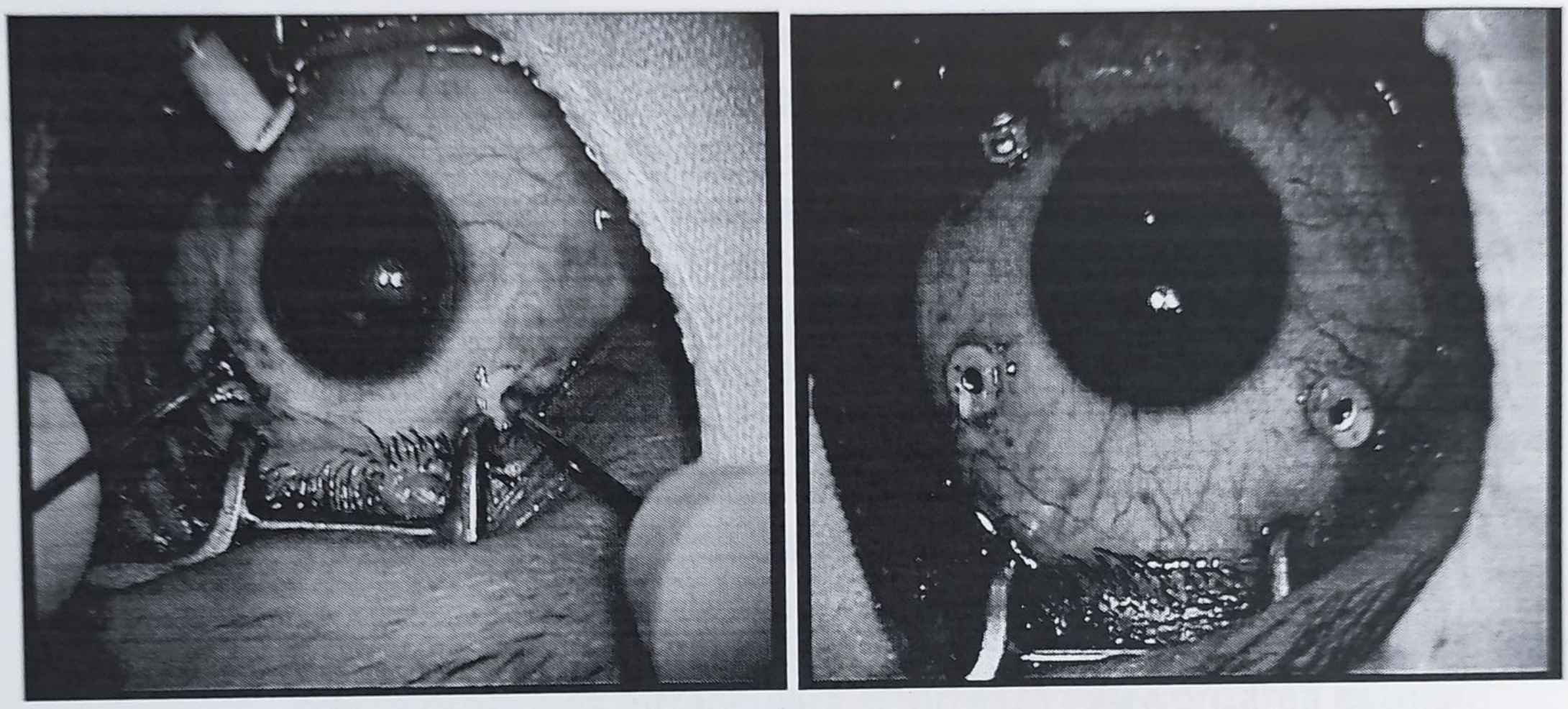

Fig. 1 a - b Vitrectomie pars plana 20 G (a), 25 G (b) - cele 3 porți de intrare

Fig. 2 Vitrectomie posterioară pt. hemoragie în vitros

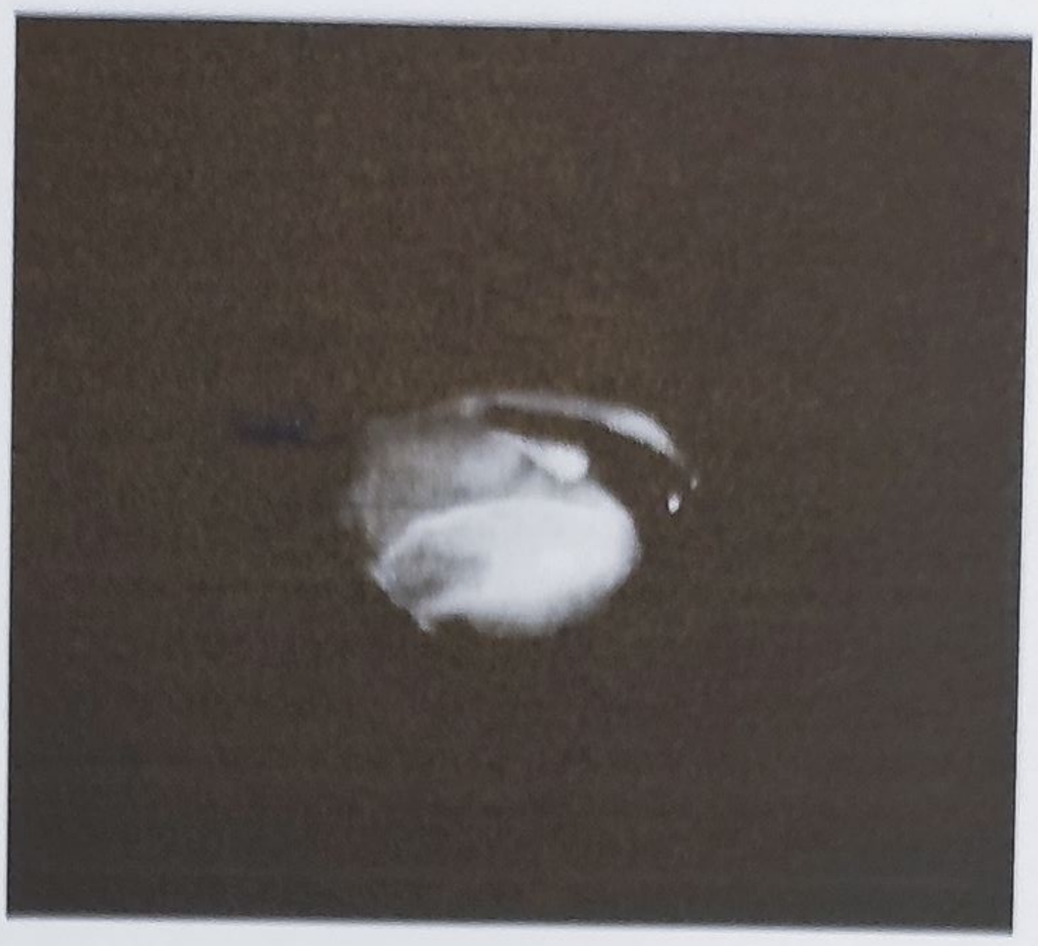

Fig. 3 Vitrectomie la nivelul bazei vitrosului

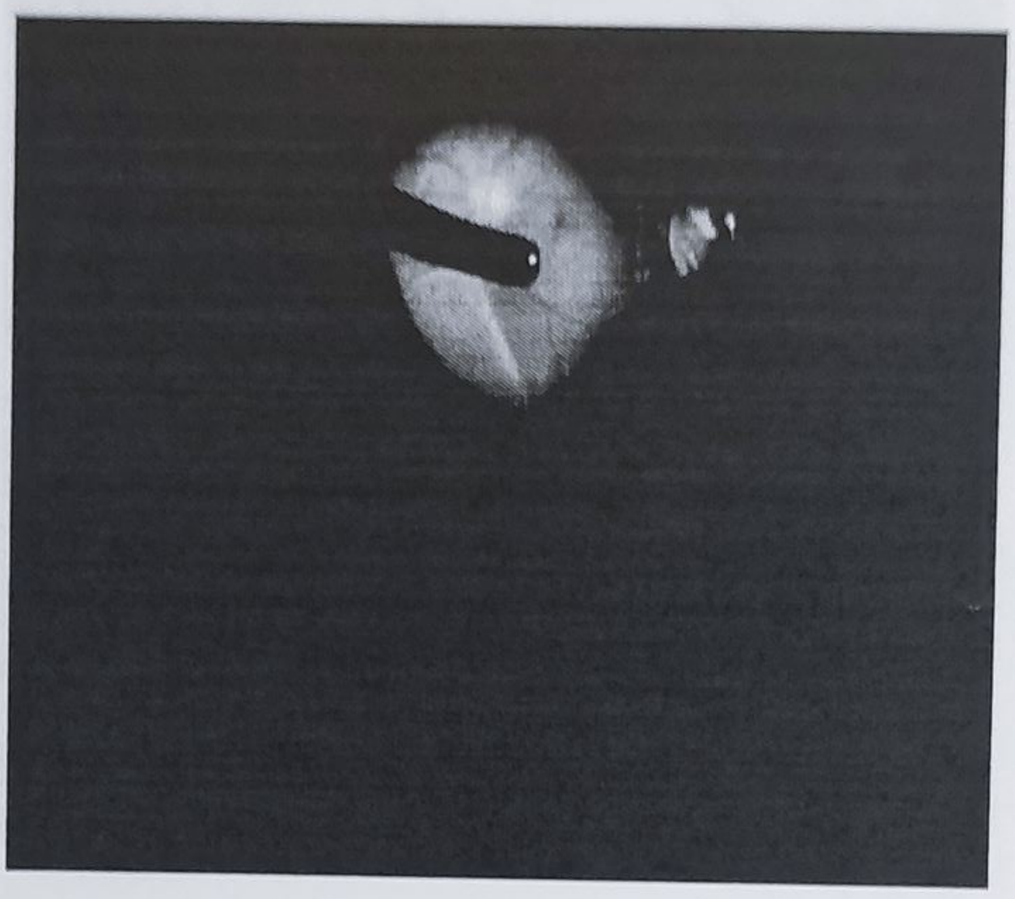

Fig. 4 Vitrectomie centrală (prin indentație)

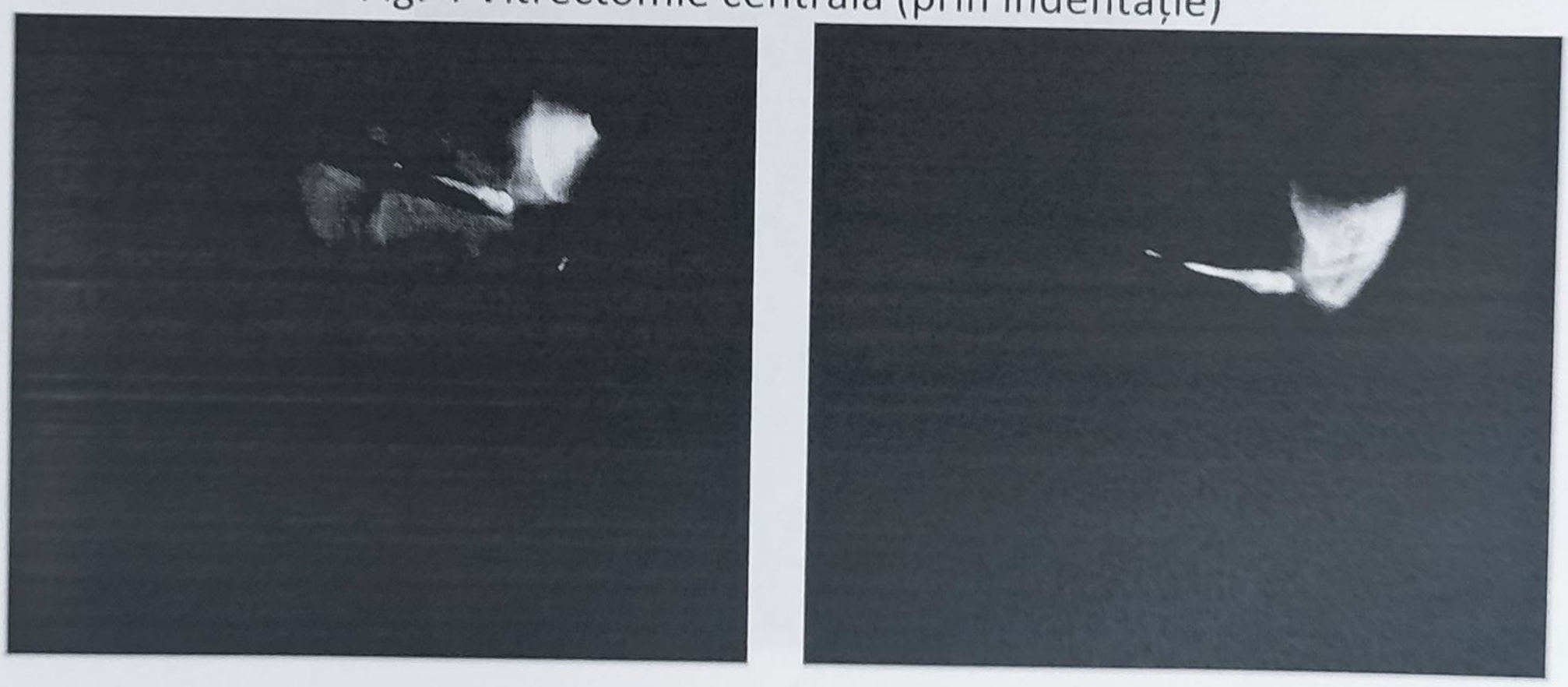

Fig. 5 a-b Vitrectomie pt. dezlipire de retină regmatogenă

Fig. 6 Vitrectomie la nivelul unei rupturi retiniene

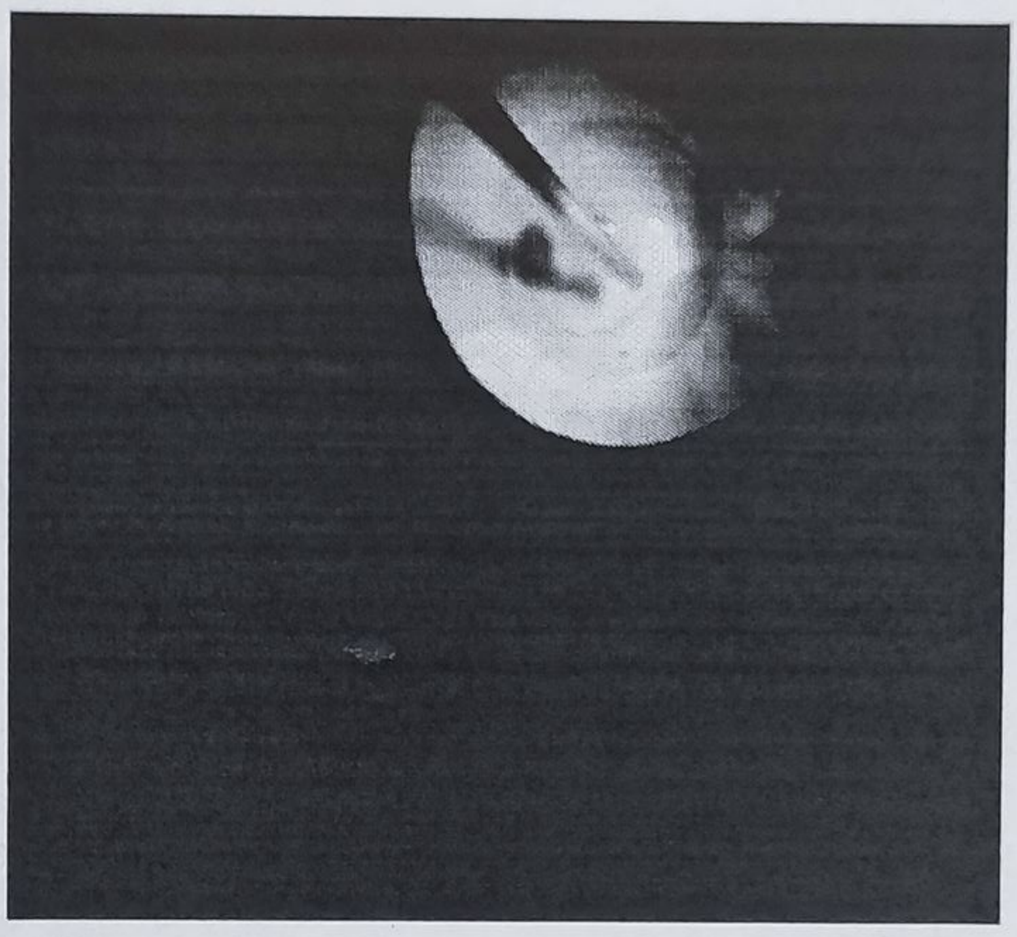

Fig. 7 Injectarea de perfluorocarburi lichide

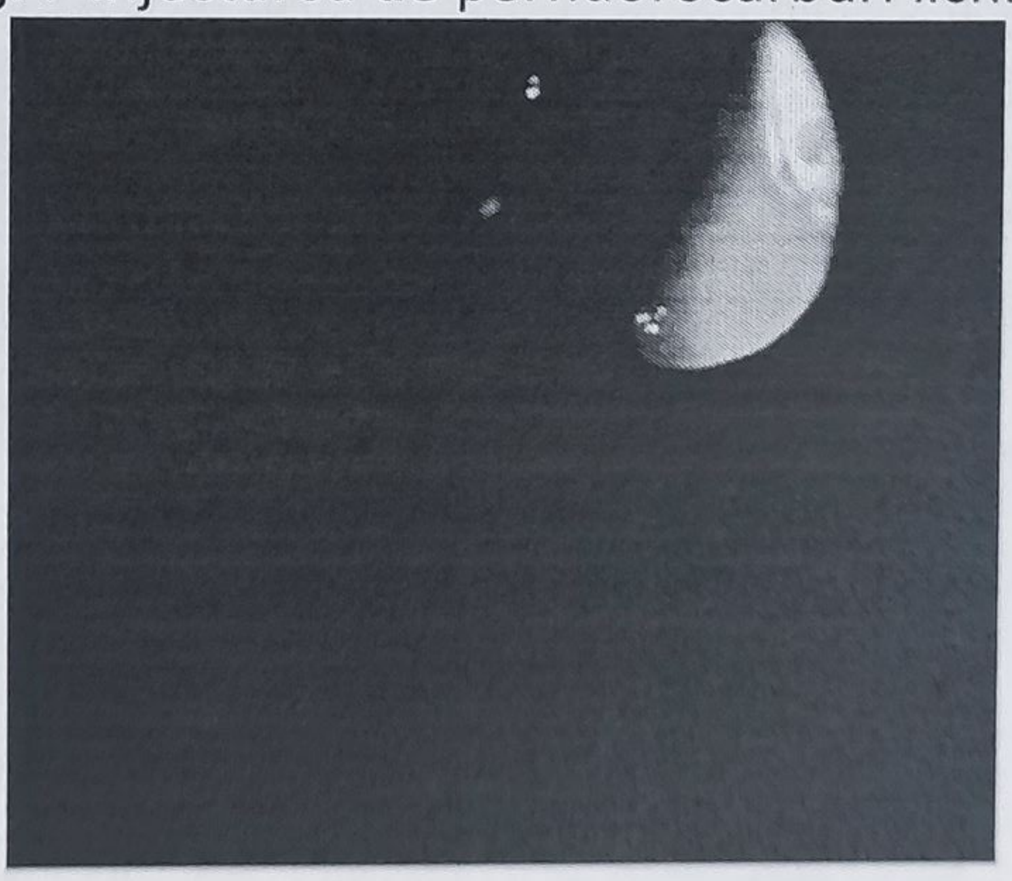

Fig. 8 Blocarea rupturii retiniene cu crioda

Fig. 9 Blocarea rupturii retiniene cu endolaserab externo

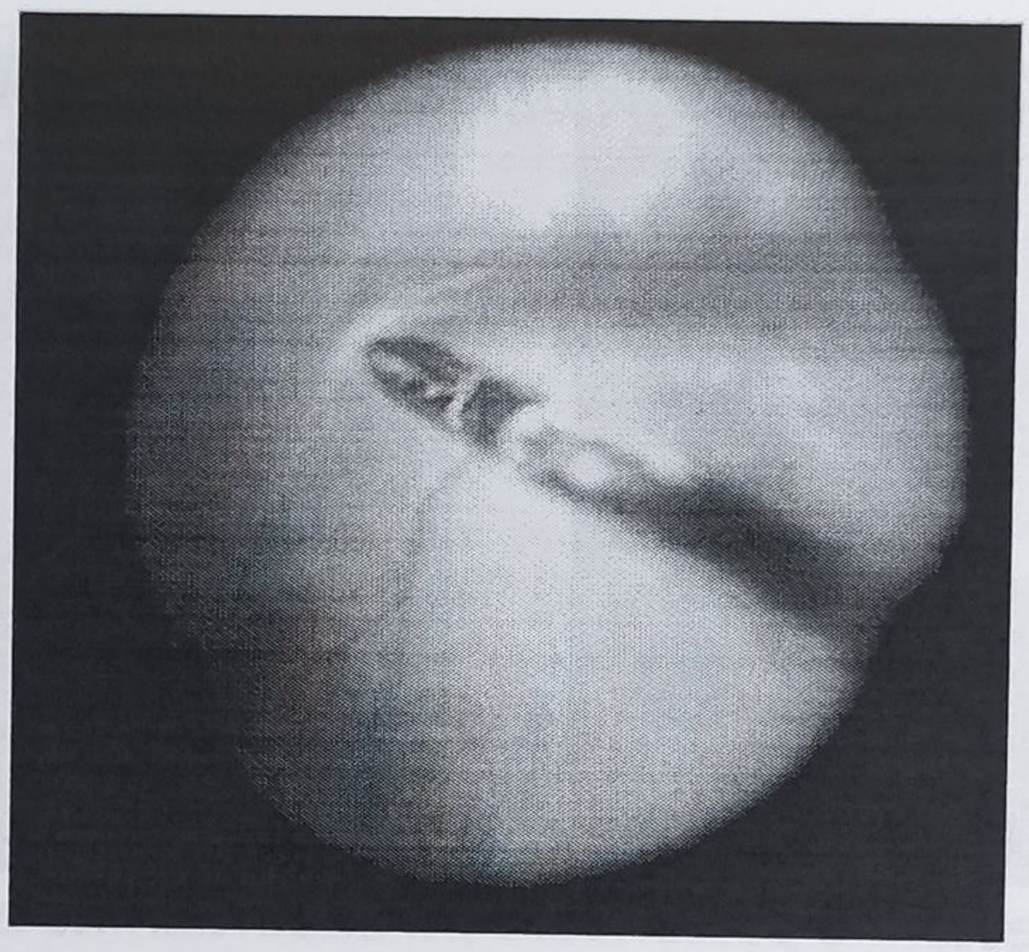

Fig.10 Disecția cu pensa a unei membrane

Fig. 11 Peelingul membranei limitante interne epiretiniene
după colorația cu verde de indocianină

Fig. 12 a-b Extracția cristalinului din vitros prin vitrectomie pars plana

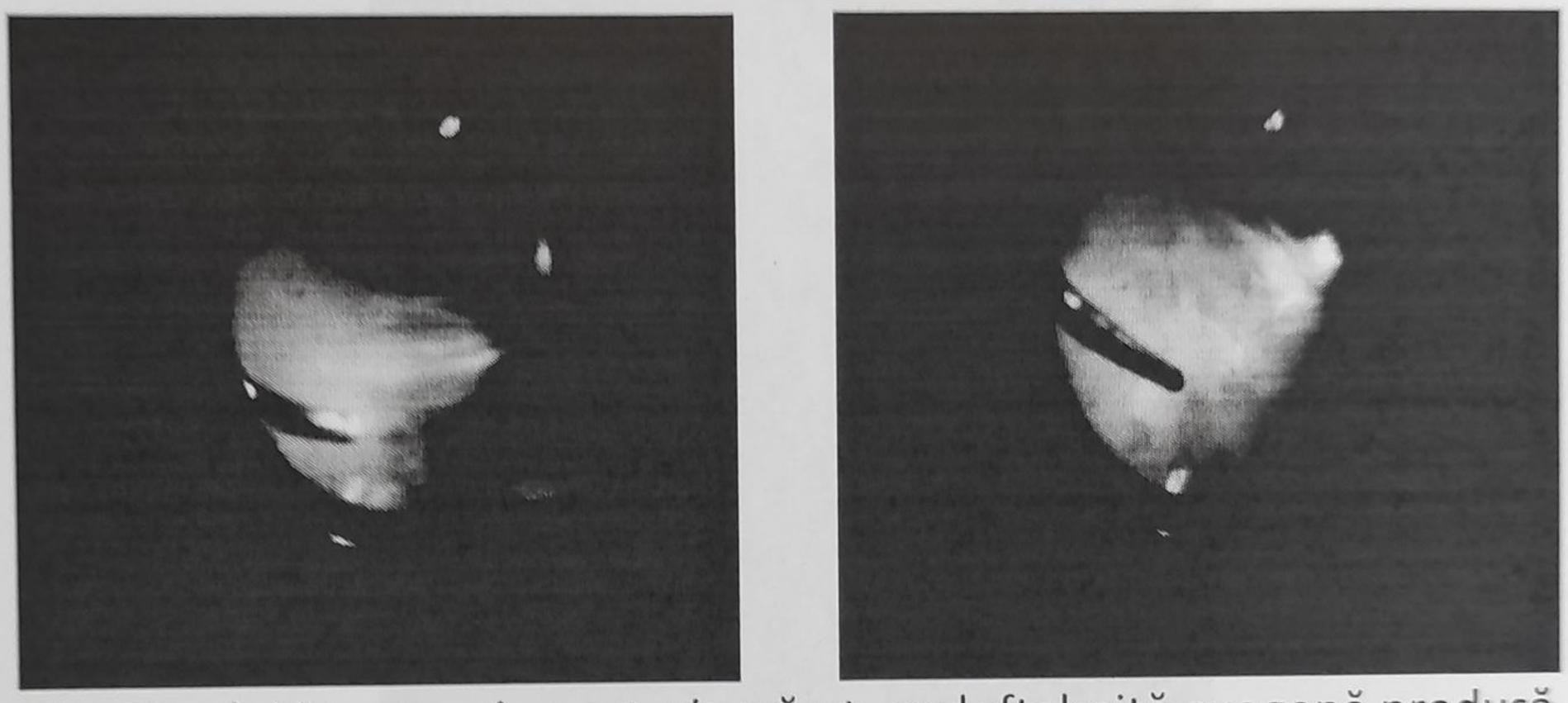

Fig. 13 a-b Vitrectomie posterioară pt. endoftalmită exogenă produsă de un corp străin intraocular

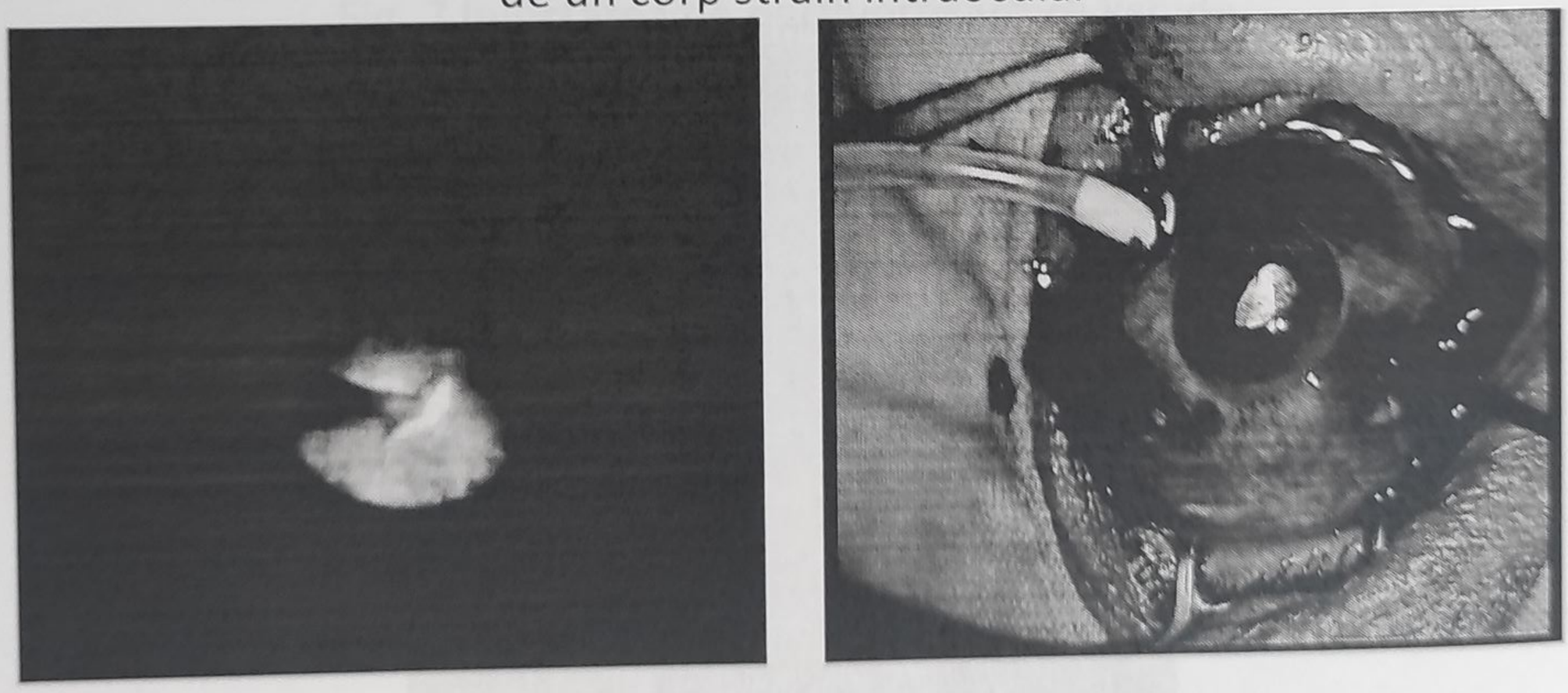

Fig. 14 a-b Extracția corpului străin cu magnetul intraocular prin pars plana

Bibliografie

1. *Chang S. Intraocular gases. In: Ryan SJ, Wilkinson CP (Eds.) Retina 3 Vol. St.Louis: Mosby 2001; 2147-61.*
2. *Charles S, Katz A, Wood B. Vitreous microsurgery. Third edition. Philadelphia, Williams and Wilkins 2002; 76–82.*
3. *Diabetic Retinopathy Vitrectomy Study Research Group. Early vitrectomy for severe vitreous hemorrhage in diabetic retinopathy. Four- year results of a randomized trial. Report 5. Arch Ophthalmol 1990;108:958-64.*
4. *Eckardt C. Transconjunctival sutureless 23-gauge vitrectomy. Retina 2005;25:208-11.*
5. *Fugii GY, De Juan E, Humayun MS, Chang TS, Pieramici DJ, Barnes A, Wu SL, Sommerville DN. A new 25-gauge instrument system for transconjunctival sutureless vitrectomy surgery. Ophthalmol 2002;109:1814-20.*
6. *Greve MD, Vitreoretinal surgical anatomy. In: Peyman, Meffert, Conway, Chou (Eds.). Vitreoretinal surgical techniques. United Kingdom, Martin Dunitz, 2001; 2–6.*
7. *Hamilton RC, Grizzard WS. Complications. In: Gills JP, Hustead RF, Sanders DR (Eds.). Ophthalmic Anesthesia. Slack Incorporated, New Jersey. 1993; 187-202.*
8. *Hee MR, Izatt JA, Swanson EA, et al. Optical coherence tomography of the human retina. Arch. Ophthalmol 1992; 113: 325-32.*
9. *Kimura T, Takahashi M, Takagi H, Kiryu, Nishiwaki H, Tanabe T et al. Is removal of internal limiting membrane always necessary during stage 3 idiopathic macular hole surgery? Retina 2005; 25(1):54-58.*
10. *Kun F. Vitreous and Retina, in: Ocular traumatology 2008, Springer – Verlag, Berlin Heidelberg New York, pg. 281 – 335.*
11. *Martinez-Toldos JJ, Hoyos JE. Dr.Hoyo's step by step basic vitrectomy. Jaypee Brothers, New Delhi. 2006.*
12. *Mathis A, Pagot V, Idder A, Malecaze F. Use of perfluorodecalin during vitrectomy in diabetics. J Fr Ophtalmol. 1993; 16:584.*
13. *Oyagi T, Emi K. Vitrectomy without scleral buckling for proliferative vitreoretinopathy. Retina 2004;24:215-18.*
14. *Puliafito CA, Hee MR, Schuman JS et al. Epiretinal Macular Membranes. In: Puliafito CA. OCT of ocular diseases. Slack Inc. Thorofare; 1996.*
15. *Sebastian Wolf, Verena Schön, Petra Meier, Wiederman P. Silicone oil-RMN3 mixture (heavy silicone oil) as internal tamponade for complicated retinal detachment. Retina 2003; 23: 335-42.*

Lista prescurtărilor

- *CSIO = Corp Străin Intra Ocular*
- *DPV = Decolare Posterioară de Vitros*
- *DR = Dezlipire de Retină*
- *DRR = Dezlipire de Retină Regmatogenă*
- *DRT = Dezlipire de Retină Tracţională*
- *EPR = Epiteliul Pigmentar Retinian*
- *MLI = Membrana Limitantă Internă*
- *OCT = Tomografia în Coerenţă Optică*
- *PFCL = PerFluoroCarburi Lichide*
- *PVR = Proliferare Vitreo Retiniană*
- *RDP = Retinopatie Diabetică Proliferativă*
- *TPA = Activator Tisular al Plasminogenului*
- *VPP = Vitrectomia Pars Plana*

CAPITOLUL IX

TRATAMENTUL ÎN ENDOFTALMITĂ

MARIETA DUMITRACHE
MIRCEA PIENARU

- Endoftalmitele sunt afecţiuni oculare infecţioase grave, care afectează conţinutul ocular, umoarea apoasă şi corpul vitros.
- Endoftalmitele sunt o urgenţă oftalmologică medicală şi/sau medico-chirurgicală prin afectarea majoră a funcţiilor vizuale şi uneori afectarea anatomică a globului ocular.
- Endoftalmitele infecţios/inflamatorii sunt produse etiologic prin:
  - germeni gram pozitivi(cele mai frecvente bacterii care pot determina endoftalmita):
    - STAFILOCOC, PNEUMOCOC, STREPTOCOC VIRIDANS
    - La nou născut cu meningită sunt implicaţi STREPTOCOCI din grupul B
    - La persoanele în vârstă, cu boli maligne sunt prezenţi STREPTOCOCI din grupul G şi CLOSTRIDII în neoplasm de colon
    - La cei cu abuz de tratamente I.V. pot fi implicaţi BACILUS CEREUS
  - germeni GRAM NEGATIVI:
    - ESCHERICHIA COLI (cel mai frecvent)
    - NEISSERIA
    - KLEBSIELA
    - SERATIA
  - NOOCARDIA STEROIDES
  - ACTINOMICES
  - MICOBACTERIUM TUBERCULOSIS
  - FUNGI-generează peste 50% din endoftalmitele endogene:
    - CANDIDA ALBICANS-80%
    - ASPERGILLUS-la cei cu tratamente i.v. prelungite
- **Majoritatea endoftalmitelor acute postoperatorii sunt determinate de germeni gram pozitiv, dar tratamentul antibacterian instituit imediat trebuie să fie cu spectru larg, pentru germeni gram pozitiv şi negativ.**
- Terapia antimicrobiană cu spectru larg, trebuie instituită rapid, fără a aştepta rezultatele de laborator (pentru că acestea apar după minim 48 ore), dar recoltarea din umorul apos şi/sau corpul vitros (rezultate pozitive mai frecvent) trebuie făcută înainte de începerea tratamentului antibiotic.
  - tratamentul antibiotic trebuie administrat intravitreean pentru a asigura pătrunderea antibioticelor în spaţiul infectat
  - dacă nu sunt disponibile rezultatele probelor recoltate, se recurge la terapie care să acopere bacteriile gram pozitive şi gram negative.
- Antibioticul de elecţie pentru germeni gram pozitiv este-VANCOMICINA
- Antibioticele împotriva germenilor gram negativ sunt:

- AMINOGLICOZIDE
  - GENTAMICINA cu acţiune pe enterococ şi acţiune sinergică cu vancomicina
  - AMIKACINA are toxicitate mai redusă
- CEFALOSPORINE de generaţie III-CEFŢAZIDIM

- Recomandările terapiei actuale în endoftalmită sunt:
  - ADMINISTRARE INTRAVITREANĂ de
    - VANCOMICINĂ-1mg/0,1ml asociat cu
    - CEFTAZIDIM-2,25mg/0,1ml, care poate fi înlocuit cu
    - AMIKACIN-0,4mg/0,1ml la pacienţii cu alergie la beta-lactam dar trebuie administrat cu precauţie din cauza riscului crescut de toxicitate retiniană
  - Bacteriile gram pozitive în endoftalmite sunt sensibile la Vancomicină în proporţie de 99%, iar cele gram negative sunt sensibile la Ceftazidim sau Amicacin în proporţie de 90%, dar incidenţa rezistenţei microbilor este ridicată pentru enterococ la Vancomicină.
    - FLUOCHINOLONE intravitrean de tip:
      - MOXIFLOXACIN sunt alternative la Vancomicină şi Ceftazidim, datorită spectrului larg, acoperind bacteriile gram pozitiv şi negativ.
      - LEVOFLOXACIN are o bună penetrabilitate intravitreană, un spectru larg şi generează mai greu rezistenţă microbiană.
      - Folosirea fluochinololelor în profilaxia sau tratamentul altor infecţii oculare poate creşte rezistenţa germenilor.
      - Este recomandabilă administrarea fluorochinolonelor alături de alte medicamente, care să acopere cu probabilitate mai mare germenii gram pozitiv.

- Aceste medicamente pot fi administrate şi topic sau sistemic.
- ESCRS Endoftalmity study au raportat (2013) rezultate excelente în endoftalmită prin injecţia de CEFUROXIM intracameral după operaţia de cataractă (scăderea frecvenţei endoftalmitei de la 0,48% la 0,06% în Suedia prin folosirea cefuroxim).
- Cefuroxim este un antibiotic de tip cefalosporină de generaţie II cu efect pe stafilococ şi streptococ, unii germeni gram (-) de tip p. acnes şi difteroizi.
- Folosirea profilactică intracameral în endoftalmite a cefuroxim (APROCAN) a fost folosit în ultimii ani în multe ţări Europene cu rezultate mulţumitoare.
- Unii autori au preferat injecţii intracamerale de antibiotic cu fluochinolonă de generaţie IV (INDIA) MOXIFLOXACIN.

- **Este necesară reconsiderarea terapiei antibiotice dacă starea pacientului nu se ameliorează la 36-48 ore de la iniţierea tratamentului.**
- Efecte adverse:
  - durere la locul injecţiei
  - abrazie corneană
  - uveită
  - creşterea PIO
  - toxicitate retiniană
  - hemoragie subconjunctivală, vitreană, subretiniană
  - DR
  - OACR

- incidenţa efectelor adverse creşte la administrarea prelungită, în special pentru AMIKACINA care produce toxicitate retiniană.

- Aceste medicamente trebuie reconstituite şi diluate înainte de administrare şi de aceia este necesară respectarea tehnicilor de asepsie pentru a preveni apariţia complicaţiilor prin folosirea de soluţii contaminate.
- Infecţiile fungice: CANDIDA cel mai frecvent necesită tratament cu

-AMFOTERICINĂ B=5-10MCG/0,1ML intravitrean

-alternative terapeutice la amfotericin B sunt FLUCONAZOL şi VORICONAZOL intravitrean

Antibiotice intravenoase singure sau în combinaţii cu antibiotice topice, subconjunctival pot fi folosite în endoftalmita exogenă, dar se pare că nu ar avea un efect terapeutic benefic superior faţă de antibioticele intravitrean, probabil datorită insuficientei penetrări medicamentoase intraocular cu concentraţii subterapeutice.

Antibiotice sistemice în endoftalmite

-Ciprofloxacin (Ciflox)-per os=750mg(1cp)x2/zi
-IMIPENEM(TIENAM)-i.v.=3-4g/zi în 4 perfuzii
-LEVOFLOXACIN (TAVANIC)-per os=500mg (1cp)x2/zi
-MOXIFLOXACIN (IZILOX)-per os=400mg (1cp) /zi
-RIFAMPICIN (RIFADIN)- per os=10mg/Kg/12h
-FOSFOMICIN (FOSFOCIN)-i.v.=200mg/Kg/zi x3/zi

Antifungice sistemice

-VORICONAZOL-per os =400mg x2/zi-prima zi, urmat de
=200mg x2/zi
-CASPOFUNGIN (CANLIDAS)-per os =70mg/zi-prima zi, apoi
=50mg/zi
=1mg/Kg/zi la copil
-FLUCONAZOL (TRIFLUCAN)-per os=800mg/zi
=400mg/zi într-o priză

-ANCOTIL (5FCl-FLUCITOSIN) nu se foloseşte în monoterapie
=100mg/Kg/zi
-rezistenţă frecventă

- **Antibiotice topice şi subconjunctivale**-nu aduc beneficii suplimentare în tratamentul endoftalmitelor.
- Utilizarea antibioticelor sistemic este utilă în leziunile oculare, dar controversată în scop profilactic.
- **Tratamentul corticosteroid sistemic, intravitrean, subconjunctival**-nu ameliorează evident evoluţia endoftalmitelor, deşi reduc răspunsul inflamator.
- **Vitrectomia** prin pars plana, presupune înlăturarea vitrosului cu modificările sale patologice.
- Vitrectomia prin pars plana este indicată în:
  - endoftalmita endogenă şi exogenă dacă nu se constată ameliorare clinică după 24-48 ore de tratament, dacă se suspectează infecţie cu bacterii virulente.
- Vitrectomia imediată:
  - abces vitrean
  - suspiciune de Endoftalmită fungică
  - AV-pl
  - Endoftalmita cu CSIO
- Vitrectomia precoce - rezistentă la tratamentul medical bine condus după 48h.
- Vitrectomia tardivă - evoluţie nefavorabilă a endoftalmitei
  - scădere importantă a AV
- Vitrectomia - asigură o distribuţie mai bună a antibioticelor intraocular
  - permite recoltarea de vitros pentru examen bacteriologic
- Endoftalmitele sunt
  - infecţioase - endogene
  - exogene-chirurgicale - acute
  - cronice
  - legate de bula de filtraţie
  - nechirurgicale - posttraumatice

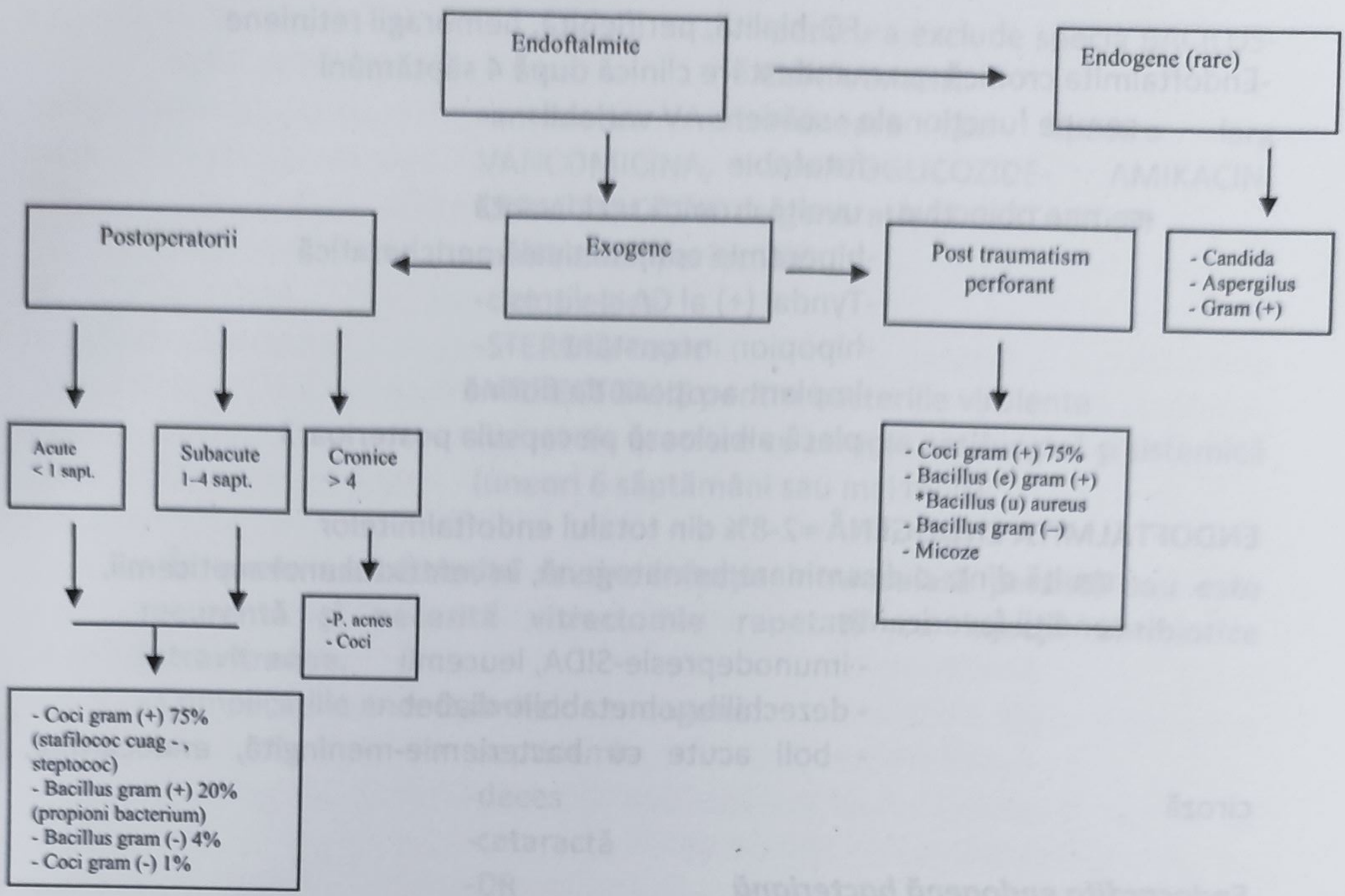

Diagnostic clinic în endoftalmite

- Endoftalmita acută - cu debut sub o săptămână

-semne funcţionale-durere intensă, insomniantă, rezistentă la antialgice
-scăderea AV
-lăcrimare, fotofobie

-semne obiective - edem palpebral intens
- secreţie purulentă
- chemozis
- hiperemie conjunctivală pericheratică
- edem cornean
- hipopion
- exudat purulent în vitros
- FO nu poate fi examinat

-Endoftalmita subacută-cu debut între 1-4 săptămâni

-semne funcţionale - durere inconstantă sensibilă la antialgice

-semne obiective - edem palpebral
- hiperemie conjunctivală pericheratică
- tyndal (+) al camerei anterioare, reacţie fibrinoasă, hipopion inconstant

- FO-hialită, periflebită, hemoragii retiniene

-Endoftalmita cronică -cu manifestăre clinică după 4 săptămâni

- semne funcţionale - scădere AV variabil
-fotofobie

-semne obiective - uveită cronică recidivantă
-hiperemie conjunctivală pericheratică
-Tyndal (+) al CA şi vitros
-hipopion inconstant
-implant acoperit de fibrină
-placă albicioasă pe capsula posterioară

ENDOFTALMITA ENDOGENĂ =2-8% din totalul endoftalmitelor

- rezultă dintr-o diseminare hematogenă, în contextul unei septicemii.
- condiţii favorizante:
- imunodepresie-SIDA, leucemii
- dezechilibru metabolic-diabet
- boli acute cu bacteriemie-meningită, endocardită, ciroză

Endocardita endogenă bacteriană

-diagnosticul se bazează pe paracenteza camerei anterioare, sau vitrectomie cu prelevare de umor apos, corp vitros, culturi şi coloraţie giemsa şi gram.Agenţii bacterieni sunt gram pozitivi.

-rezultatul analizelor trebuie coroborat cu starea clinică pentru confirmarea diagnosticului.

-Tratamentul endoftalmitei endogene bacteriene:

-internare în spital

-antibiotice intravitrean prin vitrectomie, la nevoie tratament antifungic asociat

-antibioticele se administrează imediat, empiric, sub forma asocierilor antibiotice, sau ţintit după rezultatele culturilor.

-antibioticele sunt-VANCOMICINA (pentru gram pozitiv)

-AMINOGLICOZIDE-AMIRACIN (pentru gram negativ)

-CEFALOSPORINE de generaţie III-CEFTAZIDIM (pentru gram negativ)

-pentru a exclude specia BACILUS-CLINDAMICIN.

-antibiotice intravenoase cu spectru larg VANCOMICINA, AMINOGLICOZIDE- AMIKACIN, CEFALOSPORINE de generaţia III-CEFTAZIDIM

-antibiotice periocular

-cicloplegice

-STEROIZI-topic

-VITRECTOMIE pentru bacteriile virulente

-la nevoie asociere cu terapie antifungică şi sistemică (uneori 6 săptămâni sau mai mult)

- În unele endoftalmite severe infecţia intraoculară persistă sau este recurentă şi necesită vitrectomie repetată cu injecţii antibiotice intravitreene.

- Complicaţiile endoftalmitelor endogene:

-septicemie

-deces

-cataractă

-DR

-hemoragie supracoroidiană, vitreană,

-hipotonie, ftizie de glob

-Prognosticul este legat de virulenţa germenilor şi de starea de sănătate a pacientului.

Endoftalmita endogenă fungică

Produsă de candida care poate genera:

- leziuni corioretiniene care nu afectează corpul vitros şi care pot beneficia de tratament cu antifungice oral:
  - -TRIAZOL
  - -FLUCONAZOL
  - -VORICONAZOL=200mg timp de 2-4 săptămâni
- în cazul endoftalmitei cu afectarea corpului vitros este indicată:
  - -VITRECTOMIA prin pars plana
  - -AGENŢI ANTIFUNGICI-<u>intravitrean</u>
    - AMFOTERICINA B=5-10µg/0,1ml
    - VORICONAZOL=100µg/0,1ml cu sau fără DEXAMETAZON =0,4mg/0,1ml

-în infecţiile mai severe se folosesc şi antifungice i.v.-amfotericina B cu sau fără FLUCITOZINA
-CASPOFUGINA-antifungic nou din clasa echinocondium, cu activitate terapeutică împotriva speciilor candida şi aspergilus.
-MICAFUNGIN i.v. pentru tratament în Candida
-administrare sistemică de Amfotericină B, Caspofugină asociată cu tratament oral cu Voriconazol, Flucitozin, Fluconazol, Rifampicină.

Endoftalmite cu aspergilus-necesită un tratament agresiv cu:

- vitrectomie prin pars plana terapeutică şi de diagnostic, combinat cu injecţii intravitreene de AMFOTERICINĂ B sau VORICONAZOL şi CORTICOIZI i.v.
- majoritatea acestor pacienţi au aspergiloză diseminată şi necesită asocieri de tratament sistemic cu tratament oral de Amfotericină B, Voriconazol, Caspofungin;
- **Aceşti pacienţi trebuie urmăriţi în serviciul de Boli Infecţioase.**
- se mai pot folosi: ITRACONAZOL, MICAFUNGIN, FLUCITOZIN
- prognosticul visual rezervat

Endoftalmite cu cryptococus-necesită tratament oral cu AMFOTERICINA B şi FLUCITOZIN oral pentru stoparea progresiei bolii.

Endoftalmite cu coccidioididomicosis

- poate fi tratată oral cu FLUCONAZOL, ITRACONAZOL
- pentru cazurile cu evoluţie nefavorabilă sau localizări vitale-AMFOTERICINA B
- uneori este necesară VITRECTOMIE prin pars plana şi injectare intravitreană de AMFOTERICINA B şi VORICONAZOL.
- dacă este prezentă şi boală sistemică se asociază pe timp îndelungat administrarea i.v. de amfotericină B şi voriconazol
- la nevoie enucleaţia, în cazurile cu evoluţie nefavorabilă.

ENDOFTALMITA EXOGENĂ

Endoftalmita postoperatorie

- După o intervenţie chirurgicală penetrantă de pol anterior(cataractă, keratoplastie perforantă, vitrectomie) se poate produce o inflamaţie intraoculară intensă cu:
  - congestie conjunctivală pericheratică cu chemozis
  - edem palpebral
  - edem cornean
  - **hipopion**

- atenuarea sau dispariţia reflexului roşu pupilar
- **exudat purulent în vitros**

- Simptomatic, la scurt timp după intervenţia chirurgicală apar:
  - dureri oculare intense
  - scăderea (pierderea) vederii
  - fotofobie

- Endoftalmita postoperatorie poate fi:

Endoftalmita acută cu debut sub 6 săptămâni de la intervenţia chirurgicală penetrantă, care este generată de: ***stafilococ cuagulazonegativ de tip stafilococ epidermidis auriu, streptococ viridans, germeni gram negativi, specii de proteus pseudomonas, hemofilus.***

Endoftalmita cronică cu debut întârziat, debut după 6 săptămâni de la operaţie este produsă de: PROPIONIBACTERIUM ACNES, specii de STAFILOCOC coagulazo negativ, FUNGI.

Endoftalmita bulei de filtraţie - poate apare la câteva luni, ani de la intervenţia chirurgicală şi este generată de STREPTOCOC HAEMOFILUS, stafilococ.

- Pentru diagnosticul pozitiv de endoftalmită este necesară recoltarea intraoculară de umor apos şi vitros, inoculare şi culturi, antibiogramă, iar tratamentul necesită antibiotice intravitrean.

  -recoltarea din CA se face cu un ac de calibru 30 atasat la o seringă de tuberculină

  -recoltarea din vitros poate fi obţinută printr-o mică incizie sau folosirea instrumentelor de vitrectomie. Acul de calibru 25 se introduce prin pars plana până în vitrosul mediu şi se recoltează 0,2 - 0,5ml care se inoculează pe mediile de cultură; recoltările din vitros au şanse mai mari de a fi pozitive.

- Tratamentul endoftalmitei postoperatorii se face cu:
  - vitrectomie prin pars plana
  - aspiraţia vitrosului
  - administrare de antibiotice intravitrean :
  - VANCOMICIN, AMIKACIN, CEFTAZIDIM
  - Antibiotice sistemic, topic, PB
  - Corticoizi i.v.-discutabil

Endoftalmita post operatorie cu debut acut

- diagnosticul pozitiv se stabileşte după aspectul clinic
- dacă mediile oculare nu sunt transparente este necesară ecografia oculară A,B care poate evidenţia opacităţi vitreene, mambrane vitreene, îngroşarea coroidei, DPV, decolare de coroidă.
- Tratamentul imediat se face cu:

-Antibiotice intravitrean de tip VANCOMICINĂ, AMIKACINA(amikacina a înlocuit CEFTAZIDIM din cauza potenţialei toxicităţi a aminoglicozidelor)
-DEXAMETAZON poate reduce inflamaţia post operatorie, dar eficienţa lui în tratamentul endoftalmitei este discutabilă.

Endoftalmita postoperatorie cronică cu debut întârziat

- acest tip de endoftalmită este dat de Propionilbacterium acnes şi poate avea o evoluţie progresivă pe o perioadă de luni sau ani, producându-se o inflamaţie granulomatoasă cronică cu/sau fără placard alb periferic în sacul capsular
  -pot fi prezente precipitate corneene şi Tyndal pozitiv
- tratamentul necesită:
  -injectare cu antibiotice în sacul capsulei sau cavitatea vitreană (dar nu elimină infecţia)
  -vitrectomie în pars plana, capsulotomie parţială cu îndepărtarea selectivă a plăcii albe intracapsulare , injectare intravitreană de VANCOMICINĂ adiacent sau în sacul capsulei;
  -la nevoie îndepărtarea sacului capsular şi scoaterea (schimbarea) lentilelor intraoculare.

Endoftalmita asociată cu bula de filtraţie

- aspectul clinic este asemănător cu cel din endoftalmita postoperatorie cu debut acut, la care se adaugă prezenţa bulei de filtraţie.
- Clinic - hiperemie conjunctivală pericheratică
  -inflamaţia intraoculară intensă cu hipopion la câteva luni după operaţie
  -infecţia iniţială poate interesa doar bula de filtraţie (inflamaţia bulei) fără interesarea camerei anterioare sau a corpului vitros.Această inflamaţie va fi tratată prin antibiotice topice şi subconjunctivale şi control oftalmologic atent repetat.
  -Când inflamaţia bulei evoluează spre endoftalmită este necesar:
  1.-antibiotice intravitrean
  -speciile de streptococ sau haemofilus prezente în endoftalmita bulei de filtraţie sunt mult mai virulente

-tratamentul trebuie instituit imediat şi complet

2.–vitrectomie

- prognosticul este de multe ori rezervat

ENDOFTALMITA POSTTRAUMATICĂ

- apare la 15 - 30% după traumatisme oculare penetrante prin contaminarea directă a conţinutului ocular cu germeni proveniţi din mediul extern.
- este necesar CT pentru excluderea unui corp străin intraocular.
- persoanele după 50 ani, au risc mai mare de endoftalmită după leziuni oculare penetrante probabil prin existenta diverselor tare, sau ignorării bolii.

Tratamentul endoftalmitei acute posttraumatice este tratamentul endoftalmitei postoperatorii la care se adaugă terapia pentru bacilus, putându-se folosi şi CLINDAMICINA 0,4mg.

- **Tratament sistemic**

-Ceftazidim 2g i.v. x 3/zi
-Clindamicina=600-900 mg i.v. x 3/zi
-Amicacina=6mg/Kgc x 2/zi
-Ciprofloxacin p.o =0,750mg x 2/zi

- **Vitrectomie terapeutică**

Endoftalmita de natură bacteriană

- germenii implicaţi: STAFILOCOC, BACILUS (bacilus cereus 25%) şi este important de ştiut natura germenilor pentru atitudinea terapeutică.
- debut prin inflamaţie oculară de intensitate variabilă.

Endoftalmita micotică

- poate debuta la zile, săptămâni după un traumatism cu corpi vegetali sau obiecte contaminate cu sol.
- are evoluţie indoloră

Tratamentul endoftalmitelor infecţios/inflamatorii

- Endoftalmita este o urgenţă oftalmologică imediată în care diagnosticul trebuie stabilit în momentul prezentării pacientului la medic, iar tratamentul trebuie instituit rapid, fără a aştepta rezultatul culturilor, altfel este posibilă pierderea funcţională (uneori şi anatomică) a globului ocular.
- Rezultatul unei culturi bacteriene poate fi obţinut după 48 ore, iar sensibilitatea la antibiotice după alte 24 ore.
- Antibiotice eficiente pentru:
  - gram pozitiv-VANCOMICINA-topic, subconjunctival, i.v., intravitrean
  - gram negativ-AMINOGLICOZIDE-GENTAMICIN

-AMIKACIN
-CEFALOSPORINE de generaţia III-CEFTAZIDIM

- Bacillus-GENTAMICINA, AMIKACIN
-VANCOMICINA
-CEFTAZIDIM
-CLINDAMICINA

- **Orice caz suspect de endoftalmită necesită asistenţă medicală de urgenţă.**
- Indiferent de cauza endoftalmitei postoperatorie, posttraumatică sau endogenă, evaluarea clinică trebuie apreciată imediat prin măsurarea exactă a AV şi examinarea clinică oculară atentă.
- Ultrasonografia la nevoie
- Recoltarea de probe din corpul vitros şi umorul apos cu inoculare pe mediul Sabouraus, ciocolat, tioglicolat, culturi gram, ghiemsa.
- În endoftalmita postoperatorie pacienţii sunt trataţi imediat intravitrean cu Vancomicin şi Ceftazidim sau Amikacin în loc de Ceftazidim la pacienţii cu sensibilitate la betalactam.
  - Administrarea intravitreană imediată de antibiotice este esenţială în prognosticul endoftalmitelor endogene.
  - Administrarea de antibiotice sistemic în endoftalmită poate fi discutată pentru că EVS nu a decelat deosebiri semnificative, deşi mulţi oftalmologi consideră terapia sistemică necesară în tratamentul endoftalmitei.
- **Antibiotice topice** de tip GATIFLOXACIN sau MOXIFLOXACIN de 4-6 ori pe zi.
- **Antibiotice topice fortificate**: VANCOMICIN, TOBRAMICIN la oră
- **Vitrectomia imediată** prin pars plana în toate endoftalmitele severe pentru că poate îndepărta organismele care au produs infecţia şi asigură dispersie intravitreană a antibioticului.
- Vitrectomia terapeutică
  - clarifică mediile oculare opace
  - elimină bacteriile şi produşii toxici protejând retina de efectele toxice ale acestora.
  - elimină invazia bacteriană
  - previne organizarea vitrosului şi tracţiunile retiniene

Sugestie pentru prepararea Vancomicinei, Ceftazidimei şi Amicacinei pentru injecţia intravitreală

- ***Vancomicină de 1mg/0,1ml***
  - Efectuaţi prepararea formulei respectând cu stricteţe tehnicile aseptice şi filtrele necesare.
  - Diluaţi 1,000-mg fiolă de vancomicină cu 10 ml apă sterilă fără conservant pentru a realiza o soluţie de 100mg/Ml.

- Extrageţi 1ml din 100mg/ml soluţie şi turnaţi-o într-o fiolă sterilă goală.
- Adăugaţi 9mL din apa sterilă fără conservant pentru a produce o soluţie de 10 mg/Ml.
- Extrageţi 0,1 mL din soluţia finală pentru o doză de 1mg.
- Etichetaţi seringa în conformitate cu politicile spitalului.

- ***Ceftazidimă de 2,25 mg/0,1Ml***
  - Efectuaţi prepararea formulei respectând cu stricteţe tehnicile aseptice şi filtrele necesare.
  - Diluaţi 1,000-mg fiolă de ceftazidimă cu 10 ml apă sterilă fără conservant pentru a rezulta o soluţie de 100mg/Ml.
  - Extrageţi 1mL din 100mg/ml soluţie şi turnaţi-o într-o fiolă sterilă goală.
  - Adaugaţi 3,4Ml din apa sterilă fără conservant pentru a produce o soluţie de 22,5 mg/mL.
  - Extrageţi 0,1 mL din soluţia finală pentru o doză de 2,25mg.
  - Etichetaţi seringa în conformitate cu politicile spitalului.
- ***Amicacină de 0,4mg/0,1mL***
  - Efectuaţi prepararea formulei respectând cu stricteţe tehnicile aseptice şi filtrele necesare.
  - Extrageţi 0,16ml de amicacină de 250mg/mL soluţie şi turnaţi-o într-o fiolă.
  - Adăugaţi 9,84mL din clorura de sodiu 0,9% fără conservant pentru a realiza o soluţie de 4mg/mL.
  - Extrageţi 0,1 mL din soluţia finală pentru o doză de 0,4mg.
  - Etichetaţi seringa în conformitate cu politicile spitalului.

Profilaxie

- pacienţi în vârstă, cu tare generale imunitare (istoric de cancer, transplant de organe, diabet SIDA) trebuie identificaţi şi trataţi corespunzător.
- Profilaxia endoftalmitei postoperatorii:
  - reducerea numărului de germeni de la suprafaţa oculară preoperator prin:
    - IOD pavidone 5% preoperator timp de 2' apoi irigaţii
    - antibiotic topic-fluochinolon cu ore/zile înaintea operaţiei
    - câmpuri adezive
    - prevenirea pătrunderii de germeni în ochi postoperator
    - etanşeizarea inciziilor

- distrugerea germenilor care pot pătrunde în ochi prin injecţii intracamerale de antibiotic la sfârşitul operaţiei;
- antibiotic postoperator injectabil şi topic
- Tratament topic

-vancomicin 50mg/ml
-amikacin 20mg/ml
-prednisolon acetat 1%
-atropin sulfat 1%

- Tratament subconjunctival

-vancomicin hidroclorid 25mg în 0,5ml ser fiziologic
-ceftazidin=100mg în 0,5ml ser fiziologic
-amikacin=25mg în 0,5ml ser fiziologic în alergii la betalactam

- Tratament intravitrean:

-vancomicină=1mg în 0,1ml ser
-ceftazidim=2,25mg în 0,1ml ser
-amikacin=0,2-0,4mg în 0,1 ml ser

- Tratament sistemic-similar cu cel intravitrean, dar fără rezultate superioare

➢ pentru a evita producerea unei endoftalmite la scoaterea firelor după intervenţie chirurgicală este necesară dezinfecţie cu soluţie topică puternic antimicrobiană, IOD pavidone 5% care are şi un grad minim de toxicitate.

- Corneea trebuie protejată pe timpul infecţiei şi al perioadei inflamatorii cu DOXICICLINA şi vit. C puternic inhibitor al citochinelor proinflamatorii.
  - ➢ Doxiciclina ar putea fi utilă în inflamarea bulei de filtrare (acnee rozacee, keratita sicca, eroziuni corneene recidivante)
  - ➢ Acidul ascorbic acţionează ca un cofactor important în sinteza colagenului prin stabilizarea structurii terţiare a colagenului, reducerea proliferării fibroblastice corneene în leziunile corneene şi reducerea inflamaţiei.
- **Screeningul endoftalmitei:**
  - ➢ Dacă AV este mai mare de p.m.m.:

-aspiraţie vitreană
-Antibiotice intravitrean
-Antibiotice locoregional, sistemic

  - ➢ Dacă AV este p.l.:

-vitrectomie terapeutică imediat
-Antibiotice intravitrean

- Dacă evoluţia este nefavorabilă-VITRECTOMIE terapeutică
- Evoluţia endoftalmitei spre ameliorare nu este imediată, dar scăderea durerii şi a edemului palpebral pot fi semne de evoluţie favorabilă, corelate cu ultrasonografii repetate.

- **Prognostic**
  - Factori de prognostic nefavorabil:
    -AV=p.l.
    -infiltrat corneean, ulcer cornean inelar
    -absenţa reflexului roşu pupilar
    DPA
    -hipo, hipertonie oculară
    -boli asociate la persoane în vârstă
  - Prognosticul endoftalmitei este legat de:
    -starea de sănătate a pacientului
    -virulenţa germenilor
    -valoarea AV la prezentare

Endoftalmita endogenă ase prognostic rezervat.

PROTOCOL DE TRATAMENT ÎN ENDOFTALMITE

- **Prelevare si injectie intravitreana in endoftalmita, in bloc operator**
  - antalgice - paracetamol
    - AINS
  - spălat pe maini
  - anestezie topică
  - dezinfectie cutanată şi a fundurilor de sac cu BETADINE
  - câmp operator
  - puncţia camerei anterioare - la limb sub hipopion
    - seringă de insulină, ac 25.27 g
    - aspirare 0.15 ml UA+ hipOpion
  - Injecţie intravitreană de antibiotic - la 4 mm de limb
    - 2 seringi; separate pentru Vancomicin = 1mg/0.1 ml
    - Ceftazidin = 2mg/0.1 ml
  - Daca AV este p.l. = VITRECTOMIE de urgenţă şi prelevarea de vitros înainte de începerea vitrectomiei

- **Tratament sistemic:**

Examen UA, Vitros	Fluochinolon	Asocieri, alternative în alegeri
Antibiogramă negativă	LEVOFLOXACIN (TAVANIC)	- IMIPENEM (TIENAM) - RIFAMPICINA (RIFADIN)
Coci gram (+)	MOXIFLOXACIN (IZILOX)	
Bacili gram (+)		
Bacili gram (-)	CIPROFLOXACIN (CIPLOX)	- IMIPENEM - FOSFOMICIN

- antalgice
- corticoterapie: metilprednisolon (SOLUMEDROL) I.V. = 500 mg x 3 / zi

- **Tratament local:**

- antibiotic şi corticoterapie x 6/zi
- daca este bacil gram (-) – Ciprofloxacin
- midriatice-Atropină 1% x 3 / zi

- **Ecografie repetata**

- **Bilant de laborator**:
  - formulă leucocitară, VSH, CRP, ionogramă, funcţia renală, hepatică, glicemie.

Bibliografie

1. *Maryana Scholl, J.D.Scholl-U.S.Pharm 2011-36 (4) Treatment of endoftalmitis resulting for traumatic eye injures.*
2. *Jeff Cohen, Susanah Marcus-Freeman, Eva Manousakis-Treatment strategies for endoftalmitis 2011*
3. *American Academy Ophtalmology-Retina and Vitreous=2012, 2013, sect 12*
4. *Marieta Dumitrache, Magdalena Aniţescu, V. Potop.- Traumatisme Oculare- Ed. Universitară „Carol Davila"2009*
5. *Marieta Dumitrache-Tratat de Oftalmologie-vol II-Ed. Universitară „Carol Davila"-2012.*

CAPITOLUL X

EVISCERAŢIA, ENUCLEAŢIA, EXENTERAŢIA

E. UNGUREANU
SÎNZIANA GRĂDINARU
R.C. CIULUVICĂ

INTERVENȚII CHIRURGICALE (ANEXA CD) – E. UNGUREANU

EVISCERAȚIA

- Este o procedură prin care se îndepărtează conţinutul globului ocular (uveea, retină, cristalinul, umoarea apoasă, corpul vitros) cu prezervarea sclerei, conjunctivei, capsulei Tenon şi a nervului optic.
- În majoritatea cazurilor se îndepărtează şi corneea. Aceasta poate fi însă păstrată pentru mărirea volumului din interiorul globului ocular dacă nu există patologie la nivelul ei, mai ales pentru glob microftalm.

Indicaţii

- Ochi dureros, fără percepţie luminoasă, mai ales dacă este cunoscută boala de bază. Aceasta este indicaţia principală şi e folosită mai ales pentru glaucoame neovasculare, endoftalmite infecţioase etc. Procedura este mai rapidă din punct de vedere chirurgical, menţine sclera care va înveli implantul şi astfel complicaţiile postoperatorii sunt semnificativ reduse ca frecvenţă, păstrează inserţiile muşchilor extrinseci şi astfel asigură o mobilitate superioară faţă de enucleaţie
- Glob ocular dezorganizat, inestetic din punct de vedere cosmetic
- Alte indicaţii sunt traumatisme oculare, mai ales întinse, care nu asociază prolaps uveal foarte întins, de preferinţă mai recente de 24 h,
- Phthisis bulbi fără microftalmie

Contraindicaţii şi dezavantaje

- Tumori maligne intraoculare. Prezintă riscul diseminării celulelor tumorale la nivelul zonelor adiacente, intens vascularizate, cu dezvoltarea unei leziuni locale sau la distanţă, prin migrare vasculară.
- Traumatisme întinse, cu afectare uveală importantă şi depăşirea probabilă a barierei hemato-oculare şi risc de oftalmie simpatică. Aproximativ 0.19% din pacienţii cu traumatism ocular pot dezvolta oftalmie simpatică.
- Cazuri în care este necesar examenul anatomo-patolologic. Dacă se practică evisceraţie este mai dificil diagnosticul anatomo-patologic deoarece nu prezervă arhitectura normală a structurilor intraoculare.

Alternative

- Pentru glob dureros, alternative posibile descrise sunt:
  - Tratamentul glaucomului neovascular prin crioaplicaţii, injecţii intravitreene cu inhibitori de VEGF
  - Injecţia retrobulbară de alcool pentru ochi nefuncţional dureros
- Din punct de vedere cosmetic, pentru glob nefuncţional nedureros, inestetic, alternative la intervenţia chirurgicală sunt folosirea lentilelor de contact cosmetice, folosirea unor prosteze sclerale sau tatuajul corneean.

  - Lentilele de contact se folosesc în scop cosmetic cu rezultate bune, sunt în general bine suportate, permit o mobilitate a ochiului excelentă.
  - Prostezele sclerale se folosesc pentru ochi microftalm, pot genera un disconfort mai mare decât lentilele de contact, mobilitatea şi aspectul cosmetic sunt de asemenea foarte bune.
- Dezavantajele lentilelor de contact cosmetice şi ale prostezelor sclerale sunt faptul că reprezintă o alternativă doar cosmetică, nu se pot folosi în caz de glob dureros, infecţie intraoculară etc

Instrumentar

- Blefarostat
- Cuţite pentru paracenteza camerei anterioare
- Pense de tip Mosquito
- Foarfecă de tip Vannas
- Foarfecă de tip Westcott
- Lingură de evisceraţie
- Portac

Evaluarea preoperatorie

- Trebuie urmărit istoricul afecţiunii - traumatism, afecţiune oculară congenitală sau dobândită
- Se evaluează disconfortul pacientului - durere, aspect estetic
- Obiectiv: AV, examen biomicroscopic, examinarea fundului de ochi, ecografie (pentru evaluarea existenţei unei patologii tumorale, mai ales dacă examenul FO nu se poate efectua corespunzător) exoftalmometrie, mobilitate oculară - documentată prin fotografii în cele 9 poziţii ale vederii, evaluarea pleoapelor (entropion, ectropion, ptoza, laxitatea pleoapei inferioare)
- Boli generale asociate. Dacă acestea pot potenţial îngreuna efectuarea intervenţiei chirurgicale sau recuperarea postoperatorie, ele trebuie tratate şi pacientul stabilizat preoperator- mai ales pentru depresie respiratorie, hipocoagulabilitate, tulburări de ritm.
- Explicarea posibilităţilor existente - evisceraţie sau enucleaţie, tip de implant, cu obţinerea unui consimtatmant informat. Dacă se consideră necesar, se poate recomanda consiliere psihologică preoperatorie.

Anestezia

- ***Anestezia generală.***
  - Avantajele anesteziei generale - nu modifică raporturile structurale la nivelul orbitei, poate fi efectuată şi în cazul unor traumatisme întinse (cu

glob parţial eviscerat, edem palpebral, hematoame retrobulbare etc) şi minimizează impactul emoţional produs de îndepărtarea globului ocular.

- ***Anestezia locală*** constă în bloc retrobulbar (xilină 2% + bupivacaină 0.5% raport 1:1 - sau alte variante). În general se introduce o cantitate mai mare de anestezic - 5-10 ml, în funcţie de orbită. În general se asociază cu sedare intravenoasă.
  - Avantajele sunt că procedura şi recuperarea sunt mai rapide, complicaţiile sistemice sunt mai mici iar cele locale sunt puţin importante şi se poate efectua şi la pacienţi cu stare generală parţial deteriorată la care anestezia generală este prea riscantă.

Prevenţia îndepărtării ochiului funcţional

- Chiar dacă frecvenţa este foarte redusă, prezintă importanţă maximă datorită riscului ca pacientul să rămână complet nevăzător.
- De cele mai multe ori, aspectul globului ocular afectat este clar modificat şi această confuzie nu este posibilă.
- Când însă polul anterior este normal - aspectul polului anterior poate fi simetric şi confuzia este posibilă.
- **Este extrem de important ca ochiul să fie marcat preoperator şi să fie verificat de mai multe ori de echipa chirurgicală preoperator, inclusiv examinarea fundului de ochi, pentru că o eventuală eroare nu mai poate fi corectată.**

Tehnica operatorie

- După instalarea anesteziei se plasează un blefarostat.
- Pleoapele pot fi fixate cu fire separate, mai ales în cazul traumatismelor care asociază laceraţie palpebrală şi/sau plaga sclerala întinsă, cu prolaps uveal mare.
- Se realizează decolarea conjunctivei şi a Tenon-ului anterior pe 360 şi acestea de decolează parţial de pe sclera spre fundurile de sac conjunctivale. Nu este necesară o disecţie atât de întinsă ca în cazul enucleaţiei.
- Se realizează o paracenteză a camerei anterioare şi se practică keratotomie în trepte la nivelul limbului sclero-corneean. În funcţie de starea oculară şi patologie, sunt posibile mai multe variante de abordare.
  - În general corneea se îndepărtează cu totul, avantajele fiind reducerea disconfortului postoperator dat de sensibilitatea corneeană şi o rezistenţă mai mare la eroziune a sclerei faţă de cornee.
  - Corneea poate fi însă păstrată - de exemplu în cazul unui glob microftalm - permiţând astfel introducerea unui implant intrascleral. Dacă patologia pentru care se realizează evisceraţia este infecţioasă - de exemplu ulcer

corneean perforat sau dacă există un proces de macerare a corneei care se continuă la nivelul sclerei, se poate realiza o excizie mai largă, de exemplu a corneei şi a unei părţi din sclera care o circumscrie, până la ţesut scleral presupus sănătos.

- Conţinutul globului este îndepărtat cu lingura de evisceraţie. Pe cât posibil, se recomandă îndepărtarea conţinutului globului ocular în bloc, cu modificare cât mai redusă a raporturilor dintre elemente, permiţând astfel şi un examen histopatologic la nevoie. Este necesară îndepărtarea completă a ţesutului uveal, scăzând astfel riscul complicaţiilor postoperatorii. Se realizează hemostaza la nivelul papilei nervului optic prin compresie, diatermie sau hemostatic local (Gelaspon).
- Se introduce implantul în sacul scleral. Se poate folosi un implant rigid de tip acrilic sau siliconic sau un implant integrat - cel mai frecvent hidroxiapatita. Dimensiunea implantului poate fi aproximată preoperator prin ecografia globului ocular, cu ajustările necesare. În general se foloseşte un implant de 19-22 mm în diametru. Dacă implantul de hidroxiapatită este prea mare, mărimea sau forma să pot fi ajustate preoperator. În acest caz se pot realiza nişte ferestre la nivelul peretelui scleral pentru a permite invazia mai rapidă a bilei de hidroxiapatită de către ţesutul fibrovascular de la nivelul orbitei.
- Sclera se suturează cu fire separate resorbabile 5-0 sau 6-0. Este recomandată ajustarea marginilor sclerei pentru a evita formarea unor "buzunare" temporal şi nazal.
- Conjunctiva este suturată în general cu surjet resorbabil sau cu fir neresorbabil care va fi îndepărtat ulterior. Pe conjunctivă se aplică un unguent care conţine o combinaţie de antibiotic şi antiinflamator nesteroidian.
- Se poate plasa un conformator sau aceasta se poate realiza mai târziu, la circa 2-3 săptămâni, după îndepărtarea firelor neresorbabile de la conjunctivă dacă aceasta a fost varianta aleasă.
- Se plasează un pansament compresiv până a doua zi. La 4-6 săptămâni postoperator se poate aplica prosteza ("scoica").
- Pentru implantele cu hidroxiapatită este necesară o intervenţie separată după confirmarea RMN a invaziei implantului de către ţesut fibrovascular propriu pentru fixarea unui şurub care va solidariza scoica la implant, permiţând astfel o mobilitate superioară, mai apropiată de normal. De obicei această intervenţie se poate realiza la aproximativ 6 luni postoperator.

Incidente şi accidente intraoperatorii

- Datorită caracterului definitiv al intervenţiei, acestea sunt relativ reduse şi fără impact funcţional în majoritatea largă a cazurilor.
- Incidentele importante care trebuiesc cunoscute, sunt:

→ îndepărtarea ochiului sănătos - vezi paragraful dedicat prevenţiei
→ incidente locale intraoperatorii: hemoragia din artera centrală a retinei, mai ales la pacienţii cu modificarea funcţiei de coagulare
→ incidente generale intraoperatorii - cel mai frecvent asociate cu anestezia generală sau cu bradicaria prin reflex vagal asociata manevrelor la nivelul muşchilor extrinseci ai globului oculari

Complicaţii

- Extruzia implantului, mai frecventă pentru implante neintegrate, dacă sutura sclerei a fost suturată deficitar sau datorită unei dimensiuni greşit alese a implantului.
- Infecţie postoperatorie
- Proliferare tumorală în cazul evisceraţiei unui glob ocular cu tumoră malignă nediagnosticată anterior
- Creşterea tensiunii la nivelul globului ocular eviscerat şi durere locală importantă postoperator. Poate să apară mai ales dacă nu se îndepărtează cu atenţie toate resturile de ţesut uveal.
- Durere datorită stimulării terminaţiilor nervoase libere ale corneei dacă s-a decis păstrarea acesteia - posibil în cazul unui glob microftalm, pentru a permite acoperirea unui implant corespunzător.
- Edem regional postoperator, mai ales palpebral, ca reacţie la implant. Se remite în câteva zile sub tratament antiinflamator.

Protezarea

- Primele implante intraoculare au fost din sticlă.
- Ulterior s-au folosit implante organice - din ţesut osos sau cartilaginos, lemn, fildeş, implante textile, implante anorganice - aluminiu etc. În general acestea nu au dat rezultatele suficient de bune astfel încât la ora actuală nu mai sunt folosite decât cu rare excepţii.
- Implantele folosite uzual în acest moment sunt de două mari tipuri:
  - implante rigide:
    → de tip acrilic
    → de tip siliconic
    → (rar) din sticlă
  - implante integrate, reprezentate aproape exclusiv de hidroxiapatită.
- ***Implantele rigide*** sunt ieftine, uşor de implantat, nu determină reacţie de reject a organismului şi rata de infecţie este semnificativ mai mică datorită structurii materialului. Dezavantajele principale sunt:
  – migrarea implantului, mai ales în cazul enucleaţiei şi mai ales dacă implantul nu a fost învelit în sclera donoare sau fascia lată.

- datorită formei regulate şi lipsei de ataşare la prosteza supraiacentă (la "scoică") mobilitatea acesteia este relativ limitată în funcţiile de mişcările globului ocular contralateral.

– ***Implantele integrate*** sunt implante care sunt solidarizate la prosteza supraiacentă. Mecanismele de ataşare sunt foarte diverse şi istoric au fost reprezentate de suprafeţe neregulate pe implant ce corespund celei de pe proteză, magneţi, diverse tipuri de şuruburi etc.
  - Dezavantajele au fost reprezentate de riscul de infecţie şi de riscul de eroziune a conjunctivei cu migrare ulterioară şi au fost în bună parte negate de dezvoltarea implantelor de hidroxiapatită.
  - **Hidroxiapatita** a fost folosită prima oară că implant în 1985 de Perry. Aceasta este sarea fosfatului de calciu şi este un material poros, cu pori care comunică între ei şi cu exteriorul. Prin aceşti pori se produce o proliferare a ţesutului conjunctiv şi a vaselor de sânge ale gazdei astfel încât bila ajunge să fie integrată în ţesut propriu şi solidară la acesta.
  - Proliferarea vasculară începe după câteva săptămâni. După 6 luni de la intervenţia chirurgicală proliferarea vasculară şi a ţesutului fibros la nivelul implantului este în general suficientă pentru inserţia cârligului metalic, se recomandă să fie verificată imagistic. Rata de prolifererare fibrovasculară depinde de ţesutul în care este învelit implantul şi de locul plasării implantului.
  - Dacă proliferarea s-a produs, se creează un orificiu în bila în care se înşurubează un cârlig prin intermediul căreia prosteza este solidarizată la bilă şi se transmit astfel mişcările acesteia.
  - Avantajele principale ale implantului de hidroxiapatită sunt reprezentate de mobilitatea excelentă, superioară alternativelor şi rata relativ redusă a complicaţiilor.
  - Dezavantajele implantelor de hidroxiapatită sunt:
    → necesită două intervenţii, cea iniţială şi cea de fixare a cârligului metalic
    → există încă risc de infecţie şi de migraţie, chiar dacă sunt considerabil mai mici
    → costul implantului este semnificativ mai ridicat.
– Alte implante poroase decât cele de hidroxiapatită sunt cele ***polietilenice***. Experienţa cu aceste implante este însă semnificativ mai redusă.

ENUCLEAŢIA

Constă în îndepărtarea în totalitate a globului ocular şi a unei porţiuni din n optic, cu conservarea conjunctivei bulbare, a fasciei Tenon şi a muşchilor extrinseci ai globului ocular.

Indicaţii

- Tumori intraoculare fără extensie locală extrascleralã sau la nivelul nervului optic cunoscută. Retinoblastoame dacă acestea ocupă peste 2/3 din volumul globului ocular, sau prezintă infiltraţia nevului optic, asocierea cu glaucom neovascular secundar, implantare tumorală anterior de hialoidă anterioară şi extensie în segmentul anterior.
- Ochi dureros, fără percepţie luminoasă, mai ales dacă e necesar examenul histopatologic. Deoarece păstrează globul ocular întreg, fără alterarea raporturilor între elementele sale, enucleaţia permite examinarea histologică a globului ocular, permiţând de asemenea stabilirea diagnosticului şi terapiei ulterioare când acestea nu pot fi stabilite altfel.
- Traumatisme oculare cu afectare uveală şi risc de oftalmie simpatică. Aproximativ 0.19% din pacienţii cu traumatism ocular pot dezvolta oftalmie simpatică. Enucleaţia permite îndepărtarea în totalitate a ţesutului uveal, presupus a fi implicat în patogenia acestei afecţiuni. În plus, după momentul apariţiei oftalmiei simpatice, practicarea enucleaţiei pe ochiul afectat de traumatism (simpatizant) poate avea efect favorabil asupra bolii, dacă este realizată la mai puţin de două săptămâni de la declanşarea oftalmiei simpatice pe ochiul simpatizat.
- Phthisis bulbi sau ochi dezorganizat, microftalm, cu sclera insuficientă pentru introducerea unui implant. Se poate practica enucleaţia şi introducerea unui implant mesat sau a altor variante.

Dezavantaje

- Procedura mai laborioasă, durează mai mult. Aceasta are loc mai ales datorită faptului că este mai dificil de fixat un implant ocular - bilă de hidroxiapatită mesată sau alte variante.
- Modifică felul în care muşchii extrinseci se fixează la nivelul structurilor peretelui globului ocular. O consecinţă a acestui fenomen este faptul că în general, motilitatea oculară este mai redusă.
- Dacă se foloseşte o bilă de hidroxiapatită, e necesar ca aceasta să fie învelită în ţesut organic, de preferinţă propriu (ex fascia lată) sau în ţesut sintetic (bila mesată).

Contraindicaţii

- Tumora malignă intraoculară cu extensie extrabulbară cunoscută. În acest caz este recomandată exenteraţia, per primam sau după radioterapie.
- Tumora malignă/ benignă intraoculară de dimensiuni mici, care poate fi tratată conservator în condiţiile în care există mijloacele tehnice necesare.
- Stare generală deteriorată a pacientului care nu permite realizarea procedurii în siguranţă.
- Tumora de dimensiuni relativ mici, cu extensie aparent lentă, în condiţiile unei speranţe de viaţă reduse.

Alternative

- *Pentru pacienţi cu tumori intraoculare:*
  - ***Radioterapia***. este eficientă pentru majoritatea tumorilor maligne sau benigne intraoculare.
  - ***Chimioterapia Fotocoagulare Xenon, Laser***
  - ***Termoterapia transpupilara şi hipertermie adjuvantă***
  - ***Fototerapia dinamică (PDT)***
  - ***Crioterapia***
  - ***Chirurgia conservatoare a tumorilor***
- *Pentru pacienţi fără tumori intraoculare*, alternative la intervenţia chirurgicală sunt ***folosirea lentilelor de contact cosmetice, folosirea unor prosteze sclerale sau tatuajul corneean.***
  - Lentilele de contact se folosesc în scop cosmetic cu rezultate bune, sunt în general bine suportate, permit o mobilitate a ochiului excelentă.
  - Prostezele sclerale se folosesc pentru ochi microftalm, pot genera un disconfort mai mare decât lentilele de contact, mobilitatea şi aspectul cosmetic sunt de asemenea foarte bune.
  - Dezavantajele lentilelor de contact cosmetice şi ale prostezelor sclerale sunt faptul că reprezintă o alternativă doar cosmetică, nu se pot folosi în caz de glob dureros, infecţie intraoculară etc.

Instrumentar

- Pense de tip Mosquito
- Foarfecă de tip Vannas
- Foarfecă de tip Westcott
- Forceps hemostatic
- Cârlige de strabism
- Forceps autostatic pentru muşchi
- Foarfecă curbă de enucleaţie
- Lingura de enucleaţie

- Portac
- Capcană de enucleaţie Foster. Pe aceasta se fixează fire speciale de oţel inoxidabil care pot aluneca spre posterior de-a lungul nervului optic şi se strâng la nivelul dorit. Rolul este de a permite îndepărtarea unei porţiuni cât mai mari din n optic şi de a preveni migrarea celulelor tumorale de-a lungul a. centrale a retinei (are traseu paralel cu n. optic) în timpul manevrelor chirurgicale. În plus asigură hemostaza suplimentară din această arteră.

Evaluarea preoperatorie

- Trebuie urmărit istoricul afecţiunii - traumatism, afecţiune oculară congenitală sau dobândită
- Se evaluează disconfortul pacientului - durere, aspect estetic
- Obiectiv: AV, examen biomicroscopic, examinarea fundului de ochi, ecografie (pentru evaluarea existenţei unei patologii tumorale, mai ales dacă examenul FO nu se poate efectua corespunzător) exoftalmometrie, mobilitate oculară - documentată prin fotografii în cele 9 poziţii ale vederii, evaluarea pleoapelor (entropion, ectropion, ptoza, laxitatea pleoapei inferioare)
- Boli generale asociate. Dacă acestea pot potenţial îngreuna efectuarea intervenţiei chirurgicale sau recuperarea postoperatorie, ele trebuie tratate şi pacientul stabilizat preoperator- mai ales pentru depresie respiratorie, hipocoagulabilitate, tulburări de ritm.
- Se explică posibilităţile existente - evisceraţie sau enucleaţie, tip de implant, cu obţinerea unui consimtatmant informat. Dacă se consideră necesar, se poate recomanda consiliere psihologică preoperatorie.

Anestezia

- ***Anestezia generală.***
  - Avantajele anesteziei generale sunt faptul că nu modifica raporturile structurale la nivelul orbitei, poate fi efectuată şi în cazul unor traumatisme întinse (cu glob parţial eviscerat, edem palpebral, hematoame retrobulbare etc) şi din cauza impactului emoţional produs de îndepărtarea globului ocular.
- ***Anestezia locală*** constă în bloc retrobulbar (xilina 2% + bupivacaina 0.5% raport 1:1 - sau alte variante). În general se introduce o cantitate mai mare de anestezic - 5-10 ml, în funcţie de orbită. În general se asociază cu sedare intravenoasă.
  - Avantajele sunt ca procedura şi recuperarea sunt mai rapide, complicaţiile sistemice sunt mai mici iar cele locale sunt puţin importante (cu excepţia riscului de perforaţie a globului la pacient cu tumoră intraoculară) şi se

poate efectua şi la pacienţi cu stare generală parţial deteriorată la care anestezia generală este prea riscantă.

Prevenţia îndepărtării ochiului funcţional

- Chiar dacă frecvenţa este foarte redusă, prezintă importanţă maximă datorită riscului ca pacientul să rămână complet nevăzător.
- De cele mai multe ori, aspectul globului ocular afectat este clar modificat şi această confuzie nu este posibilă.
- Când însă polul anterior este normal - de exemplu în cazul unei tumori intraoculare - aspectul polului anterior poate fi simetric şi confuzia este posibilă.
- **Este extrem de important ca ochiul să fie marcat preoperator şi să fie verificat de mai multe ori de echipa chirurgicală preoperator, inclusiv examinarea fundului de ochi, pentru că o eventuală eroare nu mai poate fi corectată.**

Tehnica operatorie

- După realizarea anesteziei se plasează un blefarostat.
- Uneori pleoapele pot fi fixate cu fire separate, mai ales în cauza traumatismelor care asociază laceraţie palpebrală şi/sau plaga sclerala întinsă, cu prolaps uveal mare.
- Se realizează decolarea conjunctivei la limb pe 360 grade, iar conjunctiva şi Tenon-ul subiacent sunt disecate de pe scleră până la nivelul inserţiei muşchilor drepţi extrinseci. La acest nivel conjunctiva se îndepărtează de globul ocular spre fornix, dar Tenon-ul trebuie disecat de pe scleră în spaţiile dintre cei patru muşchi drepţi cât mai posterior posibil.
- În continuare se izolează pe rând inserţiile celor patru muşchi drepţi folosind un cârlig de strabism. Fiecare dintre aceştia este fixat cu fire resorbabile 6:0, fixate cu câte o pensă pentru a preveni prolapsul posterior al muşchiului, apoi muşchiul este secţionat la nivelul inserţiei. Muşchiul drept medial (intern) sau mai rar muşchiul drept lateral (extern) poate fi secţionat la 0.5 cm de inserţie, iar capătul restant la nivelul sclerei poate fi folosit pentru tracţiunea anterioară a globului ocular - de obicei cu un forceps cu fixare sau cu o pensă tip Kocher. Se identifică muşchii oblici superior şi inferior. De obicei aceştia se secţionează, eventual după hemostaza, fără fixarea muşchilor.
- Se tracţionează globul ocular spre anterior. Deoarece peretele medial al orbitei se află în plan sagital iar cel lateral face un unghi de aproximativ 45 de grade, nervul optic - care merge în axul orbitei - se îndreaptă spre nazal (cu 22 de grade) faţă de globul ocular. Din această cauză este mai uşoară tracţiunea

globului de restul de muşchi drept medial rămas întrucât expune mai bine nervul optic.

- Nervul optic este fixat cu o pensă hemostatică cât mai departe de globul ocular, mai ales dacă este suspectată o patologie tumorală cu posibilă extensie la nivelul nervului. În acest caz se recomandă ca nervul optic să fie fixat şi ulterior secţionat la 8-10 mm de globul ocular. Se secţionează nervul optic cu foarfeca de enucleaţie şi se disecă restul ataşamentelor globului ocular, în special porţiunea posterioară a Tenon-ului, cu îndepărtarea consecutivă a globului ocular.
- Se realizează o hemostază adecvată. Mai ales dacă s-a fixat nervul optic cu o pensă hemostatică hemoragia ar trebui să fie minimă. Poate fi însă o problemă la pacienţii cu tratament anticoagulant sau antiagregant dacă acesta nu a putut fi întrerupt preoperator, caz în care poate fi necesară diatermia bipolară sau un hemostatic local de tip Gelaspon.
- În continuare se identifică structurile orbitei. Dinspre anterior spre posterior acestea sunt conjunctiva, Tenon-ul anterior, muşchii drepţi extrinseci, Tenon-ul posterior, ţesutul adipos retrobulbar intraconal. Dacă se foloseşte un implant inert de tip acrilic sau siliconic, mai ales dacă acesta nu este învelit în ţesut autolog, se recomandă plasarea posterior de Tenon-ul posterior, între acesta şi ţesutul adipos intraconal, pentru minimizarea riscului de migraţie a implantului.
- Anterior de implant se suturează separat Tenon-ul posterior, Tenon-ul anterior şi conjunctiva cu fire resorbabile 5-0 sau 6-0.
- Riscul de migraţie este mai mare dacă muşchii extrinseci se suturează între ei, aşa că se recomandă sutura lor separată la Tenon-ul anterior şi conjunctiva, în cadranul corespunzător poziţiei lor anatomice.
- Dacă implantul inert este învelit în sclera donoare, fascia lată sau meşă sintetică, la aceasta pot fi suturaţi muşchii drepţi extrinseci ai globului ocular.
- Dacă se foloseşte un implant integrat de tip hidroxiapatită, acesta trebuie învelit pentru a reduce contactul cu straturile anteriore cu extruzia consecutivă a bilei şi pentru a permite fixarea muşchilor extrinseci ai globului ocular.
  - Poate fi învelit în ţesut autolog cum ar fi sclera donoare sau fascia lată autoloagă sau în material non-autolog (mesa de poligalactină care se fixează cu fire separate în jurul implantului sau similar, există şi bile de hidroxiapatită mesate). În cazul unui implant integrat, acesta se plasează între Tenon-ul posterior şi cel anterior. Se fixează muşchii extrinseci la nivelul structurii care înveleşte implantul - sclera, fascia lată, mesa de poligalactină etc, în cadranul corespunzător.

  - Dacă implantul de hidroxiapatită este învelit de scleră, s-a recomandat realizarea unor ferestre la nivelul sclerei care să permită mai uşor ca vasele de sânge să pătrundă în interiorul bilei.
  - Tenon-ul anterior este suturat cu fire resorbabile 5-0 sau 6-0 în "X" sau paralel, iar conjunctiva este suturată cu surjet resorbabil cu resorbţie rapidă (catgut) şi fire neresorbabile care vor fi ulterior îndepărtate.
- Dacă aspectul estetic nu este important, şi pacientul doreşte să evite riscurile generate de posibila extruzie a bilei rigide sau costurile unui implant de hidroxiapatită, se poate să nu se introducă un implant. În acest caz se suturează muşchii între ei (drept superior cu drept inferior şi drept intern cu drept extern), iar anterior de ei Tenon-ul anterior şi conjunctiva. Apare însă o enoftalmie importantă cu ptoza consecutivă a pleoapei superioare.
- La sfârşitul intervenţiei chirurgicale se aplică un unguent pe conjunctiva suturată, de obicei o combinaţie de antibiotic cu antiinflamator steroidian.
- Se poate aplica un conformator sau acesta se poate aplica la 2-3 săptămâni postoperator. Se plasează un pansament compresiv până a doua zi.
- La 4-6 săptămâni postoperator se poate aplica prosteza ("scoica").
- Pentru implantele cu hidroxiapatită este necesară o intervenţie separată după confirmarea RMN a invaziei implantului de către ţesut fibrovascular propriu pentru fixarea unui şurub care va solidariza scoica la implant permiţând astfel o mobilitate superioară, mai apropiată de normal. De obicei această intervenţie se poate realiza la aproximativ 6 luni postoperator.

Enucleaţia atraumatică

- Este o variantă de tehnică care porneşte de la presupunerea că în cursul intervenţiei chirurgicale există riscul diseminării celulelor tumorale.
  - Presiunea intraoculară poate creşte până la 200 mm Hg în momentul rezecţiei muşchilor şi până la 350 mm Hg în cursul manevrelor de plasare a foarfecii de enucleaţie pentru rezecţia nervului optic.
  - S-a postulat că această creştere presională ar putea provoca sau facilita migrarea vasculară a celulelor tumorale în timpul intervenţiei chirurgicale.
  - Din acest motiv s-au descris mai multe tehnici de enucleaţie în cursul cărora aceste creşteri presionale să fie cât mai mici cu putinţă.
    → În general aceste tehnici au folosit sisteme hidraulice, stabilizarea presiunii intraoculare prin drenarea umorii apoase, crioaplicaţii la nivelul tumorii pentru scăderea circulaţiei sangvine sau dimpotrivă, injecţia intraoculare de gaz şi blocarea circulaţiei sangvine prin hipertonia consecutivă.

- Nu s-a demonstrat o eficienţă suplimentară a acestor tehnici faţă de tehnicile clasice descrise mai sus.

Incidente/ Accidente intraoperatorii

- Deoarece enucleaţia reprezintă îndepărtarea definitivă a globului ocular, incidentele intraoperatorii sunt în general reduse că frecvenţă.
- Cele mai importante incidente posibile sunt:
  - Îndepărtarea ochiului sănătos - vezi paragraful dedicat prevenţiei
  - Perforarea accidentală a sclerei la pacienţii cu tumora intraoculară. Dacă manevrele se execută corect, acest lucru nu ar trebui să se întâmple. Poate însă să apară în cursul anesteziei dacă aceasta este retrobulbară sau parabulbară, mai ales în condiţiile unei orbite mici sau ale unui glob ocular mărit de volum, sau în cursul manevrelor chirurgicale inadecvate. Prezintă riscul diseminării locale a celulelor tumorale. Este foarte importantă prevenţia unui asemenea incident. Dacă totuşi apare, se recomandă toaleta locală intensă cu apă oxigenată +/- îndepărtarea ţesuturilor adiacente posibil contaminate, eventual radioterapie ulterioară.
  - "Pierderea"muşchilor extrinseci ai globului ocular în ţesutul adipos retrobulbar. Pentru prevenţie e necesară fixarea muşchilor înainte de secţionare, cu fir sau cu forceps autostatic. Spre deosebire de strabisme, recuperarea muşchilor poate fi posibilă, în funcţie de circumstanţe.
  - Complicaţii generale intraoperatorii - cel mai frecvent asociate cu anestezia generală sau cu bradicaria prin reflex vagal asociată manevrelor la nivelul muşchilor extrinseci ai globului ocular

Complicaţii

- Extruzia implantului, mai frecventă pentru enucleaţie, mai ales dacă implantul nu este acoperit de sclera donoare, fascia lată sau alt material corespunzător
- Infecţie postoperatorie
- Edem regional postoperator, mai ales palpebral, ca reacţie la implant. Se remite în câteva zile sub tratament antiinflamator.

Protezare

- Primele implante intraoculare au fost din sticlă.
- Ulterior s-au folosit implante organice - din ţesut osos sau cartilaginos, lemn, fildeş, implante textile, implante anorganice - aluminiu etc. În general acestea nu au dat rezultatele suficient de bune astfel încât la ora actuală nu mai sunt folosite decât cu rare excepţii.
- Implantele folosite uzual în acest moment sunt de două mari tipuri:
  - implante rigide:

→ de tip acrilic
→ de tip siliconic
→ (rar) din sticlă

- implante integrate, reprezentate aproape exclusiv de hidroxiapatită.

- ***Implantele rigide*** sunt ieftine, uşor de implantat, nu determină reacţie de reject a organismului şi rata de infecţie este semnificativ mai mică datorită structurii materialului. Dezavantajele principale sunt:
  - migrarea implantului, mai ales în cazul enucleaţiei şi mai ales dacă implantul nu a fost învelit în sclera donoare sau fascia lată.
  - datorită formei regulate şi lipsei de ataşare la prosteza supraiacentă (la "scoică") mobilitatea acesteia este relativ limitată în funcţiile de mişcările globului ocular contralateral.
- ***Implantele integrate*** sunt implante care sunt solidarizate la prosteza supraiacentă. Mecanismele de ataşare sunt foarte diverse şi istoric au fost reprezentate de suprafeţe neregulate pe implant ce corespund celei de pe prosteză, magneţi, diverse tipuri de şuruburi etc.
  - Dezavantajele au fost reprezentate de riscul de infecţie şi de riscul de eroziune a conjunctivei cu migrare ulterioară şi au fost în bună parte negate de dezvoltarea implantelor de hidroxiapatită.
  - **Hidroxiapatita** a fost folosită prima oară că implant în 1985 de Perry. Aceasta este sarea fosfatului de calciu şi este un material poros, cu pori care comunică între ei şi cu exteriorul. Prin aceşti pori se produce o proliferare a ţesutului conjunctiv şi a vaselor de sânge ale gazdei astfel încât bila ajunge să fie integrată în ţesut propriu şi solidară la acesta.
  - Proliferarea vasculară începe după câteva săptămâni. După 6 luni de la intervenţia chirurgicală proliferarea vasculară şi a ţesutului fibros la nivelul implantului este în general suficientă pentru inserţia cârligului metalic, se recomandă să fie verificată imagistic. Rata de prolifererare fibrovasculară depinde de ţesutul în care este învelit implantul şi de locul plasării implantului.
  - Dacă proliferarea s-a produs, se creează un orificiu în bila în care se înşurubează un cârlig prin intermediul căreia prosteza este solidarizată la bilă şi se transmit astfel mişcările acesteia.
  - Avantajele principale ale implantului de hidroxiapatită sunt reprezentate de mobilitatea excelentă, superioară alternativelor şi rata relativ redusă a complicaţiilor.
  - Dezavantajele implantelor de hidroxiapatită sunt:
    → necesită două intervenţii, cea iniţială şi cea de fixare a cârligului metalic

→ pentru enucleaţie este necesar ca bila să fie acoperită de un material la care să se fixeze muşchii extrinseci ai globului ocular. Există bile mesate, cu material fibros deja aderent, sau pot fi învelite în sclera donoare sau fascia lată.
→ există încă risc de infecţie şi de migraţie, chiar dacă sunt considerabil mai mici
→ costul implantului este semnificativ mai ridicat.

– Alte implante poroase decât cele de hidroxiapatită sunt cele ***polietilenice***. Experienţa cu aceste implante este însă semnificativ mai redusă.

EXENTERAŢIA

- Este o procedură chirurgicală extensivă care presupune îndepărtarea în bloc a ţesuturilor moi ale orbitei. Aceasta include globul ocular şi anexe ale acestuia (glanda lacrimală, muşchi extrinseci ai globului ocular, conjunctivă, fascia Tenon), periostul orbitei, ţesutul adipos al orbitei, nervii (II, III, IV, Va, VI) şi vasele orbitei (a. oftalmică şi ramurile ei, vv. oftalmice şi afluenţii lor). Pleoapele pot fi excizate parţial sau total sau pot fi păstrate pentru exenteraţie în cazul unui proces non-malign. Uneori este necesară şi îndepărtarea unor porţiuni ale pereţilor osoşi ai orbitei.
- Este o procedură complexă în care este frecvent necesară o echipă multidisciplinară, care poate include un chirurg oftalmolog şi/ sau plastician specializat în oculoplastie şi reconstrucţie facială, medic ORL-ist şi/ sau chirurg BMF, neurochirurg, oncolog, anatomopatolog, în funcţie de circumstanţele fiecărui caz.

Indicaţii

- Indicaţiile pentru exenteraţia de orbită pot fi clasificate în:
  - **Invazie malignă a orbitei**. Această categorie include:
    - → Carcinoame spinocelulare palpebrale, ale sinusurilor paranazale, conjunctivale, de sac lacrimal
    - → Alte carcinoame: bazocelulare, sebacee, nediferenţiate, adenoide chistice, adenocarcinoame, carcinoame tranziţionale, intraepiteliale ale conjunctivei
    - → Melanoame: conjunctivale, ale sinusurilor paranazale, ale tegumentului, orbitei. Pentru melanoame uveale cu extensie la nivelul orbitei indicaţia este controversată.
    - → Alte tumori maligne: rabdomiosarcoame, fibrosarcoame
  - **Leziuni non-maligne**
    - → Tumori benigne agresive, cu extensie necontrolată la nivelul orbitei: meningioame, glioame, hemangiopericitoame, histiocitoame etc
    - → Leziuni masive structurale: malformaţii faciale vasculare, varice orbitare masive, anomalii arteriovenoase cu inflamaţie asociată, teratoame, neurofibromatoză etc. Indicaţia este hemoragia necontrolată recurentă de la nivelul leziunilor şi/sau indicaţie cosmetică
    - → Durere importantă care nu poate fi controlată altfel: psudotumora orbitară, meningioame extradurale
    - → Micoze orbitare agresive. În general tratamentul micozelor de orbită poate fi conservator, cu debridare chirurgicală limitată

asociată cu amfotericina B şi antibiotic. Pentru formele agresive însă exenteraţia poate fi singura soluţie curativă.

→ Alte indicaţii: trauma orbitară extinsă care nu poate fi reparată conservator, celulită orbitara neresponsivă la tratament antibiotic combinat, contractura orbitală severă etc

Contraindicaţii

- Exenteraţia este o procedură extensivă, deformantă, solicitantă pentru organism. Indicaţiile ei sunt reprezentate de afecţiuni care pun viaţa pacientului în pericol, indicaţii cosmetice sau, uneori, durere puternică care nu răspunde la alte tratamente. Contraindicaţiile procedurii sunt:
  - orice leziune care nu intră în categoria de mai sus - afecţiuni pentru care sunt posibile alte tratamente (radioterapie; chirurgie mai puţin extinsă - evisceraţie, enucleaţie, debridare; tratament antibiotic sau antifungic etc)
  - speranţa de viaţă scăzută a pacientului care nu este ameliorată de chirugia orbitei
  - stare generală deteriorată a pacientului care nu permite realizarea anesteziei sau a procedurii în siguranţă.

Alternative

- ***Radioterapia.*** Este eficientă pentru majoritatea tumorilor maligne sau benigne intraoculare. La rândul ei, poate fi:
  - Brahiterapie
  - Teleterapie – fascicul de accelerare protonică
- ***Chimioterapia*** - are mai ales rol adjuvant
- ***Crioterapia***
- ***Chirurgia conservatoare a tumorilor***. In conditiile unei sperante de viata scazute, pentru ameliorarea simptomelor (de exemplu, enucleatie pentru o tumoră extinsă în orbită pentru durerea din glaucomul secundar).

Instrumentar exenteraţie

- **Generale:**
  - mânere de bisturiu
  - foarfeci drepte şi curbe - foarfecă de enucleaţie, Metzenbaum etc
  - forcepsuri
  - portace
  - canula de irigaţie
  - pensa hemostatică
  - cauter monopolar, cauter bipolar

- **Specifice:**
  - daltă lacrimală
  - elevator Freer
  - retractoare de sac lacrimal
  - retractor de orbită
  - capcană de enucleaţie Foster

Evaluare preoperatorie

- Preoperator trebuie investigat dacă pacientul este stabil hemodinamic în vederea anesteziei generale şi intervenţiei chirurgicale. Sunt importante hemoleucograma şi coagulograma şi, de asemenea, EKG, evaluare cardiopulmonară. Anumite leziuni pot fi asociate cu hemoragie importantă în timpul procedurii chirurgicale (de exemplu varice orbitare, limfangioame) şi în aceste cazuri este prudentă evaluarea preoperatorie a necesităţii de a avea la dispoziţie sânge izo-grup izo-Rh pentru transfuzie la nevoie.
- Ca şi la alte proceduri similare, este necesar ca pacientul să înţeleagă scopul procedurii, prognostic, alternative, rezultate probabile, cu semnarea unui consimţământ informat care să detalieze aceste aspecte pentru toate cazurile şi mai ales în cazurile în care pacientul păstrează încă un grad mai mare sau mai mică de funcţie vizuală.

Anestezia

- Este preferată anestezia generală cu intubare oro-traheală. Avantajele anesteziei generale sunt faptul că nu modifică raporturile structurale la nivelul orbitei, asigură efectuarea intervenţiei în condiţii optime cu suferinţa fizică minimă a pacientului, precum şi din cauza impactului emoţional produs de îndepărtarea globului ocular şi a restului conţinutului orbitei.
- La anestezia generală se pot asocia infiltraţie cu xilină cu adrenalină 1:100000 pentru hemostaza locală.
- Pentru pacienţi cu stare generală alterată la care anestezia generală nu poate fi realizată din cauza riscurilor hemodinamice asociate, procedura poate fi realizată sub anestezie locală asociată cu sedare. Se practică multiple injecţii subcutanate din amestecul anestezic clasic folosit pentru orbită (de exemplu xilină şi bupivacaină), precum şi bloc retobulbar, supraorbital şi infraorbital. Se mai poate asocia bloc superonazal pentru nervii etmoidali anterior şi posterior precum şi lateral pentru nervii lacrimal şi zigomatic.

Tehnica operatorie

- S-au descris mai multe variante de exenteraţie, în funcţie de tipul de leziune şi de extinderea acestuia. Astfel tipurile de exenteraţie pot fi clasificate, de la cea mai restrânsă la cea mai extinsă, în:

- Enucleaţie cu rezecţia fundurilor de sac conjunctivale
- Exenteraţie subtotală păstrează parţial sau total pleoapele, eventual conjunctiva şi /sau o parte din ţesuturile moi ale orbitei
- Exenteraţie totală - se îndepărtează toate ţesuturile moi ale orbitei, inclusiv pleoapele.
- Exenteraţie extinsă cuprinde exenteraţia totală la care se asociază rezecţie extinsă la nivelul pereţilor orbitei, intracranial sau spre sinusurile paranazale care au fost implicate în procesul lezional.

- ***Exenteraţia subtotală***

→ Tegumentul pleoapelor este păstrat. Faţă de marginea liberă a pleoapelor, incizia este plasată la cca 3 mm distal. Tegumentul este disecat faţă de ţesuturile subiacente şi ridicat de pe restul pleoapei.

→ În continuare se foloseşte electrocauterul monopolar pentru disecţie la nivelul marginii superioare a bazei orbitei, la nivelul peretelui osos, dinspre anterior spre posterior de-a lungul peretelui superior, apoi supero-temporal, apoi temporal şi apoi inferior şi medial.

→ La nivelul peretelui superior poate fi recomandată folosirea electrocauterului bipolar, care are risc mai mic de lezare a pretelui osos cu ruptura durală consecutivă, mai ales dacă există leziuni ale peretelui preexistente ca urmare a extinderii procesului tumoral sau după radioterapie.

→ La nivelul peretelui lateral trebuie efectuată hemostaza pentru vasele zigomatico-temporale şi zigomaticofaciale, iar la nivelul peretelui inferior trebuie evitată lezarea mănunchiului vasculo-nervos infraorbital datorită hemoragiei şi hipoesteziei consecutive (n alveolar inferior şi distribuie senzitiv tegumentului fetei dar şi arcadei dentare superioare la nivelul incisivilor şi caninilor).

→ Regiunea superomedială este ultima abordată datorită mănunchiurilor vasculo-nervoase de la acest nivel (etmoidal anterior, etmoidal posterior, a. angulara - continuarea a. faciale, se anastomozează la acest nivel cu a. dorsală a nasului). Se foloseşte un elevator Freer pentru disecţia periostului de pe pereţii osoşi spre vârful orbitei. Punctele unde periostul este mai aderent de pereţii osoşi sunt maginile bazei orbitei, la nivelul inserţiei ligamentului cantal medial (diviziunea anterioară şi cea posterioară), a ligamentului cantal lateral, trohleea m. olic superior, originea m oblic inferior, fisurile orbitale superioară şi inferioară.

→ Spre apexul orbitei se plasează o pensă hemostatică de enucleaţie sau o capcană de enucleaţie Foster în jurul ţesuturilor moi apicale şi se secţionează cu foarfecă de enucleaţie. Se realizează hemostaza la nivelul a. oftalmice prin cauterizare atentă sau, dacă hemostaza este importantă,

prin plasarea de Gelaspon sau a unui pansament compresiv îmbibat în trombina timp de cca 10 minute. Folosirea capcanei de enucleaţie Foster are avantajul de a scădea riscul de hemoragie importantă.

→ Tegumentul disecat de la nivelul pleoapelor este adus spre interiorul orbitei şi este aplicat pe pereţii osoşi. În orbită se introduce un pansament neaderent îmbibat în unguent cu antibiotic care are rolul de a fixa tegumentul pe pereţi şi care este înlocuit periodic. În aproximativ o lună tegumentul se fixează la pereţii osoşi ai orbitei exenterate. o altă variantă este folosirea unei autografe dermice adipoase peste care se fixează tegumentul de la nivelul pleoapelor.

- **Exenteraţia totală**

→ La începutul procedurii se marchează tegumentul la nivelul care corespunde marginilor bazei orbitei. Pleoapele pot fi fixate sau nu la nivelul marginii libere cu fire 4-0 sau 5-0. Scopul fixării este de a păstra constante raporturile pleoapei cu pereţii osoşi.

→ Tegumentul este incizat la nivelul marcajului cu un bisturiu.

→ Disecţia este continuată cu electrocauterul monopolar spre marginile bazei orbitei. Periostul este ridicat de pe pereţii osoşi cu un elevator Freer. Punctele unde periostul este mai aderent de pereţii osoşi sunt maginile bazei orbitei, la nivelul inserţiei ligamentului cantal medial (diviziunea anterioară şi cea posterioară), a ligamentului cantal lateral, trohleea m. oblic superior, originea m oblic inferior, fisurile orbitale superioară şi inferioară.

→ Disecţia se continuă dinspre anterior spre posterior (spre vârful orbitei) începând de la peretele superior, apoi supero-temporal, temporal, inferior şi medial, cu aceleaşi recomandări şi precauţii ca şi la exenteraţia subtotală.

→ La nivelul peretelui medial se secţionează diviziunea anterioară a ligamentului cantal medial (se inseră pe creasta lacrimală anterioară de pe osul maxilar), se tractionează spre anterior, apoi se secţionează diviziunea posterioară a ligamentului cantal medial (se inseră pe creasta lacrimală posterioară de pe osul lacrimal). Astfel se pune în evidenţă sacul lacrimal şi acesta poate fi secţionat la nivelul la care se continua cu canalul nazolacrimal, după suturarea prealabilă a canalului nazolacrimal pentru a nu permite vreun eventual reflux de la nivel nazal spre orbită. Mobilizarea periostului la nivel medial şi superomedial trebuie realizată cu atenţie pentru a evita perforarea lamei papiracee a etmoidului cu penetrarea consecutivă în celulele sinusului etmoidal. Spre superomedial trebuie realizată hemostaza atentă a arterelor angulară, etmoidala anterioară şi etmoidala posterioară.

→ Odată realizată disecţia la nivelul pereţilor spre vârful orbitei, spre apexul orbitei se plasează o pensă hemostatica de enucleaţie sau o capcană de enucleaţie Foster în jurul ţesuturilor moi apicale şi se secţionează cu foarfecă de enucleaţie sau cu o foarfecă Metzenbaum. Se realizează hemostaza la nivelul a. oftalmice prin cauterizare atentă sau, dacă hemostaza este importantă, prin plasarea de Gelaspon sau a unui pansament compresiv îmbibat în trombină timp de cca 10 minute. Folosirea capcanei de enucleaţie Foster are avantajul de a scădea riscul de hemoragie importantă. Se plasează un pansament neaderent îmbibat în unguent cu antibiotic şi apoi se aplică un pansament compresiv.

- **Reconstrucţia orbitară în exenteraţia totală**

→ Se poate realiza concomitent cu intervenţia chirurgicală sau ulterior. Există mai multe tehnici de reconstrucţie orbitara care includ:

- granulaţia simplă
- grefa tegumentară
- grefa dermică
- flap-uri locale de la nivel frontal ipsilateral sau medial, sau de la nivelul obrazului
- transpoziţie de muşchi temporal ipsilateral
- flap-uri musculare de la distanţă
- tehnici osteointegrative

→ ***Granulaţia simplă*** implica proliferare de la nivelul vârfului orbitei.

– Avantajul este că este tehnica cea mai simplă, nu necesită grefe sau flapuri şi permite urmărirea pereţilor orbitei pentru riscul de recurenţă locală tumorală.

– Dezavantajul este că necesită o perioadă îndelungată pentru obţinerea vindecării, de 3-6 luni şi necesită supraveghere atentă şi schimbare periodică a pansamentului cu antibiotic în tot acest timp pentru a nu permite infecţia locală.

→ ***Grefa tegumentară*** se recoltează de obicei de la nivelul coapsei. Poate fi expandată pentru a permite recoltarea de pe o suprafaţă cât mai mică. Se fixează la nivelul orbitei şi se suturează la marginile tegumentului restant. Se aplică pe pereţi prin presiune realizată de un pansament fixat în orbită, îmbibat cu unguent cu antibiotic.

– Avantajul este că permite vindecarea mai rapidă.

– Dezavantajul este necesitatea recoltării de pe o suprafaţă sănătoasă (cu posibilă cicatrice consecutivă) şi mai ales riscul de eşec, în special dacă pacientul a urmat tratament prin radioterapie

→ ***Transpoziţia de m. temporal*** se face prin folosirea jumătăţii superficiale a muşchiului temporal. Se realizează o fereastră în peretele lateral al orbitei

(aripa mare a osului sfenoid) prin care muşchiul este adus în interiorul orbitei, păstrând vascularizaţia sa din a temporală medie. Flap-ul muscular este ulterior acoperit de o grefă tegumentară. Avantajul este vindecarea rapidă, faptul că are volum care umple spaţiul orbitar, risc redus de eşec deoarece păstrează vascularizaţia proprie. Dezavantajele sunt intervenţia mai laborioasă, risc de mascare a unor eventuale recurenţe tumorale; afectarea mişcării de masticaţie nu este semnificativă.

Protezare

- Prostezele pentru exenteraţie se fixează la nivelul orbitei după reepitelizare, de obicei la 6 luni postoperator. Ele sunt inerte, se fixează de obicei la tegumentul periorbitar prin adezivi şi este necesară îndepărtarea şi toaletă zilnică. Alte dezavantaje sunt aspectul potenţial inestetic, diferenţa faţă de partea opusă, faptul că implantul este imobil.

Incidente şi accidente intraoperatorii

- **Fistula orbito-sinusală**
  - Este un incident relativ frecvent.
  - Ca şi ruptura durală, cauză este afectarea pereţilor medial sau mai rar inferior de către procesul patologic orbital sau tehnica incorectă operatorie şi duce la apariţia unei comunicări între sinus şi orbită.
  - Duce la contaminarea orbitei de la nivelul secreţiilor sinusale şi poate determina eşecul grefei cutanate şi infecţie.
  - Dacă defectul este mic, se poate închide spontan.
  - Dacă defectul este important, se recomandă închiderea în două straturi (sutura mucoasei sinusale, eventual grefa de mucoasa bucală peste care se aplică o grefă cutanată).
- **Ruptura durală**
  - Reprezintă o complicaţie importantă cu risc vital.
  - Apare mai ales dacă există afectare a peretelui superior de către procesul tumoral, care poate fi aceentuată de tehnică incorectă operatorie în condiţiile folosirii electrocauterului monopolar.
  - Apare extravazarea lichidului cefalorahidian.
  - Prevenţia include disecţia blândă a periostului la nivelul peretelui superior şi folosirea unui electrocauter bipolar.
  - Dacă totuşi apare, se recomandă repararea defectului prin sutura durei mater şi acoperirea de o grefă cutanată sau folosirea de cianoacrilat dacă defectul este mic.

Complicaţii

- **Infecţia postoperatorie**
  - Poate să apară postoperator, mai ales în condiţiile unor fistule orbito-sinusale neglijate.

- Prevenţia include tehnica atentă cu evitarea accidentelor sau repararea lor, precum şi tratament antibiotic pre- şi poatoperator, local şi general.
- Tratamentul este de asemenea antibiotic general şi local, alături de repararea defectului restant, dacă acesta există.

- **Recurenţa tumorală**
  - Este complicaţia cea mai importantă.
  - Prevenţia include evaluarea imagistică preoperatorie adecvată, tehnica operatorie corectă, evluarea histopatologică a blocului exenterat pentru a evalua extensia tumorală la nivelul pereţilor.
  - Este importantă identificarea recurenței cât mai rapid, mai uşor de realizat în condiţiile granulaţiei simple.
  - Dacă se bănuieşte o recurenţă locală trebuie efectuat examenul anatomopatologic după realizarea unei biopsii în zona suspicionată.
- **Vindecarea întârziată**
  - Vindecarea este mai lentă dacă metoda aleasă este granulaţia simplă.
  - Atât pentru granulaţie, cât şi pentru alte metode, vindecarea poate fi întârziată mai ales la pacienţii cu diabet zaharat sau după radioterapie
- **Hipoestezie cutanată şi mucoasa**
  - Este o complicaţie frecvenţă.
  - Lezarea n. supraorbital duce la anestezie la nivel frontal şi pe aripa nasului, mai puţin importantă funcţional.
  - Lezarea n. etmoidal anterior şi posterior duce la anestezie la nivelul mucoasei nazale.
  - Cea mai importantă este lezarea n. infraorbital care trebuie evitată pe cât posibil. Duce la hipoestezie/anestezie la nivel facial, pe aripa nasului şi mai ales pentru buza superioară şi la nivelul arcadei dentare superioare pentru incisivi, canini şi premolari (ramurile pentru molari se desprind înainte de a pătrunde în orbită). Poate duce la afectarea în timp la afectarea alveolelor şi dinţilor implicaţi, precu, şi la lezarea mucoasei din aceste zone în timpul masticaţiei.

- **Eşecul grefei**
  - Este mai frecvent dacă există o fistulă orbito-sinusală sau la pacienţii cu diabet zaharat sau după radioterapie.

Bibliografie

1. Zografos L - Tumeurs intraoculaires, ed Masson, 2002, Paris,
2. Bilyk JR. Enucleation, evisceration, and sympathetic ophthalmia. Curr Opin Ophthalmol. 2000;11:372–386
3. Perry AC. Advances în enucleation. Ophthalmol Clin North Am 1991;4:173–182
4. Bayliss H, Shorr N,Tanenbaum M, McCord CD Jr. The anophthalmic socket: evaluation and management of surgical problems. In: McCord CD,Tanenbaum M, eds. Oculoplastic surgery. 2nd ed. New York: Raven, 1987:425–449
5. Dutton JJ. Coralline hydroxyapatite as an ocular implant. Ophthalmology 1991;98:370–7
6. Shields CL, Shields JA, Eagle RC, Jr, De Potter P. Histopathologic evidence of fibrovascular ingrowth four weeks after placement of the hydroxyapatite orbital implant. Am J Ophthalmol. 1991 Mar 15;111(3):363–366
7. Custer P L, Trinkaus K M, Fornoff J. Comparative motility of hydroxyapatite and alloplastic enucleation implants. Ophthalmology 1999. 106513–516.516
8. Shields CL, Shields JA, De Potter P, et al. Lack of complications of the hydroxyapatite orbital implant în 250 consecutive cases. Trans Am Ophthalmol Soc 1993;91:177–89
9. Remulla HD, Rubin PA, Shore JW, Sutula FC, Townsend DJ, Woog JJ, et al. Complications of porous spherical orbital implants. Ophthalmology. 1995;102:586–93
10. Blaydon SM, Shepler TR, Neuhaus RW, et al. The porous polyethylene (Medpor) spherical orbital implant: a retrospective study of 136 cases. Ophthal Plast Reconstr Surg. 2003;19:364–371
11. Tawfik HA, Budin H. Evisceration with primary implant placement în patients with endophthalmitis. Ophthalmology. 2007;114:1100–1103
12. Hui JI. Outcomes of orbital implants after evisceration and enucleation în patients with endophthalmitis. Curr Opin Ophthalmol. 2010;21:375–9
13. Rath S, Honavar SG, Naik MN, Gupta R, Reddy VA, Vemuganti GK. Evisceration în unsuspected intraocular tumors. Arch Ophthalmol. 2010;128:372–9
14. Galor A, Davis JL, Flynn HW, Jr, et al. Sympathetic Ophthalmia:incidence of ocular complications and vision loss in the sympathizing eye. Am J Ophthalmol.2009;148:704–710
15. Shields JA, Shields CL, Scartozzi R. Survey of 1264 patients with orbital tumors and simulating lesions: the 2002 Montgomery Lecture, part 1. Ophthalmology 2004;111:997-1008

CAPITOLUL XI

TRATAMENTUL LASER IN BOLILE OCULARE

SIMONA DELIA NICOARĂ

EFECTUL LASER

- Pentru a înţelege modalitatea în care ia naştere radiaţia laser, se porneşte de la traducerea termenilor ale căror iniţiale alcătuiesc cuvântul LASER: Light Amplification by the Stimulated Emission of Radiation (Amplificarea Luminii prin Emisia Stimulată a Radiaţiei).

→ **Emisia stimulată**

- Atomii ocupă diferite nivele energetice. Cu cât nivelul energetic este mai jos, cu atât atomul este mai stabil.
- Dacă absoarbe energie luminoasă sub forma unui foton, atomul „sare" pe un nivel energetic superior, trecând în starea de excitaţie.
- Atomul excitat poate recădea pe nivelul energetic inferior, emiţând spontan energie, sub forma unui foton.
- Atomul excitat poate fi „silit" să cadă de pe nivelul energetic superior pe cel inferior, dacă întâlneşte un foton a cărui energie este egală cu diferenţa dintre cele două nivele energetice.
- Acest proces poartă numele de emisie stimulată: un foton stimulează emisia altui foton.

→ **Amplificarea luminii**

- Dacă presupunem că am reuşi să aducem majoritatea atomilor pe nivelul energetic superior, atunci radiaţia incidentă va determina emisia unui fascicul de radiaţie mai intens decât cel incident: amplificarea radiaţiei.
- Problema cheie este obţinerea stării în care să existe mai mulţi atomi pe nivelul energetic superior decât pe cel inferior. Aceasta este o stare de neechilibru care poartă numele de inversiune de populaţie.
- Procesul prin care se realizează inversiunea de populaţie poartă numele de pompaj. Pentru menţinerea inversiunii de populaţie, pompajul trebuie să fie mult mai intens decât dezexcitarea.
- Această condiţie poate fi îndeplinită dacă unul dintre nivelele atomului este metastabil, adică determină o dezexcitare mai lentă. Pompajul determină trecerea sistemului pe nivelul excitat. De aici, acesta poate să revină direct în starea iniţială sau în starea metastabilă. Revenirea directă nu are nicio consecinţă semnificativă, dar revenirea pe nivelul metastabil 1, pe care viaţa medie este mai mare decât pe nivelul 2, face ca, la un pompaj intens, să se obţină o populaţie mai mare decât pe nivelul fundamental.
- Astfel, s-a obţinut inversiunea de populaţie între starea 1 şi nivelul fundamental, cu emisia radia-ţiei laser între cele două nivele.
- Pentru a obţine amplificarea luminii, sistemul este închis între două oglinzi paralele care formează o cavitate. Oglinzile permit fotonilor să efectueze salturi înapoi şi înainte (prin reflexia continuă în ele), producându-se,

astfel, multiple emisii stimulate. Când fluxul de radiaţie devine extrem de intens, i se permite ieşirea din cavitate printr-una din oglinzi (semitransparentă), sub forma unui fascicul laser.

→ **Proprietăţile radiaţiei laser**

- Principiile sus-menţionate explică proprietăţile de bază ale radiaţiei laser:
  - Deoarece fotonii sunt emişi prin energii eliberate între două nivele energetice definite, radiaţia laser este *monocromatică.*
  - Datorită paralelismului celor două oglinzi, fasciculul laser are un mare grad de paralelism al razelor sale: *divergenţa limitată.*
  - Întotdeauna, faza radiaţiei emise este aceeaşi cu cea a radiaţiei perturbatoare, fapt care determină *coerenţa* radiaţiei laser.

→ **Modalităţi de eliberare a energiei laser**

- Cavitatea în care ia naştere radiaţia laser funcţionează ca un rezonator. Această proprietate poate fi mai bine înţeleasă dacă facem analogia între cavitatea laser şi o coardă de vioară. Dacă cineva trage de coardă, aceasta vibrează la frecvenţe specifice, numite moduri: vibraţia trebuie să fie periodică şi mişcarea trebuie să fie nulă la ambele extremităţi ale corzii. Similar, în laser, unda luminoasă trebuie să se repete după o „călătorie“ completă prin cavitate. Ca urmare, pot exista numai anumite configuraţii (moduri).
- În laser, lumina poate „călători“ între cele două oglinzi ale cavităţii, nu numai longitudinal (paralel cu lungimea cavităţii), ci şi uşor înclinat. Interferenţa dintre unde dă naştere aşa-numitelor tipare de intensitate. Când sunt examinate pe secţiune perpendiculară pe lungimea cavităţii, aceste tipare apar bine definite şi sunt clasificate ca moduri transverse, desemnate prin TEM (Transverse Electro Magnetic) şi un număr fomat din două cifre.
- Un mod transvers caracterizat prin concentrarea intensităţii numai în lungul axului, se numeşte fundamental: TEMoo. Acest mod este selectat când se doreşte eliberarea razei laser printr-un microscop, pentru a obţine un spot fin focal.
- Modalităţile de operare ale laserelor sunt: continuu (CW- Continuous Wave) şi puls (energia este concetrată şi eliberată într-o perioadă foarte scurtă de timp).
- Modul puls poate fi: Q-switching şi mode- locking.
  - În modul Q-switching, energia este eliberată în timp scurt şi este înmagazinată de către inversiunea de populaţie. Cu alte cuvinte, câtă vreme are loc pompajul, până la atingerea nivelului maxim al inversiunii de populaţie, fotonilor nu le este permis să călătorească înainte şi înapoi prin cavitate (să se reflecte succesiv între cele două

oglinzi). Acest lucru se poate realiza în două modalităţi: prin introducerea unui oblon de electroni în interiorul cavităţii sau prin dezalinierea oglinzilor. În momentul atingerii nivelului maxim al inversiunii de populaţie, se produce fie deschiderea oblonului de electroni, fie alinierea oglinzilor şi fotonilor li se permite să sară înapoi şi înainte. Ca urmare, emisia stimulată şi amplificarea luminii survin brusc, iar energia este eliberată într-un puls scurt: maxim zeci de nanosecunde.

- În modul mode-locking, pe lângă energia eliberată după atingerea nivelului maxim al inversiunii de populaţie, diferitele moduri se sincronizează, rezultând vârfuri de energie.

COMPARAŢIA LUMINII LASER CU LUMINA ALBĂ

- Proprietăţile particulare ale radiaţiei laser îi conferă avantaje teoretice asupra luminii albe, care se validează clinic, prin aplicaţiile energiei laser în variate boli oculare.
  - Faptul că radiaţia laser este monocromatică, permite selectarea unei anumite lungimi de undă pentru a trata o boală sau un grup de boli, în funcţie de pigmentul care urmează să absoarbă lumina.
  - O altă consecinţă importantă a monocromaziei este absenţa aberaţiei cromatice, fapt care permite obţinerea unui impact retinian de dimensiuni reduse. Această consecinţă practică este de importanţă maximă în fotocoagularea maculară.
  - Un alt avantaj potenţial al luminii laser faţă de lumina obişnuită este intensitatea sa mare. Despre o lumină se spune că este intensă, atunci când energia sa este concentrată în timp: pe unitatea de timp, un număr mare de fotoni trece printr-un anumit punct.
  - Tradusă în termeni clinici, această afirmaţie semnifică faptul că, prin utilizarea laserului, poate fi absorbit, de către pigmenţii oculari, un număr suficient de fotoni, în intervale de timp de milisecunde, pentru a determina un efect fotocoagulant.
  - Astfel, efectul de fotocoagulare poate fi obţinut prin utilizarea unor cantităţi mici de energie, comparativ cu lumina albă.
  - Consecinţa practică este reprezentată de reducerea semnificativă a ratei complicaţiilor asociate cu eliberarea unor cantităţi mari de energie intraocular.
- Un alt efect potenţial al acestei intensităţi mari a radiaţiei laser este absenţa durerii, deoarece energiile eliberate sunt reduse.

- Ultimul avantaj teoretic al radiaţiei laser derivă din paralelismul său. Radiaţia laser deviază foarte puţin, din momentul eliberării sale de la sursă. Paralelismul radiaţiei laser face posibilă obţinerea unor leziuni retiniene foarte mici şi uşurează tratamentul fotocoagulant în periferia retinei.
- Un avantaj al luminii laser care nu a fost întrevăzut de la început este reprezentat de posibilitatea preselectării energiei terapeutice. Oftalmologul preselectează cantitatea de energie laser care, conform experienţei, determină un efect minim de coagulare, pe care ulterior o creşte progresiv, până la obţinerea leziunii tisulare dorite.
- Lumina laser, pe lângă diferenţele descrise faţă de lumina obişnuită, are, totuşi, proprietăţile de bază ale luminii: este reflectată, refractată, absorbită şi dispersată. Se poate afirma, deci, că lumina laser are toate proprietăţile obişnuite ale luminii albe, pe lângă care prezintă anumite proprietăţi speciale.
- Proprietăţile radiaţiei laser fac posibilă utilizarea acestei energii într-o varietate de situaţii clinice în oftalmologie, dar cu respectarea unui principiu primordial în medicină: obţinerea efectului terapeuic dorit, cu efecte secundare minime, atât asupra ţesutului ţintă, cât şi a celor din vecinătate.

EFECELE INTERACȚIUNII DINTRE LASERI ȘI ȚESUTURILE OCULARE

- Laserele pot avea efecte diferite asupra ţesuturilor, în funcţie de cantitatea de energie şi modalitatea eliberării sale: reacţie termică, fotochimică, fotocoagulare, vaporizare, disrupţie. În cele ce urmează, vor fi descrise aceste efecte, provocate de energii variabile: de la cele mai mici, până la cele mai mari.
- **Reacţia fotochimică şi termică**
  - La energii mici, situate sub pragul de coagulare, laserele induc o reacţie fotochimică sau termică.
    - Reacţia fotochimică constă în: albirea rodopsinei, fotosinteza, alterarea ADN-ului, ARN-ului.
    - Reacţia termică presupune creşterea temperaturii ţesutului. Efectul depinde de lungimea de undă şi de proprietăţile specifice ale moleculelor: fotonii din domeniul ultraviolet induc o reacţie fotochimică, cei din domeniul infraroşu determină o reacţie termică, iar fotonii din spectrul vizibil au ambele efecte.
  - Aplicaţiile clinice ale acestor efecte sunt reprezentate de tratarea formaţiunilor maligne după sensibilizarea ţesuturilor cu agenţi de tipul derivaţilor de hematoporfirină care este preluată preferenţial de celulele ţesuturilor maligne. Acest colorant absoarbe lumina roşie de la finalul

spectrului vizibil, cu formarea radicalilor liberi şi a oxigenului atomic, care au efect de distrugere a ţesuturilor. Melanoamele coroidiene mici se pretează la acest gen de tratament.

- **Fotocoagularea**
  - Efectele clinice ale fotocoagulării sunt obţinute prin reacţie termică. Atunci când temperatura ţesuturilor creşte la un nivel critic de denaturare a proteinelor, se produce coagularea.
  - Factorii care influenţează rezultatele coagulării pentru o putere dată sunt:
    - cantitatea de energie purtată de o lungime de undă specifică,
    - dimensiunea spotului,
    - timpul de expunere.
  - Ultimii doi factori definesc parametri cei mai importanţi pentru disiparea căldurii (conducţie şi convecţie) de la sediul iradiat.
  - În funcţie de gradul coagulării, reacţia oculară se manifestă prin: proliferare celulară, migrare celulară, formare de cicatrici.
- **Efectele de coagulare ale diferitelor lungimi de undă laser**
  - Deoarece în majoritatea cazurilor, eliberarea energiei laser la nivel ocular de realizează transcornean, înţelegerea transmisiei şi absorbţiei oculare a diferitelor lungimi de undă laser este foarte importantă. În general, pentru toate laserele disponibie la ora actuală, care emit în spectrul vizibil şi infraroşu apropiat (400 - 1060 nm), există o transmisie de aproximativ 75 - 95% prin mediile oculare.
  - Efectele tisulare ale laserelor rezultă din relaţia dintre lungimea de undă a radiaţiei laser emise şi cantitatea şi tipul pigmenţilor oculari: melanină, hemoglobină, pigment xantofil.

→ ***Melanina*** se găseşte în epiteliul pigmentar retinian, sub formă de melanozomi şi în coroidă, ca granule de melanocite. Absorbţia maximă a melaninei este pentru lungimi de undă de 400 - 600 nm, urmate, în ordine descrescătoare, de: albastru, verde, galben, roşu (75 - 60%), infraroşu (1060 nm: 10 - 15 %). Prin urmare, **lungimile de undă scurte sunt mai bine absorbite de melanină decât lungimile de undă lungi**. Dacă ne referim la penetrarea prin ţesuturi a radiaţiei laser, **lungimile de undă mai lungi (roşu şi infraroşu) îşi vor exercita efectul profund, în coroidă**. Deoarece cantitatea de melanină variază de la un subiect la altul şi de la o regiune la alta a fundului de ochi, efectul de coagulare al lungimilor de undă lungi este inegal. **Lungimile de undă mai lungi au nevoie de energii mai mari pentru a obţine efecte similare cu cele ale lungimilor de undă mai scurte.**

→ ***Hemoglobina*** prezintă caracteristici de absorbţie mai selective. **Absorbţia sa maximă este pentru lungimile de undă din domeniile: albastru, verde şi galben, în timp ce pentru roşu şi infraroşu, nu există absorbţie.**

Lungimile de undă albastru, verde şi galben exercită un efect termic asupra structurilor care conţin hemoglobină, tradus prin vasospasm, când sunt coagulate vasele. Histologic, s-au pus în evidenţă modificări perivasculare (mai ales în stratul fibrelor optice) după coagularea vaselor retiniene cu laserul argon albastru-verde, argon verde, krypton-galben. Dimpotrivă, când s-a utilizat laserul krypton-roşu şi YAG-CW, nu s-a pus în evidenţă nici o modificare histologică. Cu toate acestea, dacă retina este lipită, s-a produs vasospasm şi cu lungimi de undă din domeniul roşu şi infraroşu. Explicaţia este aceea că epiteliul pigmentar retinian subjacent absoarbe căldura degajată şi o transferă vaselor retiniene.

→ ***Pigmentul xantofil*** se găseşte numai în foveea senzorială şi structurile din imediata sa vecinătate. **Absorbţia maximă se situează în regiunea albastră a spectrului. Lungimile de undă verde, galben, roşu şi infraroşu au efect minimal sau nul asupra structurilor care conţin acest pigment**. Supoziţia teoretică a fost confirmată de studii histologice efectuate pe retina fotocoagulată. Astfel, după coagularea foveei cu laser argon albastru-verde, s-a pus în evidenţă o reacţie puternică, albicioasă, la nivelul retinei senzitive, care traduce dezorganizarea sa. Se pare că doar porţiunea albastră a radiaţiei este responsabilă de acest efect. Modificările sus-menţionate nu se observă după coagularea foveei cu argon-verde (514 nm), krypton-roşu, krypton-galben, YAG-CW.

– Laserele care creează reacţii termice au efecte directe şi indirecte asupra ţesuturilor oculare.
  - Efectul direct (absorbţia energiei luminoase şi efect asupra ţesuturilor) este utilizat în: bolile vasculare ale retinei, tumorile coroidiene şi retiniene.
  - Efectul indirect se utilizează pentru: regresia neovaselor de pe suprafaţa discului optic şi a irisului după panfotocoagulare retiniană, absorbţia edemului retinian şi subretinian după fotocoagulare.
    - În primul caz, se postulează că distrugerea tisulară scade nevoia de oxigen a ţesuturilor şi, în acelaşi timp, scade stimulul pentru producerea factorului angiogenetic.
    - În cel de al doilea caz, distrugerea complexelor joncţionale ale epiteliului pigmentar retinian, în mod temporar sau permanent, favorizează transportul dinspre retină spre coroidă şi, implicit, aborbţia fluidului subretinian.

– Efectele lungimilor de undă din domeniul vizibil şi infraroşu apropiat asupra irisului şi unghiului camerular sunt îndeosebi termice şi dependente de cantitatea de pigment de la nivelul acestor structuri.

- **Vaporizarea**
  - Absorbţia excesivă a energiei laser la nivelul unui ţesut, datorită creşterii temperaturii locale la nivelul punctului de fierbere a apei, poate produce microexplozii în ţesutul ţintă.
  - Lungimile de undă din domeniul vizibil şi infraroşu apropiat nu sunt absorbite de către apa din ţesuturi.
  - Lungimile de undă mai lungi (2.000 - 10. 000 nm) sunt absorbite de apa tisulară: un strat de apă de 0.1mm grosime va absorbi întreaga cantitate de energie a laserului cu dioxid de carbon.
  - Această particularitate are ca şi aplicaţie practică, **utilizarea laserului cu dioxid de carbon (10.000 nm) pentru efecte simultane de tăiere, coagulare şi vaporizare tisulară**.
  - Datorită absorbţiei puternice a radiaţiei sale de către apă, utilizarea laserului cu dioxid de carbon este limitată la ariile situate la **interfaţa aer - ţesut**, şi nu apă - ţesut.
- **Disrupţia tisulară**
  - Acest efect neliniar al energiei laser este obţinut, în general, prin utilizarea laserelor puls (mode-locked sau Q-switched).
  - Fotonii concentraţi forţează ieşirea electronilor din atomi şi molecule, fapt care are drept consecinţă producerea de electroni liberi şi ioni (plasmă).
  - Se produce, de asemenea, o undă de şoc care are ca efect disrupţia tisulară.
  - Cantitatea foarte mare de energie care se eliberează trebuie concentrată într-un singur punct, acolo unde se doreşte obţinerea efectului de explozie.
  - Totuşi, unda de şoc se extinde sub formă de ţigară, cu lungimea variabilă, între 500 - 3000 microni, în funcţie de cantitatea de energie eliberată şi de înclinaţia razei laser.
  - Acest tip de reacţie tisulară nu depinde de pigmentaţia structurilor oculare.
  - Principalele aplicaţii clinice ale acestui fenomen sunt: **capsulotomia posterioară, iridotomia şi secţionarea benzilor solitare intravitreene.**

CARACTERISTICI TEHNICE ALE LASERELOR

- Instrumentele laser utilizate, la ora actuală, pentru fotocoagularea retinei, sunt foarte diverse.
- Ele diferă în funcţie de lungimea de undă a radiaţiei emise, modalitatea în care ia naştere radiaţia laser, sistemul de răcire, sistemul optic de transmisie, modalitatea în care radiaţia laser ajunge la nivelul retinei. Toate caracteristicile

enunţate se reflectă în efectele tisulare ale fiecărui tip de laser, dar şi în greutatea sistemului, condiţiile de utilizare şi întreţinere, preţ.

- Din aceste motive, ele trebuiesc cunoscute de cel care practică fotocoagularea laser a retinei.
- **Lungimea de undă**
  - În clinică se utilizează laseri care emit radiaţii din domeniul albastru-verde al spectrului (488 nm), până în cel infraroşu (840 - 1064 nm).
  - Lungimile de undă din porţiunea ultravioletă a spectrului îşi găsesc aplicabilitatea în cadrul laserilor cu excimeri, pentru fotoablaţia corneean.
- **Modalitatea în care ia naştere radiaţia laser**
  - Raza laserului cu Argon este produsă de un tub laser, în general din ceramică. Pentru răcirea sa, se foloseşte apa sau aerul. Lungimea de undă a radiaţiei emise este de 488 - 514 nm. Pentru a elimina raza albastră, se utilizează un sistem de prisme sau filtre.
  - Raza laserului cu Krypton-roşu are lungimea de undă de 647 nm şi este emisă de un tub laser care se răceşte cu apă sau aer.
  - Laserul cu coloranţi este alcătuit dintr-un tub laser cu argon, din ceramică, la nivelul căruia este emisă o radiaţie cu lungimea de undă 488 - 514 nm (albastră - verde), răcit cu apă, la care se asociază un al doilea sistem. Acesta foloseşte un colorant organic pentru a obţine raze cu lungimi de undă din domeniul galben (574 nm) până la roşu (640 nm).
  - Laserul în stare solidă (Nd YAG dublat în frecvenţă) foloseşte un cristal pentru a obţine o rază cu lungimea de undă corespunzătoare porţiunii verde pur a spectrului (532 nm). Răcirea se realizează printr-un circuit închis, conţinut în interiorul instrumentului.
  - Laserul cu diodă semiconductoare emite o radiaţie în domeniul infraroşu (810 nm), se răceşte în mediul ambiant şi are o durată de viaţă de 30.000 ore de lucru.
  - Laserul Nd YAG cu undă continuă emite în domeniul infraroşu: 1064 nm.
- **Sistemul de răcire**
  - În cursul producerii radiaţiei laser, se generează o cantitate mai mare sau mai mică de căldură, care trebuie să fie eliminată printr-un sistem adecvat de răcire. Există variate sisteme de răcire: cu apă, cu aer, cu circuit închis, în atmosfera ambiantă.
    - Sistemul de răcire cu apă trebuie să fie utilizat în cazul laserelor grele, cu tub laser. Acest sistem clasic este adoptat în cazul laserelor cu Argon şi Krypton. În cazul în care sistemul de răcire este cu apă, în sala în care este amplasat laserul trebuie să existe o instalaţie hidraulică. Răcirea cu apă disipează căldura mult mai bine decât sistemele de răcire cu aer, evită variaţiile termice mari şi

permite, întotdeauna, utilizarea laserului la parametri maximali, timp îndelungat. Puterea radiaţiei laser emise este uniformă. Acestea constituie avantaje semnificative, în cazul şedinţelor laser îndelungate, necesare pentru a trata un mare număr de pacienţi.

- Instrumentele răcite cu aer sunt mult mai puţin complicate decât cele răcite cu apă, pot fi mutate cu uşurinţă, deoarece nu necesită conectare la surse de apă. Puterea radiaţiei laser emise este mai puţin regulată decât a celei emise de instrumentele răcite cu apă.
  - Încăperea în care se află laserul trebuie dotată cu aer condiţionat, pentru a evita întreruperea automată a laserului în caz de supraîncălzire.
  - Răcirea internă cu circuit închis se utilizează în cazul laserului în stare solidă NdYAG dublat în frecvenţă.
  - Răcirea în aerul înconjurător este prezentă în cazul laserului cu diodă semiconductoare.

- **Sistemul optic de transmisie**
  - În cazul laserelor grele, radiaţia laser este transportată de la locul unde ia naştere, la biomicroscop, microscopul operator sau sonda intraoculară, printr-un sistem de fibre optice.
  - În cazul laserului cu diodă, sistemul optic de transmisie este foarte simplu şi este constituit din oglinzi care dirijează radiaţia laser prin biomicroscop spre retina pacientului. Fibrele optice se pot folosi şi în cazul laserului cu diodă.
- **Cadranul de control**
  - La toate instrumentele, cadranul de control permite variaţia parametrilor impactului: dimensiune, timp de expunere, putere, lungime de undă, repartitor de impacte, timpul care le separă, numărător de impate, micromanipulator care focalizează mira pe retină. Prin acţionarea unei pedale, se comandă producerea impactului. Greutatea laserelor variază de la 5 Kg (dioda), la 20 - 40 Kg (laserele cu răcire cu aer), 200 Kg (laserele cu răcire cu apă: Ar, Kr), 250 Kg (laserele cu coloranţi).
- **Criterii de alegere a laserului**
  - Dacă laserul trebuie utilizat intensiv, toată ziua, pe un număr mare de pacienţi, de către mai mulţi operatori, trebuie ales un instrument deosebit de robust: cu sistem de răcire cu apă (Argon), în stare solidă (Nd YAG dublat în frecvenţă, diodă).
  - Laserul cu Krypton este necesar în departamentele de angiologie oculară, pentru tratarea polului posterior, dar nu şi în centrele private de laser.
  - Laserul cu coloranţi este extrem de util, dar este foarte delicat, necesită măsuri riguroase de întreţinere. În marile centre de laser este necesar, dar cu recomandarea de a nu fi folosit de prea mulţi operatori.

- Într-un spital mic şi în sistemul privat, există mai multe opţiuni în alegerea laserului: Argon cu sistem de răcire cu apă sau aer, NdYAG dublat în frecvenţă, diodă semiconductoare.
- Înainte de achiziţionarea unui laser, trebuiesc evaluaţi mai mulţi parametri: spaţiul disponibil, sistemul de răcire, disponibilul de apă (în cazul în care se intenţionează utilizarea unui laser cu răcire cu apă), greutatea şi dimensiunea laserului, posibilităţile de mutare a laserului.

APLICAŢII CLINICE ALE EFECTULUI DE FOTOCOAGULARE

- Efectul de fotocoagulare al laserilor îşi găseşte aplicabilitatea practică într-o varietate de situaţii clinice: neovascularizaţie retiniană, edem macular, neovascularizaţie coroidiană, rupturi retiniene, dezlipire de retină, glaucom.

→ ***Neovascularizaţia retiniană*** poate constitui complicaţia mai multor boli: retinopatie diabetică, ocluzii venoase retiniene, prematuritate, anemie cu celule în seceră.

- Numitorul comun al acestor situaţii clinice este reprezentat de apariţia, la nivelul retinei, a unor arii extinse de ischemie, care secretă un factor angiogenetic, responsabil pentru apariţia neovascularizaţiei retiniene.
- Distrugerea, prin fotocoagulare, a retinei ischemice, înlătură sursa de factor angiogenetic.
- Prin fotocoagulare sunt eliminate şi celulele fotoreceptoare care sunt mari consumatoare de oxigen, fapt care permite utilizarea oxigenului disponibil de către retina viabilă, restantă.
- În acelaşi timp, după fotocoagularea laser se creează o adeziune strânsă între retină şi coriocapilară, cu creşterea consecutivă a aportului de oxigen spre retina restantă.
- La regresia neovascularizaţiei retiniene contribuie şi eliberarea, de către celulele epiteliului pigmentar retinian distruse prin fotocoagulare laser, a unei substanţe inhibitorii a angiogenezei.

→ ***Edemul macular*** are drept cauze cele mai frecvente: diabetul zaharat şi oculziile venoase retiniene. După cum edemul macular este localizat sau difuz, se indică fotocoagularea maculară focală, respectiv grid.

- Fotocoagularea focală favorizează resorbţia edemului macular prin închiderea microanevrismelor sau a capilarelor hiperpermeabile.
- Fotocoagularea în grid macular are un mecanism de acţiune încă insuficient explicat. S-a constatat experimental că leziunea primordială, după efectuarea gridului macular, este localizată la

nivelul epiteliului pigmentar retinian. Modificările de la nivelul fotoreceptorilor şi al coriocapilarei sunt secundare. Se presupune că în remisia edemului macular difuz, după efectuarea gridului, intervin mai mulţi factori: reîntărirea barierei hemato-retiniene externe, prin înlocuirea celulelor fotocoagulate ale epiteliului pigmentar, cu celule noi şi a celei interne, prin proliferarea celulelor endoteliale în capilarele şi venulele suprajacente leziunilor laser. Efectele asupra straturilor interne ale retinei rezultă, probabil, indirect, prin tratarea straturilor retiniene externe.

→ ***Distrugerea neovaselor coroidiene*** după fotocoagularea laser survine ca urmare a trombozării acestora şi a „scurtării" colagenului din peretele vascular, produse prin efect termic. În afara acestui efect principal, regresia neovaselor coroidiene după fotocoagularea laser se explică şi prin alte mecanisme: eliberarea unui factor inhibitor al angiogenezei, cauterizarea vaselor din coriocapilară, vindecarea rupturilor membranei Bruch care au un rol important în geneza neovascularizaţiei coroidiene.

→ ***Iridotomia*** se poate realiza cu ajutorul laserelor cu efect fotocoagulant: argon, diodă.

- Laserul cu argon permite şi coagularea directă a vasului în caz de hemoragie intraoperatorie. Prezintă, însă, dezeventajul unor expuneri numeroase, mai ales la irişii slab pigmentaţi.
- De aceea, uneori se preferă efectuarea iridotomiei cu laserul Nd-YAG Q-switched, care are un efect fotodisruptiv.

→ ***Ciclodistrucţia*** a fost realizată cu succes cu laserul cu diodă cu contact.

→ ***Trabeculoplastia*** se poate realiza cu laserul cu argon sau cu diodă. Mecanismul prin care trabeculoplastia laser scade presiunea intraoculară s-au concentrat iniţial asupra efectelor sale mecanice: scurtarea colagenului din straturile superficiale ale trabeculului previne închiderea canalului Schlemm. Teoriile mai recente se bazează îndeosebi pe efectele biochimice ale trabeculoplastiei laser asupra presiunii intraocualre.

APLICAŢII CLINICE ALE EFECTULUI DE FOTODISRUPŢIE TISULARĂ

- Obţinerea efectului de fotodisrupţie tisulară se bazează pe concentrarea energiei laser în timp şi spaţiu. În aceste condiţii, la nivelul ţesutului ţintă se produce o ruptură optică sau o ionizare. Evenimentul este brusc, poate fi vizualizat, ca o scânteie şi auzit, ca un pocnet. La ora actuală, singurul laser disponibil comercial, cu efect fotodisruptiv este Nd-YAG Q-switched.

- Deoarece radiaţia laser emisă este invizibilă, este necesară o rază de ţintire, coaxială cu emisia laser, sub forma unei unde continue de He-Ne, având lungimea de undă de 632.8nm. Majoritatea laserelor Nd-YAG folosesc modul fundamental TEM00, fapt care permite concentrarea energiei într-un spot mic şi, implicit, obţinerea efectului fotodisruptiv prin utilizarea unor cantităţi minime de energie.
- În majoritatea situaţiilor, fotodisrupţia se obţine cu energii puls mai mici sau egale cu 5 mJ. Dacă mediile oculare sunt hipotransparente, sunt necesare energii mai mari.
- Efectul de fotodisrupţie tisulară, obţinut cu ajutorul laserului, are următoarele aplicaţii clinice: tratamentul cataractelor secundare, a membranelor pupilare şi din vitrosul anterior, efectuarea iridotomiilor periferice, secţionarea bridelor vitreo-retiniene.

→ ***Opacifierea capsulei posterioare a cristalinului*** (cataracta secundară) poate fi tratată prin aplicaţii puls cu laserul Nd-YAG. Unul din riscurile capsulotomiei laser este lezarea accidentală a implantului de cristalin artificial. Materialele din care se confecţionează implantele sunt variate: polimetilmetacrilat (PMMA), silicon, acrilic, sticlă. Pragul de lezare a sticlei este de 100 ori mai ridicat decât pentru PMMA, dar crăpătura, odată apărută în sticlă, are tendinţa să se extindă mult mai rapid decât în PMMA. Implantele confecţionate în aşa fel încât să rămână un spaţiu între suprafaţa posterioară a implantului şi capsula posterioară, prezintă un risc mult scăzut de a fi lezate pe parcursul capsulotomiei laser YAG. Riscul lezării accidentale a implantului este cumulativ şi mai mare dacă se foloseşte eliberarea energiei sub formă de burst, decât ca pulsuri laser singulare.

→ ***Crearea iridotomiei periferice*** cu ajutorul laserului YAG prezintă avantajul că efectul dorit se obţine, de regulă, după o singură aplicare laser cu energia de 4-8 mJ şi nu este dependentă de gradul de pigmentare a irisului. Dezavantajul constă în imposibilitatea stopării unei eventuale hemoragii apărute prin lezarea accidentală a unui vas irian.

→ Laserul Nd-YAG poate fi utilizat şi pentru ***distrugerea corpului ciliar***.

→ Laserul Nd-YAG şi-a demonstrat eficienţa în ***secţionarea bridelor vitreo-retiniene***. Studii experimentale efectuate pe iepuri au demonstrat că secţionarea bridelor vitreene se poate efectua în condiţii de siguranţă, fără lezarea accidentală a retinei, prin utilizarea unor pulsuri de energie de 4 mJ, nu mai aproape de 4mm de suprafaţa retinei. Riscul de lezare accidentală a retinei sau coroidei este direct proporţional cu proximitatea retinei, iar cristalinul sau implantul de cristalin pot fi lovite accidental, dacă eliberarea energiei laser se realizează prea aproape de suprafaţa sa posterioară.

APLICAȚII CLINICE ALE EFECTULUI DE FOTOABLAȚIE

- Laserul cu excimeri îşi găseşte aplicaţia clinică în chirurgia refractivă.
- Principiul care guvernează acest tip de chirurgie este acela de a modifica forma corneei, în scopul corectării viciului de refracţie. În timp, au fost imaginate tehnici chirurgicale variate pentru corectarea viciilor de refracţie: keratotomia radiară, keratomileuzis, keratofakia, epikeratofakia. Aceste metode prezintă dezavantaje legate de reproductibilitatea şi acurateţea lor limitate.
    - Keratectomia fotorefractivă permite modificarea, in situ, a curburii corneene, într-o manieră precisă şi reproductibilă.
    - Tahnica LASIK combină avantajele chirurgiei corneene lamelare cu precizia chirurgiei cu laser cu excimeri. Se creează un flap (lambou) cornean superficial care este separat temporar de cornee, fapt care permite tratarea stromei cu laserul excimer, după care lamboul cornean este repoziţionat. În esenţă, pentru tratarea miopiei, este tratată porţiunea centrală a corneei, în scopul aplatizării sale, iar în hipermetropie, axul optic este cruţat şi este tratată periferia corneei, în scopul bombării sale.
- În afara viciilor de refracţie, care constituie indicaţia cea mai frecventă, laserul cu excimeri poate fi folosit şi în scopul tratării unor afecţiuni ale straturilor anterioare ale corneei, cu semnificaţie vizuală mică, până la moderată, nu atât de severe încât să impună utilizarea unor tehnici chirurgicale mai invazive (keratectomie parţială sau totală): cicatrici şi distrofii ale straturilor corneene anterioare. Metoda se numeşte keratectomie fototerapeutică şi, utilizarea sa pentru o patologie corneeană mai profundă de 100 microni, se asociază cu un risc crescut de vicii de refracţie.
- În timp ce în practica clinică, cea mai frecventă ţintă pentru ablaţia cu laser excimer este corneea, experimental se investighează posibilitatea aplicării efectului de fotoablaţie şi în alte ţesuturi oculare.

MODALITĂŢI DE TRANSMITERE A ENERGIEI LASER LA NIVELUL RETINEI

- Utilizarea **biomicroscopului** reprezintă modalitatea cel mai frecvent utilizată de furnizare a energiei laser la nivel retinian. Toate laserele pot fi uşor ataşate la un biomicroscop
- **Endolaserul** se întrebuinţează pentru tratamentele laser peroperatorii pe parcursul vitrectomiilor posterioare.

- Fotocoagularea retinei prin cuplarea laserului la **oftalmoscopul indirect** este indicată pentru blocarea rupturilor retiniene din extrema periferie, panfotocoagulare în retinopatia diabetică, copii cu retinopatia prematurului, persoane obeze, care au dificultăţi de poziţionare la biomicroscop.

LENTILE DE CONTACT

- Utilizarea lentilelor de contact în timpul fotocoagulării laser a retinei are dou roluri: vizualizarea retinei şi imobilizarea globului ocular pe parcursul tratamentului laser.
- Lentilele folosite se încadrează în două categorii: lentile cu imagine dreaptă (Goldmann) şi lentile cu imagine inversată (Volk, Mainster, panfundoscop, superfield). Fiecare prezintă avantaje şi dezavantaje.
  → Lentila Goldmann furnizează o imagine dreaptă şi mărită şi cele 3 oglinzi permit accesul până în periferia extremă a retinei, la nivelul orei serrata. Impactele obţinute prin lentila Goldmann sunt rotunde, cu excepţia periferiei extreme. Dezavantajele sale sunt următoarele: periferia medie a retinei este foarte dificil de tratat: prin partea centrală a lentilei, ochiul trebuie rotit maximal, iar partea trapezoidală a lentilei permite trecerea razei cu mare greutate. Acest dezavantaj devine mai semnificativ la pacienţii cu pupila în semimidriază, la care există risul ca porţiunea mijlocie a retinei să rămână netratată. Câmpul retinian accesibil prin lentila Goldmann este redus. De aceea, trebuiesc efectuate treceri repetate de la o parte la alta a lentilei, pe parcursul fotocoagulării. La subiecţii cu midriază maximă, dacă utilizăm lentila trapezoidală, există pericolul de a trata, involuntar, aria macular㠹.
  → Lentilele cu imagine inversată furnizează o vedere panoramică, globală, a fundului de ochi, un câmp amplu de vedere. Mărirea acestor lentile este mai mică. Avantajele acestor tipuri de lentile sunt: tratamentul periferiei medii este uşor, nu există pericolul lovirii accidentale a maculei, nu este necesară trecerea de la o lentilă la alta pe parcursul fotocoagulării, fapt care permite aplicarea unui mare număr de impacte laser, fără să fie nevoie să modificăm înclinaţia lentilei sau să repoziţionăm fanta biomicroscopului. Tratamentul se poate face şi la pacienţii cu pupila în semimidriază sau chiar în miază. Dezavantajele lentilelor cu imagine inversată sunt: extrema periferie a retinei este dificil de tratat, datorită deformării impactelor, coagulările sunt neregulate în intensitate şi formă, polul posterior este mai dificil de tratat, datorită măririi mai mici, dimensiunile impactelor nu corespund celor indicate pe cadran. De

exemplu, un impact de 500 microni, va avea o dimensiune retiniană efectivă mult mai mare. De aceea, pentru a obţine un impact de 500 microni, trebuie ales un spot de 250 microni.

LUNGIMEA DE UNDĂ

- Lungimea de undă **verde şi galbenă** sunt puţin absorbite de xantofil, în schimb sunt bine absorbite de hemoglobină. Ca urmare, aceste lungimi de undă sunt utile **pentru tratarea vaselor retiniene şi a neovaselor retiniene şi preretiniene. Utilizarea lor într-o zonă vecină maculei produce leziuni retiniene minime. Sunt periculoase asupra vaselor normale.**
- Radiaţia cu lungime de undă **roşie** traversează bine cristalinul opalescent şi brunescent, precum şi hemoragiile în vitros şi penetrează bine în profunzime. Krypton-roşu conţine 20 % galben, fiind indicat în tratamentul macular. Este **lungimea de undă cea mai utilă pentru tratarea neovaselor maculare subretiniene, provocând leziuni minore asupra maculei însăşi.**
- Lungimea de undă **portocalie** produce, clinic, asupra retinei, impacte neregulate şi periculoase, leziuni de tip exploziv, cu interesarea majoră a straturilor interne ale retinei. De aceea, este **utilizată doar experimental.**
- Lungimea de undă **infraroşie** a laserului cu diodă se foloseşte astăzi în mod curent. Traversează cristalinul brunescent şi hemoragiile în vitros. Utilizarea sa este **indicată în tratamentul neovaselor subretiniene la nivelul polului posterior**. Deoarece impactul laser nu este vizibil imediat după aplicarea sa, necesită o oarecare experienţă şi prezintă o curbă de învăţare mai lungă.
- Indicaţiile referitoare la întrebuinţarea variatelor lungimi de undă în fotocoagularea laser a retinei sunt valabile numai când se folosesc impacte de intensitate slabă sau medie. **Dacă intensitatea impactelor este mare, coagularea interesează întotdeauna toate straturile retinei şi indicarea nuanţată a variatelor lungimi de undă îşi pierde valoarea**. Cu alte cuvinte, cu impacte intense, leziunile retiniene şi coroidiene ale tuturor lungimilor de undă sunt superpozabile.

TIMPUL DE EXPUNERE

- În cazul selectării unui timp de expunere scurt, leziunea retiniană are marginile nete şi formă cilindrică, adică leziunea superficială şi cea de la nivelul epiteliului pigmentar retinian şi al coroidei, au acelaşi diametru.

- Dacă timpul de expunere este mai lung, leziunea devine piramidală, adică diametrul leziunii superficiale este mai mic decât al celei profunde (epiteliu pigmentar retinian, coroidă).
- La toate instrumentele laser, timpul de expunere poate varia de la 2 centimi de secundă, la 1/2 secundă sau chiar 1 secundă. Unii autori preferă să utilizeze timpi de expunere de 2 - 3 sutimi de secundă. Totuşi, aceşti timpi scurţi necesită puteri crescute, care pot avea efecte explozive.
- În general, se preferă utilizarea unor timpi de expunere de **20 - 50 sutimi de secundă**, deoarece efectul razei laser este deja întrerupt când pacientul mişcă reflex ochiul, deoarece timpul de reacţie este mai lung decât cel de expunere la laser.
- Alţi autori utilizează timpi îndelungaţi de expunere (0.5 secunde) chiar şi pentru maculă, pentru a obţine un efect mai îndelungat şi mai regulat pe toată suprafaţa impactului. În mâini neexperimentate, însă, această tehnică este periculoasă la nivelul polului posterior.

PUTEREA RAZEI LASER

- Selectarea unei anumite puteri a radiaţiei laser este relativă. **Ea trebuie nuanţată, în funcţie de: afecţiunea pentru care se practiacă fotocoagularea laser, condiţiile locale fiziologice (gradul de pigmentare a retinei) şi patologice (edem retinian). Elementul care ghidează alegera puterii radiaţiei laser este de ordin clinic (reacţia ţesutului retinian), şi nu tehnic (miliwati).**
- În general, tratamentul se iniţiază cu puteri foarte scăzute: 150 - 200 mW, pentru a testa reacţia retinei, niciodată pe retina pigmentată. Aceste puteri foarte scăzute pot da, în retina pigmentată, coagulări foarte evidente, în timp ce în restul retinei, să nu lase nici un semn vizibil.
- Dacă prin utilizarea acestor puteri scăzute nu obţinem nici o urmă, creştem lent puterea (cu câte 20 - 50 mW), până când obţinem efectul dorit.
- Reacţia retinei poate fi de culoare roz-somon, situaţie care traduce leziuni uşoare ale ţesuturilor; coagulările albe corespund unor leziuni mai intense, uneori necesare.
- Când se folosesc puteri foarte mari, leziunea apare gri, cu marginile foarte nete şi uneori, în centrul leziunii, ia naştere un curent de vapori. Astfel de leziuni accidentale se pot produce când trecem de la o arie de retină edematoasă, la una normală, fără să scădem puterea. În aceste condiţii, pot apare microhemoragii coroidiene sau rupturi ale membranei Bruch care favorizează pătrunderea vaselor din coriocapilară spre corpul vitros.

DIMENSIUNILE IMPACTULUI LASER

- Instrumentele laser disponibile la ora actuală permit varierea impactului laser de la 50 - 1000 microni. Un spot mai mare de 500 microni este dificil de focalizat. Pentru fotocoagularea de rutină a retinei se folosesc, în general, spoturi între **200 - 500 microni**.
- Spotul de 500 microni este selectat pentru fotocoagulări în periferia retinei, iar cel de 200 microni, în apropierea arcadelor vasculare.
- Un lucru foarte important, de care trebuie ţinută seama în selectarea dimensiunilor spotului, este faptul că în cazul în care se folosesc lentile care furnizează o imagine inversată a fundului de ochi, unui spot de 250 - 300 microni, îi corespunde o coagularea retiniană efectivă de 500 microni.
- O observaţie foarte importantă se referă la relaţia care există între dimensiunea spotului şi puterea radiaţiei laser. Astfel, teoretic, dacă reducem dimensiunea spotului la jumătate şi lăsăm puterea radiaţiei laser nemodificată, energia obţinută pe suprafaţa coagulată se multiplică de 4 ori. Practic, coeficientul de multiplicare nu este atât de mare, dar, oricum, energia degajată este mult mărită.
- Consecinţa practică foarte importantă a acestei observaţii, este aceea că **atunci când reducem dimensiunea spotului, trebuie să reducem în mod adecvat şi puterea radiaţiei laser**. Dacă nu ţinem cont de această observaţie, pot apare leziuni foarte grave la nivelul retinei şi coroidei: hemoragii coroidiene şi retiniene, cicatrici cu retracţia membranei limitante interne.
- Dacă se utilizează lentila Goldmann, instrumentele laser utilizate actualmente reproduc, în microni, dimensiunile impactului la nivel retinian.
- În cazul lentilelor cu imagine inversată, pentru a obţine o fotocoagulare retiniană efectivă de 500 microni, trebuie să alegem pe fotocoagulator, un spot de 250 - 300 microni.

FORMA IMPACTELOR LASER

- La nivelul polului posterior, impactele sunt, aproape de regulă, rotunde.
- În periferia retinei, mai ales în cazul utilizării lentilelor cu imagine inversată, impactele apar ovalare şi deformate. Explicaţia este datorată astigmatismului provocat de rotirea globului ocular şi înclinaţia lentilei, necesare pentru a aborda regiunea ecuatorială.
- Pentru a obţine impacte cât de rotunde posibil în periferia retinei,este util ca, în paralel cu schimbarea direcţiei privirii de către pacient, să modificăm înclinaţia lentilei.

- Pentru a obţine efectul dorit în aceste situaţii, trebuie ca, foarte prudent, să creştem puterea radiaţei sau să diminuăm dimensiunea impactului.

ASPECTUL IMPACTULUI LASER

- Impactul laser trebuie să îndeplinească următoarele criterii: să fie eficient, fără a fi prea intens (şi să provoace, astfel, leziuni tisulare inutile) şi să nu fie prea slab, deci ineficient.
- Atingerea acestui deziderat depinde de modalitatea în care sunt selectaţi parametrii discutaţi anterior, care pot varia mult de la un subiect la altul, dar şi la acelaşi subiect, de la o regiune la alta a retinei.
- Înainte de toate, pentru eficienţa maximă, este necesară focalizarea corectă a spotului. Un spot mai mare sau egal cu 500 microni este foarte dificil de focalizat, motiv pentru care nu se foloseşte decât extrem de rar în fotocoagularea retinei.
- Aspectul impactului laser variază şi în funcţie de lungimea de undă a radiaţiei folosite. Radiaţia laserului cu Argon albastru-verde şi Argon- verde, fiind bine absorbită de hemoglobină, determină o urmă albă, mare. Radiaţia laserului Krypton-roşu şi Dye, pentru aceeaşi dimensiune a spotului, determină un impact gri, de dimensiuni mai reduse. Radiaţia laserului cu diodă semiconductoare are un efect întârziat, gri, mai slab delimitat.
- Parametrul care influenţează cel mai mult aspectul impactului este puterea radiaţiei (mW), motiv pentru care este şi, de cele mai multe ori, variat, pe parcursul unei fotocoagulări laser a retinei.
- În funcţie de aspectul său, un impact laser poate fi încadrat într-unul din următoarele 4 stadii:
  - → Impactul slab: albicios, roz-somon. Leziunea histologică majoră este situată la nivelul epiteliului pigmentar retinian, în timp ce fotoreceptorii retinieni şi coriocapilara sunt foarte puţin afectate. Datorită acestui fapt, indicaţia utilizării acestui tip de impacte este reprezentată de corioretinopatia seroasă centrală, unde există un defect la nivelul epiteliului pigmentar retinian.
  - → Impactul mediu: alb-intens. Modificările histologice sunt: necroza epiteliului pigmentar retinian şi a fotoreceptorilor şi tromboza coriocapilarei. Straturile superficiale ale retinei sunt puţin afectate.
  - → Impactul puternic: alb-intens, cu halou gri. Histologic, apare necroza retinei şi a epiteliului pigmentar. Corespunde unei cicatrici corio-retiniene ferme şi se foloseşte mai ales în periferia medie şi extremă.

→ Impactul foarte puternic: alb intens, cu halou alb. Histologic, se caracterizează prin necroza retinei în toată grosimea, inclusiv a membranei limitante interne. Epiteliul pigmentar retinian nu proliferează şi nu se constituie aderenţe corio-retiniene. Indicaţia utilizării acestor impacte este reprezentată de distrugerea tumorilor retiniene şi coroidiene.

MODALITĂŢI DE FOLOSIRE A PARAMETRILOR ÎN FOTOCOAGULAREA LASER

- Parametrii descrişi anterior trebuiesc în permanenţă variaţi de la un subiect la altul, dar şi la acelaşi subiect, de la o regiune la alta a fundului de ochi. La o persoană pigmentată, intensitatea impactelor trebuie să fe scăzută. În zonele de edem retinian, pentru a obţine o coagulare utilă, trebuie să creştem puterea şi timpul de expunere sau să scădem diametrul impactului. În periferia retinei, adeseori sunt suficiente intensităţi mai mici, când la acelaşi ochi există un edem retinian la nivelul polului posterior.

FRECVENŢA IMPACTELOR RETINIENE

- Frecvenţa cu care se aplică impactele pe parcursul unei fotocoagulări laser variază, în funcţie de afecţiune şi de obişnuinţa operatorului.
- Multe instrumente laser sunt dotate cu repetitoare de impacte care permit alegerea unui ritm convenabil, făcând fotocoagularea mai uşoară, mai puţin obositoare pentru operator. Repetitorul de impacte poate fi reprezantat printr-un dispozitiv cu pedală. La fiecare acţionare a pedalei, se declanşează o serie de impacte a căror frecvenţă este reglabilă cu un ghidon, în timp ce selectarea celorlalţi parametri se face în maniera clasică. Ritmul aplicării impactelor poate fi scăzut prin ridicarea uşoară a piciorului de pe pedală. Fără a roti ghidonul, se poate alege cu mai mult calm punctul de „lovire“, după care se reia ritmul predeterminat, prin apăsarea maximă a pedalei. Utilizarea repetitorului de impacte este utilă pentru fotocoagularea în periferia retinei, dar este o tehnică rezervată celor cu experienţă, nerecomandată începătorilor.

NUMĂRUL IMPACTELOR LASER

- Numărul impactelor laser aplicate depinde de afecţiunea tratată. **Nu se recomandă aplicarea a mai mult de 1000 impacte pe şedinţă.**

- Autorii anglo-saxoni nu ezită utilizarea a 1500 - 2000 impacte laser pe şedinţă. În aceste circumstanţe, aproape întotdeauna survine edemul polului posterior, cu scăderea marcată a vederii şi, uneori, chiar glaucomul acut şi decolarea de coroidă. În câteva luni, vederea se restabileşte, dar este posibilă afectarea permanentă, gravă, a acuităţii vizuale.
- **Este prudentă aplicarea unui număr de 400 impacte laser pe şedinţă şi separarea şedinţelor de fotocoagulare prin intervale de 7 - 10 zile.** Aceste pauze pot fi scurtate când situaţia oculară este gravă şi când pacientul ajunge cu dificultate în centrul de terapie laser.

EVOLUŢIA IMPACTELOR LASER

- Aspectul impactului laser variază în timp.
- Când pigmentaţia retiniană nu este prea exprimată şi nu există edem retinian, impactul laser apare alb, nu prea viu, uneori roz-somon, clar, cu margini nete.
- Diametrul coagulării este egal cu cel al mirei retiniene.
- Când intensitatea impactului este mare, acesta are aspectul descris în literatură drept „thermal blooming“: În timpul aplicării, când timpul de expunere este lung, impactul pare că-şi creşte diametrul.
- La 20 minute de la aplicare, impactul apare mai puţin viu, cu marginile flu, cu un slab halou de edem.
- După 5 - 6 zile de la fotocoagulare, aria tratată prezintă un edem difuz, iar impactul apare sub forma unei pete mici, albicioase, mult mai mică decât coagularea iniţială. Spre ziua a 8-a, survine dispersia pigmentară.
- La 15 - 20 zile de la fotocoagulare, se evidenţiază o cicatrice rotundă, uşor neregulată, cu periferia mai palidă şi acumulare de granule pigmentare în centru,uneori şi în periferie.
- La peste două luni de la fotocoagulare, cicatricea dobândeşte aspectul definitiv.
- În funcţie de intensitatea fotocoagulării, aceasta poate fi: gri difuză sau albă cu migrări pigmentare.
- Mai târziu, se produce atrofia corio-capilarei, cu evidenţierea marilor vase coroidiene.
- După ani de zile de la fotocoagulare, ariile de atrofie se lărgesc, mai ales la miopi, care prezintă o coroidă subţire.
- Pata atrofică se extinde, dar nu numai prin progresiunea atrofiei coroidiene însăşi, ci şi prin retracţia epiteliului pigmentar retinian. Această observaţie explică de ce extinderea atrofiei spre fovee nu conduce întotdeauna la scăderea acuităţii vizuale. Sensul de extindere a atrofiei poate fi prevăzut,

deoarece ea se realizează paralel cu axa atrofiei parapapilare deja existente. Cunoscând acest aspect, putem preveni o eventuală extensie foveală a atrofiei.

TEHNICI DE FOTOCOAGULARE LASER

- **Impact laser izolat**
  - Impactul laser izolat se aplică pe **punctul de difuziune din corioretinopatia seroasă centrală acută sau cronică**. Boala este provocată de decompensarea localizată a epiteliului pigmentar retinian, evidenţiată angiofluorografic.
  - Se folosesc impacte de intensitate scăzută, cu diametrul de 50 - 100 microni.
  - Raţiunea aplicării impactelor laser izolate în corioretinopatia seroasă centrală este aceea de a distruge aria de epiteliu pigmentar alterat şi de a determina, astfel, o proliferare a celulelor din jur, cu reconstituirea barierei hemato-retiniene şi reluarea funcţiei pompei epiteliale. Impactele izolate se utilizează şi în coagularea directă a micro sau macroanevrismelor retiniene.
- **Tratamentul laser focal**
  - În **bolile vasculare ale retinei (în principal retinopatia diabetică)**, hiperpermeabilitatea vasculară determină difuziunea localizată prin pereţii microanevrismelor şi/sau ai anomaliilor microvasculare intraretiniene.
  - Tratamentul laser este efectuat direct asupra vaselor alterate, cu ocluzia lor şi stoparea difuziunii.
  - Se preferă lungimea de undă verde.
  - Puterea necesară este mare, deoarece se tratează arii de edem retinian.
  - Impactele laser, pentru a fi eficiente, trebuie să apară albe-intense.
  - Se alege o dimensiune a spotului de 100 - 200 microni.
  - Impactele nu trebuiesc să fie confluente.
- **Fotocoagularea în grilă**
  - Grila macular ă („gridul“) îşi găseşte indicaţia în **edemul difuz al polului posterior**.
  - Intensitatea aplicaţiilor laser trebuie să fie slabă sau moderată, pentru a cruţa stratul fibrelor nervoase.
  - Este preferabilă selectarea lungimii de undă verde sau roşu.
  - Se aleg spoturi de 100 - 200 microni, separate între ele prin spaţii de 200 - 400 microni, cu respectarea sau nu a fasciculului papilo-macular. Pentru a evita dificultăţile la lectură, Coscas recomandă utilizarea unei intensităţi

minime în porţiune nazală a maculei la ochiul drept şi în ce temporală a maculei, la ochiul stâng. În acest fel, este cruţată aria retiniană care permite dirijarea privirii pe parcursul lecturii.

- **Fotocoagularea laser panretiniană**
  - Panfotocoagularea retiniană interesează toată periferia medie şi extremă a ochilor afectaţi de retinopatii proliferante de variate cauze. Această tehnică de tratament conduce la distrugerea ariilor de ischemie retiniană, cu regresia neovascularizaţiei.
  - Mecanismele de acţiune ale panfotocoagulării sunt încă discutate. Se propune eliminarea, prin distrugerea retinei ischemice, a factorului de proliferare vasculară. În acelaşi timp, tot prin eliminarea retinei ischemice, se ameliorează schimburile dintre coriocapilară şi retina suprajacentă. Distrugerea ariilor extinse de retină ischemică ameliorează circulaţia la nivelul polului posterior. Necroza are şi o acţiune directă asupra vaselor de neoformaţie.
  - Pentru panfotocoagularea retiniană, se utilizează intensităţi mari: reacţia retiniană trebuie să fie intensă, albă. Dimenisune ariei de coagulare retiniană efectivă trebuie să fie de 500 microni, iar numărul total de impacte, de 1500 - 3000, repartizate, în mod ideal, în şedinţe de câte 400 - 800 impacte. Se poate efectua cu următoarele lungimi de undă: verde, roşu, infraroşu.
  - În cazul în care există hemoragie în vitros şi/sau cataractă, se preferă selectarea lungimilor de undă roşie sau infraroşie, care depăşesc cu uşurinţă aceste „obstacole".
- **Tratamentul neovaselor subretiniene**
  - Când sub retină sunt prezente neovase, scopul tratamentului laser este acela de a le distruge, afectând cât mai puţin posibil macula.
  - Pentru obţinerea acestor rezulatate, se alege o radiaţie laser din domeniul verde, galben, dar mai ales roşu sau infraroşu.
  - Se selectează impacte de 100 - 200 microni, timpi de expunere lungi (0.2 - 0.5 sec.), de intensitate crescută.
  - Impactele lovesc direct membrana neovasculară, cu excepţia cazurilor în care se adoptă tehnic Creteil (tratarea arcadei anastomotice a neovaselor).
- **Barajul profilactic**
  - Barajul profilactic se adresează **prevenirii dezlipirii de retină**.
  - Principiul tratamentului este acela de a înconjura ruptura retiniană cu impacte laser, pentru a forma o cicatrice adezivă carea să intereseze toate straturile retinei şi coroidei.
  - Se preferă raza verde a laserului argon sau Nd-YAG dublat în frecvenţă, cu intensitate relativ scăzută, care să nu provoace necroza, cu dimensiuni de 500 microni (fiind în periferia extremă a retinei).

- Nu sunt necesare puteri mari, deoarece retina nu este edematoasă.
- Barajul trebuie să fie alcătuit din impacte confluente, dispuse pe 3 rânduri, în jurul rupturilor sau leziunilor regmatogene, aplicate pe retina sănătoasă.
- Cicatricile aderente devin eficiente după 20 - 30 zile de la tratament.
- Se discută utilitatea barajului profilactic la ochiul congener la un pacient cu dezlipire de retină. Riscul dezlipirii e retină, în acest caz, este de 10% - 15 - 40%.
- Barajul profilactic (pe 360 grade) se efectuează în 3 - 4 şedinţe, separate prin intervale de câte 7 zile.

- **Distrugerea tumorilor**
  - În retinoblastoamele mici şi în melanoamele maligne coroidiene foarte mici, se poate utiliza energia laser pemtru tratament.
  - Într-un prim timp, se efectuează un baraj în jurul tumorii, iar în al doilea timp, se distruge tumora cu impacte cu intensitate mare, gradul IV.
  - O altă metodă de tratament în cazul tumorilor sus-menţionate este laserfotochemoterapia. Aceasta foloseşte radiaţia albastru-verde a laserului Argon (514 nm) sau Nd-YAG dublat în frecvență (532 nm), cu care se aplică impacte slabe, pentru a activa moleculele de hematoporfirină injectate pe cale intravenoasă, care se localizează preferenţial în ţesuturile tumorale.

CONTRAINDICAȚIILE TRATAMENTULUI LASER

- Contraindicațiile tratamentului laser sunt generale și locale.
- **Contraindicaţiile generale** sunt relative şi ele cuprind diabetul zaharat prost controlat și hipertensiunea arterială. Aceste boli fac ca rezultatele fotocoagulării laser a retinei să nu fie cele dorite, întunecând prognosticul acestei metode de tratament.
- **Contraindicaţii locale**
  - Conjunctivita bacteriană sau virală constituie o contraindicaţie absolută a fotocoagulării laser a retinei şi impun temporizarea sa, până la rezolvarea conjunctivitei.
  - Opacităţile corneene şi cristaliniene constituie obstacole pentru raza laser. În cazul în care există opacităţi cristaliniene sau hemoragie în vitros, se preferă utilizarea lungimii de undă roşii (Krypton, laser cu coloranţi) sau infraroşii (diodă) care traversează opacităţile cristaliniene şi vitreene, fără să provoace coagulări şi retracţii.

– Mioza constituie o contraindicaţie relativă pentru fotocoagularea laser a retinei şi ea poate fi rezolvată prin utilizarea lentilelor cu imagine inversată (Volk, panfundoscop).
– Hemoragiile preretiniene şi glioza retiniană constituie, de obicei, contraindicaţii ale tratamentului laser. Aplicarea unui impact laser pe o hemoragie prezintă riscul de apariţie a retracţiei membranei limitante interne sau a vitrosului. Fotocoagularea efectuată în vecinătatea bridelor vitreene cu glioză poate determina creşterea tracţiunilor asupra retinei, cu apariţia dezlipirii de retină secundare, tracţionale.

COMPLICAŢIILE PANFOTOCOAGULĂRII RETINIENE

- Complicaţiile panfotocoagulării retiniene sunt legate de un dozaj, fie insuficient, fie excesiv.
- Dozajul insuficient trebuie completat. Inconvenitntele acestei situaţii sunt reprezentae de: înceţoşarea pasageră a vederii, dureri uşoare, mai ales când se lucrează în periferie, la nivelul meridianelor orizontale şi verticale, la emergenţa nervilor ciliari. Durerile pot constitui o problemă, mai ales la tineri anxioşi. Pentru rezolvarea situaţiei, reducem ritmul şi intensitatea aplicărilor laser şi, excepţional, se impune anestezia retrobulbară.
- Complicaţiile panfotocoagulării retiniene pot fi precoce şi tardive.
  - **Complicaţiile precoce** interesează segmentul anterior sau posterior al globului ocular.
    - Complicaţiile la nivelul <u>segmentului *anterior*</u> pot fi: arsuri corneene (în cazul în care se utilizează impacte cu intensitate foarte mare), midriaza, deformarea pupilei (când raza laser a atins marginea pupilară, folosind lentila Goldmann), accelerarea evoluţiei unei cataracte deja existente.
    - Complicaţii la nivelul <u>segmentului *posterior*:</u>

→ **Hemoragiile** sunt complicaţiile cele mai grave şi cele mai frecvente. Ele sunt provocate de perforarea unui vas retinian. Se pot produce imediat sau la un interval de câteva ore de la tratamentul laser. De regulă, la originea hemoragiei este o venă cu permeabilitatea alterată, deoarece aplicarea unui impact laser asupra unui vas retinian normal nu detremină hemoragie, ci doar o vasoconstricţie localizată. În cazul producerii unei hemoragii în timpul fotocoagulării laser, exercităm o presiune uşoară, cu lentila, asupra globului ocular, iar apoi,cu un impact cu diametrul mai mare decât al vasului, efectuăm o serie de

aplicări în amonte de sediul perforaţiei, pentru a o închide.În caz de hemoragie vitreană imediată sau la câteva ore de la fotocoagularea laser, este indicat repausul la pat sau fotoliu, timp de câteva zile. Cea mai marea parte a hemoragiilor se resorb rapid. Este indicată continuarea tratamentului panretinian cu o radiaţie cu lungimea de undă roşie sau infraroşie. Excepţional, persistenţa hemoragiei în vitros pentru un interval mai mare de câteva săptămâni, impune luarea în considerare a vitrectomiei, pentru a putea continua tratamentul fotocoagulant. Hemoragiile de origine coroidiană sunt, deseori, foarte grave. Când după aplicarea mai multor impacte laser într-o zonă de edem retinian, se trece într-o arie retiniană mai pigmentată sau mai puţin edematoasă, fără să se modifice puterea impactului, se poate produce perforarea membranei Bruch. Se formează neovase cu punct de pornire coroidian care traversează retina şi penetrează în corpul vitros. Aceste neovase vor constitui sursa hemoragiilor în vitros şi, ulterior, prin retracţia tecilor gliale care le înconjoară, a dezlipirii de retină tracţionale. O concluzie practică foarte importantă este aceea că, **atunci când se trece de la retina edematoasă la retina needematoasă, trebuie modificate puterea şi diametrul impactului, în funcţie de starea retinei tratate.**

→ **Lezarea accidentală a maculei** - Atunci când macula este alterată de hemoragii, edem şi exsudate, identificarea exactă a punctului de fixaţie este, uneori, dificilă. Când se foloseşte oglinda laterală a lentilei Goldmann pentru tratarea periferiei medii, se riscă, mai ales atunci când subiectul este tânăr şi dilatarea pupilei, maximă, să se afecteze polul posterior.

Pentru a evita această complicaţie care, deşi rară, nu este excepţională, este recomandabil ca, înainte de fotocoagularea periferiei medii a retinei, să se efectueze, utilizând oglinda laterală, o linie de impacte, temporal de maculă, care să unească arcada vasculară temporală superioară de cea inferioară. Astfel, atunci când se va trece la tratarea periferiei cu oglinda trapezoidală a lentilei Goldmann, limita polului posterior va fi bine demarcată. Alt mod de a evita această complicaţie este reprezentat de folosirea lentilelor cu imagine inversată, care furnizează o vedere globală, de ansamblu a polului posterior, evitând astfel aplicarea intempestivă a impactelor laser asupra maculei.

→ **Ischemia papilară** poste surveni atunci când se tratează direct neovasele papilare.

→ **Alterările de câmp vizual** pot îmbrăca mai multe aspecte. Strâmtorarea de câmp vizual este constantă, atunci când se efectuează panfotocoagularea cu impacte foarte apropiate sau confluente. În aceste situaţii, o altă complicaţie este hemeralopia. Defectele sectoriale de câmp vizual (scotoame fasciculate) pot apare după tratarea unei zone vecine papilei. Când raza laser loveşte o hemoragie, o zonă retiniană hiperpigmentată, cicatrici retiniene, ramuri arteriale, rezultă un scotom corespunzător sectorului resprectiv, datorită distrugerii fibrelor nervoase. Scotomul triunghiular Amalric survine mult mai rar, după un tratament intens al retinei şi coagularea coroidei, fiind rezultatul ischemiei coroidiene. Scotomul central este consecinţa lovirii accidentale a foveei. Când macula este edematoasă şi foveea este dificil de individualizat din cauza exsudatelor şi a hemoragiilor, este necesar să determinăm punctul de fixaţie, solicitând pacientului să fixeze mire, având laserul oprit. În cazuri care se dovedesc foarte dificile din acest punct de vedere, este necesară anestezia retrobulbară.

→ **Edemul macular** este frecvent, imediat după o panfotocoagulare retiniană. Se traduce printr-o înceţoşare a vederii, care este pasageră şi asupra căreia pacientul trebuie avertizat. Apare mai ales după şedinţe în care se aplică mai mult de 800 impacte sau după şedinţe prea apropiate. Uneori poate dura 15 - 20 zile şi, în mod excepţional, nu regresează complet. **Pentru prevenirea acestei complicaţii, se recomandă aplicare unui număr redus de impacte pe şedinţă (400) şi pauze de 7 - 10 zile între şedinţele de laser.**

→ **Complicaţiile şedinţelor masive** - În cazul în care se aplică un număr mare de impacte laser într-o singură şedinţă, pot apare complicaţii severe: glaucom prin închiderea unghiului, decolare de coroidă. Glaucomul prin închiderea unghiului se produce datorită congestiei coroidiene care împinge cristalinul înainte, blocând fluxul amorii apoase. Decolarea de coroidă survine mai rar şi apare în periferia medie ca o proeminenţă brunescentă, limitată, uneori anulară. De obicei, se vindecă spontan, în 15 zile.

- **Complicaţii tardive**
  - **Edemul macular cistoid** - Fotocoagularea polului posterior, pe retina îngroşată, poate avea o influenţă negativă asupra capilarelor venoase, determinând stază şi edem macular cistoid, cu consecinţe grave asupra funcţiei vizuale. Pentru prevenirea acestei complicaţii, trebuie să evităm tratamentele prea intense în polul posterior şi să respectăm arteriolele şi venulele maculare.
  - **Hemoragiile** - Hemoragiile tardive după panfotocoagulare laser nu reprezintă o complicaţie adevărată a acestei tehnici, ci, mai degrabă, o consecinţă a unui tratament insuficient sau a unei agravări independente de tratament (non- regresia neovaselor, apariţia de neovase noi). Această complicaţie survine mai ales la pacienţii tineri cu diabet zaharat tip I care, după panfotocoagulare, prezintă agravarea, nu ameliorarea bolii. Aceste cazuri evoluează, de obicei, foarte rapid şi din acest motiv, nu trebuie să evităm completarea fotocoagulării cu un tratament foarte intens, cu impacte confluente. Uneori, inserarea noilor impacte printre cicatrici este dificilă. În această situaţie, trebuie să reluăm complet panfotocoagularea, ignorând aplicaţiile deja existente şi acoperind toată retina (inclusiv cicatricile), cu un „covor" confluent de fotocoagulări. Rezistenţele la un astfel de tratament sunt excepţionale.
  - **Neovascularizaţia coroidiană**se dezvoltă când impactele laser au lezat, accidental, membrana Bruch. Pornind din coriocapilară, neovasele penetrează în retină şi pot ajunge în vitros, formând un cordon fibro-vascular care poate determina dezlipire de retină tracţională.

COMPLICAŢIILE BARAJELOR LASER PERIFERICE

- Complicaţiile care pot apare în urma barajelor laser periferice sunt consecinţa unui tratament, fie insuficient, fie excesiv.
- Tratamentul insuficient
  - Insuficienţa unui baraj laser periferic poate consta în: aplicarea a mai puţin de 3 rânduri de impacte laser confluente, înconjurarea incompletă a leziunilor, lipsa ajungerii până la ora serrata. În aceste situaţii, dezlipirea de retină se poate produce în jurul rupturii sau leziunii tratate incomplet şi face să cedeze barajul insuficient.

- Tratamentul excesiv
  - Un tratament excesiv sau aplicat pe o retină distrofică determină apariţia unei rupturi la limita dintre cicatrice şi retina netratată. Ruptura care ia naştere în aceste cazuri se poate extinde de-a lungul cicatricii şi este foarte greu de rezolvat chirurgical.

COMPLICAŢIILE TRATAMENTULUI LASER AL NEOVASELOR SUBRETINIENE

- Complicaţiile care pot surveni în urma fotocoagulării laser a neovaselor subretiniene sunt precoce şi tardive.
- **Complicaţii precoce**
  - **Hemoragia coroidiană** este consecinţa dozajului excesiv. În cazul confruntării cu această complicaţie, se continuă tratamentul conform planului prestabilit şi se aplică în jurul leziunii care a sângerat, o serie de impacte de putere medie şi durată ceva mai mare.
  - **Retracţia membranei limitante interne** este o complicaţie foarte rară. Se tratează prin aplicarea unor fine „serii“ de impacte radiare în jurul zonei tratate, care nu au tendinţa de a creşte.
  - **Rupturile epiteliului pigmentar** nu sunt rare. Ele pot fi intuite oftalmoscopic, dar sunt evidente la angiofluorografie, unde apar sub forma unor zone hiperfluorescente, cu efect de mască adiacent, foarte obscur. Scăderea acuităţii vizuale este o consecinţă frecventă a rupturilor de epiteliu pigmentar.
  - **Coagularea accidentală a maculei** este o complicaţie gravă, datorată mişcărilor imprevizibile ale pacientului.
- **Complicaţii tardive**
  - Cicatricea corio-retiniană după coagularea neovaselor de la nivelul polului posterior are tendinţa de a se extinde lent în perioada postoperatorie. Această extensie continuă ani de zile, dar nu este regulată. Procesul de extensie a cicatricii este mult mai evident la miopi. O caracteristică importantă este aceea că cicatricea are tendinţa să se extindă, în mod preferenţial, într-un ax. Brancato şi Giovannini au demonstrat că direcţia extensiei este în relaţie cu forma crescentului miopic. De exemplu, dacă crescentul este alungit inferior, atrofia corio-retiniană se va extinde în principal inferior. Această observaţie ne permite ca, prin prevederea direcţiei de extensie ulterioară a cicatricii, să preîntâmpinăm afectarea punctului de fixaţie.

PERICOLELE FOTOCOAGULĂRII LASER A RETINEI PENTRU OPERATOR

- Hamilton şi alţi autori au pus în evidenţă, la oftalmologii care au practicat fotocoagularea laser a retinei în mod intensiv, timp de 10 - 15 ani, o uşoară discromatopsie de tip tritan. Deşi subiecţii nu prezentau dificultăţi evidente clinic, se recomandă utilizarea lentilelor protectoare. Instrumentele laser mai noi sunt dotate cu filtre protectoare pentru radiaţiile cele mai periculoase. Pericolele sunt prezente la lungimi de undă mai mici sau egale cu 450 nm.

TRATAMENTUL LASER AL RETINOPATIILOR PROLIFERATIVE

- Retinopatiile proliferative sunt caracterizate prin apariţia vaselor de neoformaţie care se pot dezvolta fie de la nivelul nervului optic, fie de la nivelul vaselor din periferia retinei.
- Prezenţa neovaselor la nivelul retinei constituie o situaţie care pune în pericol funcţia vizuală, cu atât mai mult cu cât nu determină simptome vizuale decât în momentul apariţiei complicaţiilor: hemoragii în vitros, dezlipire de retină tracţională, glaucom secundar neovascular. Până la intrarea laserelor în practica clinică curentă, nu exista nici o metodă eficientă pentru tratamentul neovascularizaţiei retiniene.
- Argumentele fotocoagulării laser a retinei în tratamentul retinopatiilor proliferative: În prezenţa unor arii vaste de ischemie retiniană, apare un dezechilibru între necesităţile în oxigen ale retinei şi aport.
- În aceste condiţii, retina suferindă (ischemică) sintetizează un factor angiogenetic, a cărui prezenţă a fost pentru prima dată postulată în anul 1948. Progresele înregistrate de la acea dată în biologia celulară au demonstrat că există mai mulţi factori angiogenetici.
- Cei mai mulţi dintre aceştia sunt eliberaţi de celulele vasculare, dar şi de către celulele epiteliului pigmentar şi celulele gliale.
- Deşi mecanismul exact prin care panfotocoagularea retiniană determină regresia neovascularizaţiei retiniene nu este cunoscut, au fost avansate mai multe ipoteze.
  - **Distrugerea ariilor ischemice elimină sursa factorului angiogenetic.** Acest mecanism de acţiune este susţinut de observaţia că dacă sunt distruse, prin fotocoagulare, toate ariile hipoperfuzate, neovascularizaţia retiniană regresează.
  - **Creşterea aportului de oxigen.** Vascularizaţia retinei este asigurată de vasele coroidei (pentru straturile externe, până la plexiformul extern) şi de cele retiniene (pentru straturile situate intern faţă de plexiformul extern).

Distrugerea fotoreceptorilor şi a epiteliului pigmentar retinian permite dirijarea oxigenului de origine coroidiană să fie distribuit straturilor rămase.

– **Odată cu distrugerea epiteliului pigmentar retinian prin fotocoagulare laser, din acesta se eliberează factori inhibitori ai angiogenezei.**

RETINOPATIA DIABETICĂ

- **Indicaţiile panfotocoagulării laser a retinei sunt: retinopatia diabetică proliferativă şi cea neproliferativă severă, indiferent de acuitatea vizuală a pacientului.**
- Retinopatia diabetică continuă să fie principala cauză de orbire la populaţia activă, în ţările dezvoltate şi este în continuă creştere în ţările în curs de dezvoltare.
- Deşi laserul cu argon este utilizat cel mai frecvent în tratamentul retinopatiei diabetice, alte lasere şi-au dovedit, de asemenea, eficienţa. Astfel, în ultimii ani, a crescut frecvenţa utilizării laserului cu diodă care, având aceeaşi eficienţă cu laserul cu argon, este portabil şi mai ieftin, devenind fotocoagulatorul preferat, îndeosebi în ţările în curs de dezvoltare.
- **Numărul de impacte**
  - Grupul pentru Studiul Retinopatiei Diabetice sugerează un număr de 1200 impacte pentru tratamentul retinopatiilor proliferative. La ora actuală, puţin oftalmologi s-ar mulţumi cu aplicarea unui număr atât de redus de impacte. Ideea generală este aceea de a se aplica între **800 - 1200 impacte laser per şedinţă, urmată de control la 1- 3 săptămâni şi continuarea tratamentului cu alte 2 - 3 şedinţe**.
  - Parametrul care ghidează numărul impactelor laser care trebuiesc aplicate este răspunsul terapeutic: regresia neovascularizaţiei, eventual cu menţinerea unor resturi inactive.
  - La majoritatea pacienţilor, este suficient un număr de 2000 - 4000 impacte.
  - În cazul recidivei neovascularizaţiei sau al regresiei sale incomplete, tratamentul trebuie completat.
- **Extinderea tratamentului**
  - În cazul neovascularizaţiei la nivelul discului optic, există consensul asupra obligativităţii efectuării panfotocoagulării retiniene.
  - Dezbaterile apar în situaţiile, mai rare, în care neovascularizaţia proneşte de la nivelul unor vase periferice, în unul sau două cadrane. În acaste situaţii, angiografia cu fluoresceină demonstrează că ischemia prezintă o

distribuţie largă, interesând periferia medie şi extremă, chiar dacă neovasele sunt situate numai într-un singur cadran.
- O altă observaţie valoroasă este aceea că, aproape toţi pacienţii aflaţi în această situaţie, au necesitat panfotocoagulare retiniană, în următorii 3 ani.
- În faţa acestor argumente, decizia efectuării unei **panfotocoagulări retiniene de intensitate uşoară în cazurile de neovascularizaţie retiniană periferică, este cea recomandabilă.**

- **Intensitatea tratamentului**
  - Intensitatea necesară producerii unei anumite leziuni tisulare depinde, în priuml rând, de concentraţia de melanină la nivelul epiteliului pigmentar retinian.
  - Atitudinea generală este aceea că producerea unei leziuni retiniene albă - gri este suficientă.
  - Intensitatea tratamentului trebuie nuanţată, în funcţie de severitatea cazului. Astfel, în retinopatiile diabetice preproliferative şi în cele cu neovascularizaţie incipientă, un tratament uşor este suficient. În cazurile severe, care par refractare la tratament şi în retinopatiile diabetice floride ale tinerilor, care prezintă o evoluţie agresivă şi rapidă, este necesară aplicarea unor impacte laser foarte intense.
- **Dimensiunea şi durata impactului**
  - Numărul impactelor aplicate depinde de dimensiunea acestora. În trecut, s-a sugerat că, **pentru fotocoagularea laser la nivelul polului posterior, este recomandabil spotul de 200 microni, iar pentru cea periferică, spotul de 300 - 500 microni.**
  - Avantajul spotului mare este acela că numărul impactelor necesare este mai mic şi, implicit, durata tratamentului este mai scurtă, cu avantaje atât pentru pacient, cât şi pentru medic.
  - Dezavantajul este legat de modificările asupra câmpului vizual pe care le produc impactele de dimensiuni mari.
  - Având în vedere condiţiile referitoare la câmpul vizual impuse de legislaţie, la ora actuală **este contraindicată folosirea spotului cu dimensiunea mai mare de 200 microni, cu excepţia periferiei extreme.**
  - Pentru a se stabili efectele pe care durata impactului laser le are asupra diferiţilor parametri oculari obiectivi şi funcţionali, s-au comparat durata de **0.5s cu cea de 0.1s**. Pacienţii la care s-a utilizat durata mai scurtă a impactului laser, au prezentat scăderi ale acuităţii vizuale cu două sau mai multe rânduri şi o rată mai mare a hemoragiilor în vitros. Cei la care s-a utilizat impacul de 0.5 s. au prezentat, în proporţie mai mare, extensia dezlipirilor de retină tracţionale.

- Fotocoagularea panretiniană cu laserul diodă s-a asociat cu disconfort, datorită penetrării mai profunde a radiaţiei infraroşii. Acest simptom poate fi minimalizat prin utilizarea unei durate de 100 ms a impactului care limitează răspândirea căldurii în coroidă.

- **Ordinea tratării cadranelor retiniene în panfotocoagularea pentru retinopatia diabetică proliferativă**
  - În accepţiunea clasică, **se începe cu tratarea cadranului nazal, se continuă cu cel inferior şi apoi cu cel superior. Cadranul temporal urmează să fie tratat ultimul, după efectuarea unui şir de impacte, la aproximativ 1 - 2 diametre papilare de fovee, pentru a preveni fotocoagularea accidentală a polului posterior.**
  - Raţiunea iniţierii tratamentului cu sectorul nazal îşi găseşte explicaţia în observaţia că neovasele papilare depind de ariile de ischemie nazale. Alţi autori încep panfotocoagularea cu jumătatea inferioară a retinei, astfel încât aceasta să fie tratată, în eventualitatea producerii unei hemoragii în vitros care ar ocupa porţiunea declivă a cavităţii vitreene, împiedicând, astfel, fotocoagularea.
  - Unii autori preferă să trateze iniţial toată periferia retinei, continuând cu cadranul nazal inferior, superior şi temporal.
  - Coscas sfătuieşte să se trateze mai întâi periferia medie a retinei, apoi aria din vecinătatea arcadelor vasculare şi polul posterior şi în final, periferia extremă.
  - La ora actuală, mulţi oftalmologi sunt adepţii efectuării panfotocoagulării retiniene într-o singură şedinţă, motiv pentru care secvenţa şedinţelor de fotocoagulare şi-a diminuat importanţa.

- **Persistenţa neovaselor după panfotocoagulare**
  - În unele cazuri, neovasele nu regresează după panfotocoagulare. Uneori, acestea nu sunt active, iar efectuarea periodică a angiofluorografiei are menirea de a preciza acest lucru. În cazul în care **neovasele sunt active**, trebuie luată în considerare posibilitatea efectuării unui tratament direct asupra neovaselor: se aplică **impacte intense şi confluente asupra arcadei anastomotice, de 250 microni, 0.2–0.5s, 500–800 mW, cu repetarea tratamentului la fiecare 15 minute, până la ocluzia totală.**
  - Tratarea vasului aferent este dificilă, deoarece acest vas nu este, în mod normal, bine vizibil.
  - În cazul persistenţei neovaselor papilare, dacă acestea sunt active, se execută o coagulare confluentă nazal de discul optic, la jumătate de diametru papilar faţă de acesta, niciodată pe suprafaţa discului optic, datorită riscului de atrofie optică sau se repetă o panfotocoagulare retiniană confluentă.

- **Retinopatia diabetică proliferativă care nu răspunde la panfotocoagularea retiniană**
  - Cazurile de retinopatie diabetică proliferativă care nu răspund la o panfotocoagulare retiniană nu sunt excepţionale. Este vorba îndeosebi despre subiecţi tineri, cu diabet zaharat tip I.
  - Dacă tratamentul fotocoagulant a fost suficient de agresiv, iar mediile oculare nu sunt transparente, se recurge la crioaplicaţii care să acopere toată retina, anterior de ecuatorul globului ocular.
  - Dacă se apreciază că fotocoagularea panretiniană a fost prea lejeră, cu spaţii prea mari între impacte, atunci se reia panfotocoagularea, acoperind chiar şi cicatricile deja existente. Acest tip de tratament este dureros şi necesită, uneori, efectuarea anesteziei retrobulbare.
- **Panfotocoagularea retiniană după vitrectomie**
  - După vitrectomie există un pericol crescut de glaucom neovascular, motiv pentru care trebuie efectuată panfotocoagularea retiniană, cât se poate de precoce, preferabil intraoperator (endofotocoagulare). Se alege laserul argon sau Nd-YAG verde sau dioda şi impactele trebuie să fie confluente şi intense.

OBSTRUCŢIA DE VENĂ CENTRALĂ A RETINEI

- Obstrucţiile venoase retiniene se numără printre cele mai frecvente boli vasculare ale retinei, după retinopatia diabetică. În funcţie de sediul obstrucţiei venoase, se disting două entităţi: ocluzia de venă centrală a retinei şi ocluzia de ram venos retinian. Între ele se situează o formă intermediară: ocluzia venoasă hemisferică (hemicentrală).
- **Indicaţii**
  - Tratamentul laser are o mare importanţă **în formele ischemice de obstrucţie de venă centrală a retinei, iar în formele edematoase este indicat, dar cu rezultate discutabile**. Evoluţia depinde de teren (vârsta, cauza obstrucţiei) şi de extensia şi gradul obstrucţiei: sediul faţă de lamina cribrosa şi posibilităţile anatomice de dezvoltare a anastomozelor optico-ciliare.
  - → În formele **ischemice** de obstrucţie de venă centrală a retinei, trebuie efectuată **panfotocoagularea laser intensă şi precoce, înainte de apariţia neovaselor**. Indicatorii obiectivi ai ischemiei retiniene sunt: nodulii disorici, hemoragiile retiniene profunde sau confluente, iar, pe angiofluorografie, ariile de nonperfuzie capilară. Panfotocoagularea retiniană trebuie efectuată, în formele ischemice de obstrucţie de venă

centrală a retinei, în **primele 90 zile** de la debut, acesta fiind intervalul tipic de iniţiere a rubeozei iriene. Supravegherea angiografică este foarte importantă. Dacă glaucomul neovascular s-a instalat deja, la panfotocoagularea laser intensă, efectuată de urgenţă, se asociază crioaplicaţii retiniene, anterior de ecuatorul globului ocular.

→ În formele **mixte**, trebuie efectuat **tratamentul laser precoce al ariilor de non-perfuzie retiniană, înainte de apariţia neovaselor epiretiniene sau epipapilare. Urmărirea angiofluorografică este indispensabilă.**

→ În formele edematoase, fotocoagularea laser este, în general, utilă. Efectele benefice ale gridului macular efectuat pentru tratarea edemului macular din obstrucţia de VCR a fost demonstrat de mai multe studii clinice. Dacă este prezent edemul macular cistoid, se indică grila maculară, dar efectuată cu atenţie, pentru a nu altera circulaţia de supleere perimaculară. În formele edematoase de tromboză a venei centrale a retinei, nu există criterii absolute pentru indicarea fotocoagulării laser. În general, **se aşteaptă 3 luni**, după care se repetă angiofluorografia. Dacă edemul tinde să diminueze, nu se indică tratamentul laser. **Dacă edemul este staţionar sau s-a accentuat faţă de examinarea iniţială, atunci se indică fotocoagularea laser. Evaluarea angiofluorografică a reţelei capilare perifoveale** este obligatorie. **Dacă se evidenţiază o ischemie extinsă a polului posterior, fotocoagularea laser este contraindicată.**

→ În formele tânărului, fotocoagularea laser este contraindicată, deoarece acestea sunt spontan regresive.

- **Tehnica fotocoagulării laser**
  - ***Panfotocoagularea retiniană***
    - Dacă sunt prezente multe hemoragii, se preferă lungimea de undă roşie, un spot mai mic sau egal cu 500 microni, durata de 0.2 - 0.5 s. Impactele trebuie să fie confluente, urmărindu-se albirea netă a retinei.
    - Tratamentul este similar cu cel din retinopatia diabetică proliferativă, cu următoarele observaţii:

      → De obicei, este suficient un tratament mai puţin agresiv, deoarece s-a constatat că neovasele încep să regreseze după aplicarea a 1000-2000 impacte laser. Totuşi, majoritatea autorilor recomandă o panfotocoagulare care să cuprindă 3000-4000 impacte laser, de preferinţă repartizate în 3-4 şedinţe.

      → Dimensiunea impactelor şi caracterul lor confluent nu trebuie să ne preocupe în aşa mare măsură ca în retinopatia diabetică, deoarece atât vederea centrală, cât şi cea periferică sunt

compromise definitiv. Astfel, scopul tratamentului este reprezentat exclusiv de prevenirea complicaţiilor redutabile, invalidante, ale acestei boli: rubeoza iriană, glaucomul neovascular.

- ***Grila maculară***
  - Pentru tratamentul în grilă maculară, se alege, în mod curent, lungimea de undă roşie sau verde, spotul de 100 microni, durata de 0.1-0.2 sec. şi se aplică 100-150 impacte de intensitate moderată, la nivelul ariilor de edem identificate pe angiofluorografie.
  - Impactele trebuiesc separate prin spaţii de cel puţin 100 microni şi nu trebuie să intereseze aria foveală avasculară.
  - Dacă edemul macular persistă, tratamentul poate fi repetat după 3-4 luni.
- ***Tratarea arteriolei aferente***
  - Tratamentul arteriolelor care irigă teritoriul edematos este indirect. Acestea sunt fotocoagulate cu spotul de 200-300 microni şi durata de 0.5-1 sec. Spasmul vascular obţinut trebuie să diminueze congestia retiniană.
  - Tratamentul trebuie să intereseze arteriola pe un traiect lung.
  - Dacă nu se obţine nici un rezultat, tratamentul trebuie repetat după 1-2 luni.
  - Unii autori nu sunt convinşi de utilitatea acestui tratament.

- **Rezultate** Tratamentul laser, în tromboza de venă centrală a retinei, conduce rareori la ameliorarea vederii.
  - În formele ischemice, panfotocoagularea laser corect efectuată determină regresia neovaselor în aproape toate cazurile. Câmpul vizual poate prezenta îngustări, după un tratament laser agresiv, dar, de cele mai multe ori, el este deja îngustat, înainte de fotocoagularea laser. Glaucomul neovascular şi rubeoza iriană înregistrează o ameliorare marcată după panfotocoagularea laser.
  - În formele edematoase, rezultatul fotocoagulării laser este aproape întotdeauna negativ, dar s-au observat şi ameliorări ale edemului macular postterapie laser. Rezultatele funcţionale sunt variabile. Deşi ameliorările angiofluorografice au fost puse în evidenţă postterapeutic, nu întotdeauna acestea s-au asociat cu îmbunătăţiri ale acuităţii vizuale. În formele edematoase, evoluţia este, în general, negativă, în ciuda fotocoagulării laser.

OBSTRUCŢIA DE RAM AL VENEI CENTRALE A RETINEI

- După retinopatia diabetică, obstrucţia de ram al venei centrale a retinei este a doua cauză de scădere gravă a vederii şi de cecitate legală de origine vasculară. Obstrucţia de ram al venei centrale a retinei este mai frecventă decât cea de venă centrală a retinei şi are un prognostic vizual mai benign.
- **Indicaţii**
  - În **formele ischemice, se tratează ariile de non-perfuzie, înainte de apariţia neovaselor. Dacă neovasele au apărut deja, fotocoagularea laser constituie o urgenţă**. Fotocoagularea este indicată pentru obstrucţia de ram venos retinian, în prezenţa ischemiei retiniene semnificative. Indicatorii obiectivi ai ischemiei retiniene sunt: nodulii disorici, hemoragiile retiniene profunde sau confluente, iar, pe angiofluorografie, ariile de nonperfuzie capilară. Alegerea momentului terapeutic în obstrucţia de ram venos retinian este condiţionată de evoluţia clinică. Obstrucţia venoasă de ram este tratată prin fotocoagularea laser a sectorului afectat.
  - În **formele edematoase**, se indică. **efectuarea unei grile maculare prudente, dacă după 2–3 luni de la debut, acuitatea vizuală a scăzut sub 5/10**.
    - Branch Vein Occlusion Study Group a elaborat un algoritm pentru urmărirea şi tratarea pacienţilor, în anul 1986.
    - Dacă acuitatea vizuală este mai mică sau egală cu 5/10, se aşteaptă resorbţia hemoragiilor, pentru o mai bună vizualizare a fundului de ochi. Se efectuează apoi angiofluorografia, pentru a preciza starea maculei:
      - Dacă acuitatea vizuală este scăzută din cauza edemului macular şi nu se ameliorează, trebuie efectuată grila maculară.
      - Dacă scăderea acuităţii vizuale este datorată non-perfuziei, nu există tratament care să amelioreze funcţia vizuală.
- Se apreciază că riscul global de apariţie a neovaselor preretiniene în trombozele de ram venos retinian este de 20%. Dacă în urma trombozei de ram venos retinian se dezvoltă o arie de ischemie mai mare sau egală cu 5 diametre papilare, riscul de apariţie a neovaselor creşte la 40% în următoarele 6-12 luni. Hemoragiile în vitros apar la 60% dintre aceşti pacienţi.
  - Având în vedere faptul că 60% dintre pacienţii cu tromboză de ram venos retinian nu dezvoltă vase de neoformaţie, atitudinea recomandată de Branch Retinal Vein Occlusion Study Group este aceea de menţinere sub observaţie a pacienţilor şi de efectuare a tratamentului laser doar la apariţia neovaselor. Dacă aria de ischemie retiniană este mai mare de 5 diametre papilare, aşteptăm resorbţia hemoragiilor, identificăm pe

angiofluorografie ariile de non-perfuzie retiniană şi o repetăm la fiecare 4 luni. Dacă se dezvoltă neovase, se efectuează fotocoagularea laser a zonelor ischemice.

- Contraindicaţia fotocoagulării laser este reprezentată de hemoragiile retiniene difuze.
- **Tehnica fotocoagulării laser în obstrucţia de ram venos retinian**
  - În formele ischemice de obstrucţie de ram venos retinian, se efectuează fotocoagularea sectorului retinian afectat, cu aceiaşi parametrii care au fsot prezentaţi la panfotocoagularea retiniană din tromboza de venă centrală a retinei.
  - În formele edematoase de obstrucţie de ram venos retinian, se tratează ariile de leakage identificate angiofluorografic. Pentru tratament, se alege lungimea de undă verde a laserului cu argon sau o lungime de undă roşie, se utilizează impacte de 100 microni, de intensitate slabă şi durata de cel puţin 0.1 s. Se recomandă tratarea directă a microanevrismelor şi a capilarelor hiperpermeabile situate în afara zonei avasculare centrale. Vasele colaterale trebuiesc evitate. Tratamentul asupra hemoragiilor retiniene trebuie evitat, pentru a preveni absorbţia excesivă de energie. Lungimea de undă galbenă a laserului cu coloranţi (577nm) este benefică în tratarea anomaliilor vasculare adiacente zonei avasculare. Utilizarea lungimii de undă roşii a laserului cu krypton (630nm) este avantajoasă în tratarea pacienţilor cu hemoragii retiniene confluente care persistă mai mult de 4 luni, cataractă şi opacităţi vitreene.
  - Pacienţii trataţi pentru edem macular trebuiesc reevaluaţi la intervale de câte două luni şi luaţi în considerare pentru repetarea tratamentului, dacă edemul macular semnificativ este identificat angiografic, la 4 luni de la tratament.
- **Rezultate**
  - Efectele benefice ale fotocoagulării în tratamentul neovascularizaţiei care complică obstrucţia de ram venos retinian au fost stabilite foarte clar. Toate studiile clinice au demonstrat că regresia neovascularizaţiei începe, de obicei, la câteva săptămâni după tratamentul laser şi că nu există recidive.
  - Grupul pentru studiul obstrucţiei de ram al VCR a demonstrat efectele benefice ale gridului macular la pacienţii cu edem macular persistent după obstrucţie de ram venos retinian, cu vederi mai mici sau egale cu 20/40: 63% dintre pacienţii trataţi laser au câştigat două sau mai multe rânduri la acuitatea vizuală, spre deosebire de 36%, dintre cei netrataţi.

RETINOPATIA DE PREMATURITATE

- **Indicaţiile tratamentului laser în retinopatia prematurului**
  - În accepţiunea clasică, pragul pentru tratamentul laser în retinopatia prematurului, este reprezentat de **stadiul al III-lea** care interesează: 5 sau mai multe cadrane orare contigue sau 8 sau mai multe cadrane orare cumulate şi cu semne de retinopatie "plus". Acest prag este cunoscut sub denumirea de retinopatie "threshold".
  - Rezultatele clinice au relevat, însă, faptul că, în ciuda unei fotocoagulări laser conforme indicaţiei clasice, există situaţii de agravare a bolii.
  - Aceste observaţii au constituit baza reconsiderării indicaţiilor de fotocoagulare laser în retinopatia prematurului, în sensul efectuării sale într-un stadiu mai precoce, denumit "prethreshold": retinopatie în zona 1, în orice stadiu, cu "plus", retinopatie în zona 1, stadiul al III-lea, fără "plus", retinopatie în zona 2, stadiul al II-lea sau al III-lea, cu "plus".
  - Se indică **supravegherea îndeaproape, cu efectuarea fotocoagulării laser numai dacă boala progesează** într-una din categoriile sus-menţionate, în următoareşe condiţii: retinopatie în zona 1, stadiul I sau II, fără "plus", retinopatie în zona 2, stadiul III, fără "plus".
  - În stadiul al IV-lea de retinopatie a prematurului, când s-a constituit deja dezlipirea de retină, fotocoagularea laser indirectă este depăşită, fiind necesară practicarea chirurgiei vitreo-retiniene.
- **Fotocoagularea laser în retinopatia prematurului**
  - Odată **indicaţia stabilită, fotocoagularea laser se efectueză cât de repede posibil** în retinopatia prematurului, fără a se depăşi 2-3 zile.
  - Se utilizează laserul cu argon sau cu diodă, cuplat la oftalmoscopul indirect. În acest context, unii autori **preferă laserul cu diodă**.
  - Pregătirea copilului vizează două aspecte: dilatarea pupilei, conform protocolului prezentat deja la screeningul retinopatiei prematurului şi analgo-sedarea cu monitorizare cardio-respiratorie.
  - Pentru ca fotocoagularea laser să fie posibilă, trebuie ca mediile oculare să fie transparente şi pupila dilatată.
  - Fotocoagularea laser se **adresează retinei periferice, avasculare şi se efectuează într-o singură şedinţă**. Se aplică impacte, separate între ele printr-un spaţiu egal cu jumătate de impact. Dacă la controloalele postlaser, nu se constată o regresiune a bolii, aceste spaţii rămase goale, se umplu cu impacte laser.
  - S-au raportat: arsuri corneene, iriene, cristaliniene, hipema, hemoragii retiniene şi vitreene.

– Pacienţii cu retinopatia prematurului trebuiesc supravegheaţi toată viaţa, cel puţin anual, chiar dacă boala a regresat, pentru a surprinde eventualele complicaţii legate de tratament: găuri retiniene, dezlipire de retină.

MACULOPATIA DIABETICĂ

- Edemul macular este cea mai frecventă cauză de scădere a vederii centrale la pacientul diabetic. Edemul macular survine mai frecvent în diabetul adultului decât în cel juvenil. Aproximativ 10% din toţi pacienţii diabetici dezvoltă edem macular. Dintre aceştia, la 50% este afectată foveea.
- În funcţie de extinderea sa, edemul macular poate fi: focal sau difuz.
- **Edemul mauclar clinic semnificativ, care poartă în sine indicaţia absolută a fotocoagulării laser**, este definit prin prezenţa a cel puţin unuia din următoarele 3 criterii:
    - prezenţa îngroşării retiniene la cel mult 500 microni faţă de centrul maculaei,
    - exsudate uscate situate la cel mult 500 microni de centrul maculei,
    - îngroşare retiniană cu suprafaţa egală cu cel puţin un disc optic, parte a căreia interesează o zonă situată înăuntrul unei zone egală cu un diametru papilar faţă de fovee
- **Tratament**
    - Scopul tratamentului în maculopatia diabetică este eliminarea edemului macular diminuarea îngroşării retiniene şi remisia exsudatelor uscate. Pe lângă măsurile sistemice (echilibrarea diabetului, tratarea hipertensiunii arteriale, a insuficienţei cardiace şi renale), tratamentul local constă în fotocoagularea laser a edemului focal şi difuz.
- **Edemul macular focal**
    - Cauza fundamentală a edemului macular focal este reprezentată de **microanevrisme**. Ele tind să fie prezente înăuntrul ariei de edem macular focal şi reprezintă, în mod cert, cauza majoră a leakage-ului. În jurul lor se formează inele circinate de exsudate dure.
    - Tratamentul edemului macular focal constă în fotocoagularea directă a microanevrismelor. Datorită absorbţiei bune de către hemoglobină, se alege lungimea de undă verde a laserului cu argon.
    - Scopul este tratarea tuturor microanevrismelor, până la 500 microni de fovee.
    - Se alege dimensiunea spotului de 50 microni şi durata de 0.1s.
    - Puterea trebuie setată la un nivel subtreshold şi apoi crescută, până la producerea unei leziuni albe.

- Dacă la controale se constată persistenţa edemului macular şi scăderea acuităţii vizuale, tratamentul focal trebuie încercat până la 300 microni de fovee. Pentru tratarea aglomerărilor de microanevrisme se poate utiliza gridul macular.

- **Edemul macular difuz**
  - Edemul macular difuz la pacientul diabetic rezultă din prăbuşirea barierei hemato-retiniene interne, prin producerea unei hiperpermeabilităţi la nivelul capilarelor, arteriolelor şi microanevrismelor. De obicei, exsudatele dure lipsesc la diabeticii cu edem macular difuz. S-a demonstrat că şi afectarea funcţiei epiteliului pigmentar retinian poate contribui la constituirea sau persistenţa edemului mauclar difuz la diabetici.
  - Candidaţii pentru fotocoagularea laser trebuie să respecte anumite criterii: să aibă acuitate vizuală mai mare sau egală cu 20 / 200 şi să demonstreze nu mai mult de şase ore pe ceas de nonperfuzie capilară juxtafoveală, pe angiofluorografie.
  - Dacă se evidenţiază zone mai extinse de nonperfuzie capilară juxtafoveală, pacientului trebuie să i se explice că, chiar şi cu tratamentul laser, nu există şanse de menţinere a acuităţii vizuale.

- **Tehnica grid modificat**
  - Se alege spotul de 100 microni care se aplică pe 2-3 rânduri în jurul ariei parafoveale, până la inclusiv marginea zonei avasculare centrale. Impactele sunt separate prin spaţii de 100 microni. Se cruţă aria centrală, cu diametrul de 500 microni. După aceea, se aplică spoturi de 200 microni, în mod confluent, în ariile evidente de leakage focal. Scopul tratamentului este de a obţine arsuri de intensitate slabă-moderată, cu durata de 0.1s. Selectarea puterii variază în funcţie de densitatea pigmentului şi de claritatea mediilor oculare. Numărul mediu de impacte variază între 150-300 pe şedinţă.
  - Gridul macular modificat nu trebuie aplicat întotdeauna pe toată suprafaţa polului posterior.
  - Tratamentul trebuie direcţionat numai asupra acelor arii care demonstrează fie nonperfuzie, fie îngroşarea retiniană. Aceste arii sutn deseori localizate temporal de maculă. În multe cazuri, se pot trata ariile de leakage difuz prin grid, după care se efectuează un tratament adiţional focal în regiunea juxtafoveală care necesită acest lucru.
  - Rezoluţia edemului macular, fie după grid, fie după fotocoagularea focală, este un proces lent, care necesită deseori 2-3 luni.
  - De aceea, repetarea tratamentului laser nu trebuie să aibă loc înainte de 3 luni de la tratamentul iniţial, mai ales dacă acesta a constat în gridul macular.

- Tratamentul adiţional constă în aplicarea impactelor laser între cele preexistente şi în avansarea gridului până la 200 microni de fovee.
- În cazul asocierii maculopatiei diabetice cu retinopatia proliferativă, tratamentul trebuie început cu fotocoagularea maculei.
- Alţi autori iau în calcul gravitatea celor două situaţii. Dacă proliferarea neovasculară este foarte agresivă iar cea maculară este discretă (acuitate vizuală bună), se începe cu panfotocoagularea retiniană, divizată în 3 şedinţe, distanţate prin aproximativ o săptămână. Dacă afectarea maculară este severă, iar riscurile neovascularizaţiei retiniene sunt reduse, se începe cu tratarea maculei (grid, focal). Dacă atât retinopatia proliferativă, cât şi maculopatia diabetică sunt avansate, se combină tratarea maculei cu panfotocoaglarea retiniană: se tratează macula într-o şedinţă, după care se efectuează panfotocoagularea retiniană, în 3-5 şedinţe, separate printr-o săptămână. În aceste situaţii, există riscul apariţiei edemului corio-retinian postlaser.
- În consecinţă, pacientul trebuie prevenit, înainte de începerea tratamentului laser, că acuitatea vizuală s-ar putea să diminue timp de câteva săptămâni postlaser. Oricum, în timp, acuitatea vizuală se ameliorează sau revine la valorile care au precedat tratamentul laser.

- **Edemul macular cistoid**
  - Este o complicaţie rară, dar gravă, a maculopatiei diabetice. Se caracterizează prin formarea unor chisturi intraretiniene mari, provocate de degenerarea elementelor celulare retiniene şi de acumularea de lichid în spaţiile intercelulare.
  - Tratamentul edemului macular cistoid constă în efectuarea unei grile maculare, constând în 50 - 60 impacte de 80 - 100 microni diametru, folosind o lungime de undă roşie (Krypton), la nivelul formaţiunilor pseudochistice, cu focalizare la nivelul straturilor profunde. Rezultatele sunt slabe.
- **Maculopatia ischemică**
  - Ischemia polului posterior este, în general, progresivă, cu extinderea ariei de nonperfuzie. Interesarea maculei constă în rarefierea reţelei capilare, urmată de întreruperea arcadei vasculare perifoveale. În aceste situaţii, se propune un tratament indirect: coagularea ariilor de nonperfuzie din periferia retiniană medie, în vederea devierii masei sanguine care irigă această zonă, spre polul posterior, ameliorând, astfel, irigarea ariei maculare. Rezultatele sunt, deocamdată, descurajatoare.
- **Complicaţiile gridului macular**
  - Complicaţia principală este scotomul paracentral. De asemenea, frecvent se notează înceţoşarea vederii. De obicei, ambele situaţii se ameliorează în

timp. Deoarece gridul macular conservă vederea centrală, prin comparaţie cu evoluţia naturală a bolii, scotomul paracentral apare ca un preţ mic ce trebuie plătit, comparativ cu pierderea ireparabilă a vederii, în absenţa tratamentului laser.

FOTOCOAGULAREA LASER A RUPTURILOR RETINIENE

- **Alegerea laserului şi a lentilei de contact**
  - Pentru fotocoagularea rupturilor retiniene, se preferă lungimea de undă verde, fie a laserului cu argon, fie a laserului YAG dublat în frecvenţă.
  - Pentru fotocoagulare, se poate folosi una din lentilele: Goldmann, Rodenstock sau Mainster. Ultimele două lentile furnizează o imagine inversată a fundului de ochi.
  - Anestezia, de cele mai multe ori, este topică. Rareori, devine necesară anestezia retrobulbară.
- **Tehnica fotocoagulării laser pentru blocarea rupturilor retiniene**
  - În esenţă, **ruptura retiniană trebuie înconjurată complet cu 3 şiruri concentrice de impacte laser contigue**, pentru a asigura o adeziune corio-retiniană fermă. Unii autori nu aplică 3 rânduri concentrice, ci preferă realizarea unei dispoziţii **în "fagure de miere"**, impactele laser fiind separate între ele prin spaţii de 200 microni de retină sănătoasă.
  - Se selectează următorii parametri tehnici: spotul de 500-1000 microni, durata de 0.2-0.5 s. Se începe cu puterea de 150- 200 mW, care este crescută progresiv, cu câte 25 mW, până când se obţine o leziune retiniană albă. Dacă este prezentă cataracta sau hemoragia în vitros, putem obţine efectul dorit, prin scăderea diametrului spotului, de la 1000 microni, la 500 microni sau prin creşterea duratei impactului, de la 0.2s., la 0.5 s. În ochii vitrectomizaţi, umpluţi cu gaz sau silicon, se aleg puteri mai mici, deoarece radiaţia laser prezintă o absorbţie mai mică în cavitatea vitreană.
  - Deseori, obţinerea unei reacţii laser adecvate în jurul buzei anterioare a rupturii retiniene este dificilă, deoarece, frecvent, sunt prezente opacităţi cristaliniene cuneiforme care împiedică vizualizarea adecvată a rupturilor retiniene prin biomicroscopie. În aceste situaţii, fotocoagularea laser prin oftalmoscopie indirectă este mai eficientă. Dacă nici aceasta nu este posibilă, pentru blocarea marginii anterioare a rupturii retiniene, se recurge la criopexia transconjunctivală.
  - Alteori, producerea rupturii retiniene se asociază cu hemoragia în vitros, situaţie în care localizarea rupturii retiniene este dificilă prin

biomicroscopie. Alternativele sunt: fotocoagularea laser prin oftalmoscopie indirectă şi criopexia transconjunctivală.

- În cazurile în care ruptura retiniană este înconjurată de o dezlipire de retină francă, blocarea rupturii prin fotocoagularea laser este contraindicată. Tratamentul de elecţie este reprezentat de criopexie şi indentaţie scleralã.
- Criopexia prezintă o serie de dezavantaje: induce o reacţie inflamatorie conjunctivală şi uveală mai exprimată decât laserul, afectează bariera sânge- retină, cu eliberarea de celule epiteliale pigmentare care se depun în regiunea maculară, conducând la metamorfopsii, dacă este extensivă, generează proliferarea vitreo-retiniană, adeziunea fermă între retina neuro-senzitivă şi epiteliul pigmentar apare în aproximativ 10 zile, faţă de câteva zile, în cazul folosirii laserului.
- Trebuie reţinut faptul că, uneori, condiţiile locale fac ca terapia laser să fie insuficientă, ea fiind doar o metodă complementară, în cadrul tratamentului chirurgical: tracţiuni vitreo-retiniene, vitros tulbure, decolare minimă de retină.

FOTOCOAGULAREA LASER ÎN DEGENERESCENŢELE RETINIENE PERIFERICE

- **Leziuni retiniene predispozante la dezlipirea de retină**
  - Gravitatea maximă în cadrul leziunilor retiniene predispozante la dezlipire de retină o prezintă ruptura retiniană, urmată de degenerescenţele retiniene periferice, care, în ordinea scăderii gravităţii, sunt următoarele: degenerescenţa palisadică (lattice), retinoschizisul dobândit, alb fără presiune, aderenţele vitreo-retiniene perivasculare, degenerescenţa în "urmă de melc".
- **Factori de risc**
  - În grupa factorilor de risc intră, în primul rând, decolarea posterioară de vitros recentă, cu semne funcţionale: fosfene, miodezopsii. La aceasta se adaugă: miopia degenerativă, intervenţiile pentru cataractă, afakia/ pseudofakia, la pacienţii cu dezlipire de retină la ochiul congener, istoric familial pozitiv de dezlipire de retină.
- **Tratament**
  - Tratamentul degenerescenţei palisadice este controversat. Dacă este descoperită întâmplător şi nu prezintă ruptură retiniană, într-un ochi asimptomatic, acordul este unanim: fotocoagularea laser a degenerescenţei palisadice nu este necesară, supravegherea pacientului fiind suficientă. Descoperirea întâmplătoare, cu ocazia unui examen

sistematic al periferiei retinei, a degenerescenţei palisadice, fără ruptură retiniană, se asociază, statistic, cu un risc scăzut de dezlipire de retină: 0.3-1%.

- Controversa apare în cazurile de lattice cu rupturi retiniene în perimetrul său. S-au pus în evidenţă două tipuri de rupturi:
  - găuri mici, rotunde, situate oriunde în perimetrul lattice-ului
  - rupturi în potcoavă, situate la limitele zonei de lattice sau la marginea sa posterioară, lattice-ul fiind localizat pe lamboul anterior al rupturii. Rupturile retiniene în potcoavă sunt mult mai periculoase decât celelalte, deoarece lamboul prezintă deseori tracţiuni vitreo-retiniene care determină dezlipire de retină. Asupra rupturilor în potcoavă există un consens: ele trebuiesc tratate.
- Controversa apare în ceea ce priveşte găurile retiniene:
  - Unii autori tratează toate cazurile.
  - Alţii sunt de părere că trebuiesc tratate doar găurile cu localizare în cadranele superioare, deoarece sunt asociate cu un risc mai mare de producere a dezlipirii de retină.
  - În fine, alţi autori tratează numai găurile retiniene localizate în cadranele supero-temporal şi infero-temporal, datorită ameninţării maculei.
- Toţi autorii sunt de acord că există indicaţii bine definite ale fotocoagulării laser în degenerescenţa lattice, **indiferent de tipul rupturii, dacă:**
  - Pacientul a avut deja o dezlipire de retină la un ochi şi se descoperă ruptura retiniană la ochiul congener, tratamentul laser al rupturii este absolut indicat, indiferent dacă aceasta se află în aria de lattice sau este independentă de aceasta.
  - Ruptura se descoperă într-un ochi care urmează să fie operat de cataractă în viitorul apropiat, atunci ea trebuie fotocoagulată cu cel puţin două săptămâni înainte de chirurgia cataractei.
  - Ruptura retiniană este pusă în evidenţă după o operaţie de cataractă.
  - Se descoperă ruptura retiniană la un pacient care a făcut dezlipire de retină la ochiul congener după operaţia de cataractă.
  - Se identifică rupturi retiniene la un pacient cu istoric familial de dezlipire de retină sau miopie forte.
  - Se descoperă o ruptură retiniană la afaci sau pseudofaci.

– Se aplică 2-3 rânduri concentrice de impacte laser, cu diametrul de 500-1000 microni, plasate contiguu, înconjurând complet limitele retinei normale adiacente ariei de degenerescenţă lattice care adăposteşte rupturile retiniene.
– Dacă există semne incipiente de proliferare preretiniană, riscul dezlipirii de retină este crescut, fotocoagularea laser fiind insuficientă.

- **Tehnica fotocoagulării laser**

– Există două tehnici de fotocoagulare laser a leziunilor retiniene predispozante la dezlipire de retină.

→ **Tehnica directă**

- În tehnica directă, se recurge la acoperirea leziunilor regmatogene cu o reţea de impacte coalescente, neconfluente. Această tehnică prezintă, însă, pericolul formării rupturilor la marginile ariei tratate.

→ **Tehnica indirectă** presupune efectuarea unui baraj laser împrejurul leziunilor şi prezintă mai multe variante:

- Încercuirea leziunilor periculoase presupune efectuarea unui baraj care trebuie să unească ora serrata dintr-o parte în alta. Deoarece acest baraj trebuie efectuat în retina sănătoasă, nu este întotdeauna posibil. Astfel, pot apare leziuni ulterioare în afara zonei tratate, cu semne funcţionale mai mult sau mai puţin perceptibile pentru pacient.
- Barajul circular pe 360 grade se efectuează atunci când leziunile regmatogene sunt mai extinse decât un cadran. Trebuie efectuat în retina sănătoasă, la mică distanţă de leziune şi, uneori, completată cu linii transversale de coagulare spre ora serrata.
- Asocierea barajului cu cerclajul este indicată în următoarele situaţii: ruptura cu semne funcţionale, ruptura asociată cu decolare inferioară mică, afakia, ochiul congener al pacienţilor cu dezlipire de retină. Rezultatul acestei tehnici de fotocoagulare laser devine eficient după 2-3 săptămâni de la efectuare. Cerclajul laser prezintă următoarele limitări: ruptura posterioară, retroecuatorială, tracţiunile vitreo-retiniene, transparenţa imperfectă a mediilor dioptrice.Tehnica cerclajului laser presupune aplicarea unor impacte de 500 microni, confluente, dispuse pe 3-5 rânduri, în contact unul cu altul, repartizate în 2-3 şedinţe de câte 200- 500 impacte fiecare, la intervale de 7-15 zile.

Intensitatea impactelor trebuie să fie astfel aleasă încât să lase pe retină o urmă albă, netă. Lăsarea de spaţii, chiar minime, între impacte, este periculoasă, deoarece între cicatrici se poate infiltra lichid care să producă dezlipirea retinei. Cicatricile postlaser devin rezistente după 15-20 zile de la tratament. Aplicarea impactelor laser are un efect de stimulare a epiteliului pigmentar retinian, ceea ce explică resorbţia lichidului subretinian în dezlipirile subclinice, la puţine ore după tratamentul laser. Hemoragiile sunt rare. Retracţia membranei limitante interne este datorată, mai degrabă, rupturii retiniene, decât tratamentului laser. Dezlipirea de retină poate apare după un tratament laser efectuat pe baza unor indicaţii greşite sau după un tratament insuficient.

CORIORETINOPATIA SEROASĂ CENTRALĂ

- **Indicaţiile fotocoagulării laser**
  - Studiile clinice efectuate până la ora actuală au condus la următoarele concluzii: fotocoagularea laser la nivelul ariilor de leakage scurtează durata bolii; scurtarea duratei bolii nu influenţează prognosticul funcţional ocular final; fotocoagularea laser sub decolarea seroasă, dar departe de punctul de leakage, este lipsită de efect; de la nivelul unei arsuri laser se pot dezvolta membrane neovasculare subretiniene care afectează în mod definitiv şi grav vederea centrală.
  - Având în vedere afirmaţiile anterioare, la care se adaugă faptul că în mai puţin de 6 luni, 80% dintre pacienţii cu corioretinopatie seroasă centrală se vindecă spontan, indicaţiile fotocoagulării laser în acesată boală sunt restrânse şi reprezentate de: **leziunea situată la mai mult de 400 microni de fovee, absenţa regresiunii după 15 zile, acuitatea vizuală sub 0.7, profesiunea care impune o recuperare funcţională rapidă, recidiva**. Indicaţiile de amânare a tratamentului laser pentru 45 zile cuprind: primul episod, acuitatea vizuală agală cu 1, punctul de difuziune localizat interpapilo-macular sau juxtafoveal.
- **Tehnica**
  - Deoarece scopul tratamentului este acela de a produce arsuri la nivelul epiteliului pigmentar retinian şi al retinei externe, se selectează de preferinţă lungimea de undă verde. Rezultate bune s-au obţinut şi cu

lungimea de undă roşie, mai ales când punctul de difuziune este localizat juxtafoveal sau intermaculo-papilar.

- Se alege un spot de 100-200 microni, cu durata de 0.1 sec. şi puterea de 75 mW.
- Impactele laser se aplică asupra tuturor zonelor active de leakage, identificate pe o AFG recentă.
- Pentru a preveni producerea rupturilor membranei Bruch, care pot constitui punctul de pornire al neovascularizaţiei subretiniene, spotul nu trebuie să fie mai mic de 100 microni, iar puterea trebuie astfel aleasă încât să producă doar o albire moderată a retinei.
- Mecanismul de acţiune al tratamentului laser în corioretinopatia seroasă centrală constă în distrugerea celulelor bolnave ale epiteliului pigmentar retinian, la nivelul bulei de decolare retiniană, urmată de migrarea celulelor sănătoase la nivelul cicatricii laser. În acelaşi timp, distrugerea celulelor epiteliale bolnave constituie un stimul pentru celulele sănătoase vecine de a-şi relua funcţia de pompă, cu normalizarea barierei hemato-retiniene interne şi, implicit, resorbţia bulei subretiniene.
- Examinarea angiofluorografică trebuie repetată după o lună de la tratament, pentru control.
- Regresiunea simptomelor la pacienţii fotocoagulaţi laser se obţine în aproximativ o lună, faţă de 6 luni, în absenţa tratamentului laser.
- Pe termen lung, însă, fotocoagularea laser nu previne recidivele şi nu influenţează prognosticul funcţional: studiile clinice au demonstrat că, la 10 ani de la primul episod acut, ochii fotocoagulaţi şi cei nefotocoagulaţi, prezentau acuităţi vizuale comparabile.

TRATAMENTUL LASER ÎN TUMORILE COROIDIENE PIGMENTATE

- La momentul actual, laserul este utilizat frecvent în tratamentul conservativ al tumorilor coroidiene pigmentate.
- Cu toate acestea, fotocoagularea laser constituie rareori singura sau prima indicaţie terapeutică.
- Mai frecvent, ea se află în conjuncţie cu radioterapia sau este folosită pentru rezolvarea efectelor secundare ale iradierii.
- Utilizarea laserelor cu emisie în infraroşu, a căror lumină penetrează profund în ţesuturi şi utilizarea luminii laser pentru terapia fotodinamică, deschid noi posibilităţi interesante pentru tratamentul conservativ al melanoamelor uveale.

- Una din primele aplicaţii ale fotocoagulării cu xenon a fost tratamentul melanoamelor coroidiene (1952). Curând, i s-au alăturat alte indicaţii: retinoblastom, hemoragie coroidiană, tumori vasculare retiniene. Aproape întotdeauna, radioterapia constituie tratamentul de elecţie, chiar şi pentru tumorile mici, situate nazal de nervul optic, unde fotocoagularea laser prezintă un risc potenţial mai mic de pierdere a funsţiei vizuale.
- În mod curent, fotocoagularea laser este folosită pe scară largă pentru tratamentul unor efecte secundare ale radioterapiei oculare. De exemplu, în cazurile de ischemie retiniană indusă de radioterapie, fotocoagularea (sectorială sau panfotocoagulare) este eficientă în prevenirea glaucomului neovascular şi a hemoragiilor în vitros de la nivelul neovaselor epipapilare sau preretiniene.
- Fotocoagularea suprafeţei tumorii poate diminua eficient reacţia exsudativă având originea la nivelul vaselor retiniene alterate din dreptul tumorii şi a celor tumorale. În acest mod, se obţine mai rapid, realipirea retinei dezpilite de exsudat şi absorbţia depozitelor de lipide care deseori înconjoară tumora.
- Crearea unui baraj laser între tumoră şi maculă poate proteja macula de dezlipirea secundară a retinei, păstrând, astfel, acuitatea vizuală.
- Fotocoagularea laser poate elimina, uneori, recidivele mici după tratamentul conservativ (radioterapie sau excizii locale).
- Utilizarea unei lungimi de undă mai mari permite penetrarea mai profundă a ţesuturilor.
- Poate fi folisită şi pentru tratametnul transscleral al bazei tumorii.
- Eficienţa terapeutică poate fi amplificată prin injectarea de verde de indocianină care creşte absorbţia acestei lungimi de undă.
- Mecanismul de acţiune al laserului diodă este similar cu cel al hipertermiei transpupilare: energia scăzută creşte temperatura intratumorală.
- Utilizarea terapiei fotodinamice în tumorile coroidiene repauzează pe observaţia că unele molecule pot servi ca fotosintetizatori. Concentrarea acestora în celulele tumorale face ca celula să devină sensibilă la lungimi de undă absorbite de cromofori. Substanţa utilizată este un derivat de hematoporfirină: ftalocianina cloroaluminium sulfonat şi bacterioclorina.

NEVI ŞI TUMORI MELANOTICE ATIPICE

- **Nevi**: Energia laser este folosită pentru a trata membranele neovasculare care se dezvoltă uneori pe suprafaţa lor. Apariţia membranei neovasculare este un fenomen rar întâlnit în evoluţia nevilor coroidieni şi nu constituie un indicator prognostic pentru evoluţia leziunii sau transformarea malignă a nevului.

Prognosticul funcţional este excelent, dacă membrana neovasculară are localizare extrafoveală şi dacă poate fi eliminat complet prin laser. Rareori, se poate produce regresia spontană a membranei neovasculare.

- **Concluzii**
  - **Fotocoagularea laser este rareori utilizată în oncologia oculară**. Cel mai frecvent, ea se află în **relaţii de complementaritate cu alte metode terapeutice**, pentru a rezolva efectele secundare ale iradierii oculare şi pentru a preveni pierderea serioasă a acuităţii vizuale.

CAPSULOTOMIA LASER YAG

- **Indicaţiile capsulotomiei posterioare cu laserul Nd:YAG este reducerea acuităţii vizuale, datorată opacifierii capsulei posterioare a cristalinului.**
- **Contraindicaţiile capsulotomiei laser Nd:YAG**
  - Deoarece vizualizarea optimă a ţintei este esenţială pentru tratament, în orice situaţie în care aceasta este împiedicată (edem cornean, cicatrici corneene), capsulotomia nu trebuie efectuată, datorită riscului de lezarea a lentilei intraoculare artificiale şi sau a structurilor din vecinătate.
  - În plus, orice aberaţie optică poate împiedica punerea la punct adecvată a radiaţiei laser pe suprafaţa capsulei posterioare, obligând la folosirea unor energii mari.
  - Contraindicaţiile relative includ: pacienţii necooperanţi, edemul macular cistoid, uveita activă, factori de risc pentru dezlipirea de retină.
- **Tehnica**
  - Scopul capsulotomiei laser Nd:YAG este de a crea o deschizătură adecvată în capsula posterioară, prin folosirea unei cantităţi minime de energie.
  - În general, dimensiunea capsulotomiei este dictată de diametrul pupilei în condiţii scotopice (3.9–5 mm). Când dimensiunea capsulotomiei este egală cu diametrul pupilei în condiţii scotopice, sunt diminuate considerabil fenomene jenante: ceaţa, aberaţii optice.
  - Lărgirea spontană a capsulotomiei, deşi foarte rară, trebuie luată în consideraţie.
  - O pupilă care este dilatată farmacologic înainte de capsulotomie, îşi modifică localizarea şi dimensiunea. Aceasta se poate repercuta în obţinerea unei capsulotomii excentrice sau prea mari.
  - Pentru a preveni această problemă potenţială, există mai multe opţiuni:
    - Marcarea centrului pupilei, prin plasarea unui burst laser, înainte de dilatare

- Măsurarea diametrului orizontal şi vertical al pupilei, înainte de dilatare
- Efectuarea capsulotomiei posterioare pe pupilă nedilatată.

– O etapă frecvent ignorată este ajustarea ocularelor, înainte de tratament. Pentru a obţine beneficiul maxim, raza biomicroscopului şi cea de ţintire (He-Ne) trebuiesc ajustate, pentru a deveni parfocale.
– Este observat spaţiul dintre implant şi capsula posterioară.
– Se preferă iniţierea fotodisrupţiei capsulare în afara axului vizual, într-o zonă unde distanţa dintre capsula posterioară şi implant este maximă. Utilizând acesată tehnică, riscul lezării implantului este diminuat şi, în eventualitatea atingerii implantului, impactul este localizat în afara axului vizual.
– Dacă nu există suficient spaţiu între capsula posterioară şi implant, se preferă focalizarea înapoia implantului. Unda de şoc rezultată este direcţionată anterior, astfel încât focalizarea în vitrosul anterior permite disrupţia capsulară, cu un risc redus de lovire a implantului.
– Scopul este obţinerea capsulotomiei adecvate, prin utilizarea unei cantităţi minime de energie. Acesta poate fi atins prin iniţierea tratamentului cu energii mici (1 - 2 mJ per puls) şi prin plasarea impactelor asupra liniilor de tensiune, fapt care permite obţinerea unei deschizături maxime per puls.
– Majoritatea capsulotomiilor pot fi obţinute cu pulsuri single de 1 - 3 mJ.
– Capsulele groase şi fibroase necesită energii mai mari.
– Utilizarea lentilei de contact nu este absolut obligatorie. Are, însă avantaje importante: imobilizarea globului ocular, reducerea energiei necesare, prin focalizarea mai precisă a radiaţiei laser.

- **Complicaţiile capsulotomiei laser Nd:YAG**
  – În comparaţie cu capsulotomia chirurgicală, utilizarea laserului Nd:YAG constituie o metodă mai simplă şi mai sigură pentru restaurarea vederii la pacienţii cu opacifierea capsulei posterioare. Totuşi, capsulotomia laser Nd:YAG nu este lipsită de riscuri.
  – Creşterea tranzitorie a presiunii intraoculare este un efect secundar bine cunoscut al capsulotomiei laser Nd:YAG. Vârful presional este atins, de obicei, la 3 ore după laser. Mecanismul creşterii presiunii intraoculare este reprezentat de blocarea porilor trabeculari cu detritusuri celulare. În consecinţă, pacienţii cu glaucom primar cu unghi deschis sunt mai predispuşi la această complicaţie şi trebuiesc supravegheaţi îndeaproape. Profilactic, se administrează medicaţie hipotensopare oculară, înainte şi după tratamentul laser.
  – Dezlipirea de retină poate apare după capsulotomia laser Nd:YAG, cu incidenţe cuprinse între 0.1% - 3.6%, comparativ cu discizia chirurgicală:

2.3 - 6.1%. Intervalul de timp estimat între capsulotomia laser şi apariţia dezlipirii de retină este de 5 - 7 luni, dar s-au citat şi cazuri apărute la două luni de la tratamentul laser. Rolul exact pe care îl joacă tratamentul laser în apariţia dezlipirii de retină este neclar. O teorie sugerează că apariţia dezlipirii de retină este corelată cu modificările fizice care se produc la nivelul corpului vitros, ca urmare a disrupţiei barierei fizice pe care o reprezintă capsula posterioară. Astfel, s-a avansat ipoteza că, în absenţa unei capsule posterioare intacte, acidul hialuronic din vitros difuzează anterior şi prin reţeaua trabeculară, conducând la instabilitatea vitrosului, cu complicaţiile posibile care decurg din aceasta: ruptură retiniană, dezlipire de retină, gaură macular.

- Există o serie de factori de risc care se pot asocia şi trebuiesc **evaluaţi înainte de efectuarea capsulotomiei laser: miopia axială, degenerescenţa lattice, istoric pozitiv de dezlipire de retină la ochiul congener**.
- În aceste situaţii, după tratamentul laser, examinarea periodică a bolnavilor este esenţială pe parcursul primului an, deşi s-au citat şi cazuri apărute mai târziu.
- Lezarea accidentală a implantului poate varia de la mici defecte de suprafaţă, până la crăpături pe toată grosimea, identificate îndeosebi în cazul implantelor din sticlă. Din fericire, în majoritatea situaţiilor, lezarea accidentală a implantului nu a fost urmată de afectarea funcţiei vizuale. Lezarea implantului poate fi urmată de eliberarea unor substanţe plastice, toxice pentru ţesuturile intraoculare. Acest fenomen se produce numai în cazul utilizării unor energii mai mari de 5 mJ, care se află deasupra energiilor utilizate în mod curent pentru capsulotomia laser (1 - 2 mJ). Dacă hialoida anterioară este lezată în cursul capsulotomiei laser, există o probabilitate crescută ca edemul macular cistoid să se dezvolte.
- Alte complicaţii, mai puţin frecvente, ale capsulotomiei laser, sunt: lezarea endoteliului cornean, irita, glaucomul neovascular la diabetici, blocul pupilar, hipema, gaura macular, hemoragii retiniene periferice, endoftalmita.

IRIDOTOMIA PERIFERICĂ LASER

- Scopul iridotomiei periferice laser este acela de a crea o gaură în iris care să permită umorii apoase să se deplaseze liber din camera posterioară în cea anterioară a globului ocular.
- Este o tehnică preferabilă intervenţiei chirurgicale.

- Indicaţia de elecţie a iridotomiei periferice laser este reprezentată de glaucomul cu unghi închis, prin blocaj pupilar, acut sau cronic.
- În afara acestor situaţii, iridotomia periferică laser este indicată în: blocajul pupilar la afak sau pseudofac, subluxaţia de cristalin, glaucomul prin mecanism combinat, completarea unei iritodectomii chirurgicale, când stratul pigmentar al irisului nu a fost îndepărtat, nanoftalmia, profilaxia atacului de glaucom la ochiul congener, unghiul îngust cu iris bombat sau în platou. În ultimele două situaţii, iridotomia periferică laser este preferată tratamentului cronic cu pilocarpină care deseori eşuează în prevenirea închiderii cronice a unghiului.
- Contraindicaţiile iridotomiei periferice laser sunt reprezentate de: edemul şi opacităţile corneene, hipotransparenţa umorii apoase, camera anterioară foarte îngustă şi lipsa de cooperare a pacientului. În atacul de glaucom, înainte de efectuarea iridotomiei periferice laser, tensiunea intraoculară şi reacţia inflamatorie trebuiesc controlate medicamentos. În mod curent, se folosesc două lasere pentru realizarea unei iridotomii periferice: argon şi YAG.
- **Iridotomia periferică efectuată cu laser cu argon**
  - Pentru efectuarea iridotomiei periferice laser, se utilizează o lentilă special destinată acestui scop (Abraham, Wise). Lentila oferă următoarele avantaje: concentrează energia laser pe suprafaţa irisului, preia căldura şi defocusează raza la trecerea sa prin cornee, minimizând astfel riscul arsurilor epiteliale corneene, măreşte aria selectată pentru iridotomie, stabilizează ochiul, previne mişcarea de clipit.
  - Exită mai multe posibilităţi tehnice de a crea o iridectomie periferică cu laserul cu argon, în funcţie de gradul de pigmentare şi de reacţia irisului.
  - Înainte de tratamentul laser, se instilează pilocarpină, un hipotensor ocular şi un anestezic.
  - Sediul iridotomiei trebuie să fie ales în extrema periferie, sub pleoapa superioară, între orele 10 şi 2, pentru a nu deranja pacientul de eventuale imagini suplimentare. Plasarea iridotomiei la ora 12 trebuie evitată, deoarece bulele de gaz tind să se localizeze la acest nivel, obstruând-o. Sediul de elecţie este reprezentat de o criptă iriană sau o zonă unde stroma irisului este mai subţire.
  - Procedura se efectuează sub o mărire mare, de 25 ori. Se alege spotul de 50 microni diametru, o putere de 1000mW şi o durată cuprinsă între 0.02-0.2 sec. Durata scurtă se preferă în cazurile de iris închis la culoare. Durata lungă (egală sau chiar mai mare de 0.2 sec.) este uneori utile la persoanele cu irisul deschis la culoare, dar pot crea disconfort. Durata mai mare poate asigura o hemostază mai bună în cazurile de neovascularizaţie.
  - Se aplică impacte repetate pe o singură suprafaţă, până la perforarea acesteia.

- Dacă penetrarea irisului este dificilă, se recurge la laserul NdYAG. În absenţa acestuia din urmă, există câteva alternative tehnice. Prima dintre ele a fost concepută de Abraham şi Miller. Ea constă în aplicarea unui impact pregătitor, având un diametru de 100-500 microni, puterea de 500 mW şi durata de 0.2-0.5 sec., pe iris, la ora 3 sau 9. Aceasta va determina irisul să se cocoşeze, conducând la subţierea sa în cadranul superior şi inferior. Al doilea timp constă în aplicarea unor impacte penetrante (de 50-200 microni, 500-1800 mW, 0.2-1 sec.), în periferia extremă a irisului, în cadranul superior. O altă variantă tehnică constă în întinderea irisului, prin aplicarea a 4 impacte pregătitoare, de 50 microni, 200-300 mW, 0.2-0.5 sec., urmată de penetrarea irisului, prin utilizarea unor impacte mai intense şi mai scurte: 50 microni, 500-2000 mW, 0.1-0.2 sec. Generarea unei tensiuni radiale în iris poate conduce la lăgirea unei iridotomii. Pentru obţinerea acestui efect, se aplică impacte în sens liniar, de-a curmezişul fibrelor iriene, de 50 microni, 800-1500 mW, 0.02 sec. Tensiunea iriană care rezultă va determina deschiderea iridotomiei. Pe măsură ce penetrarea ajunge la nivelul epiteliului pigmentar, în camera anterioară se eliberează pigment.
- În acest moment, puterea radiaţiei laser trebuie redusă la 50%, deoarece epiteliul pigmentar este penetrat mai uşor.
- În momentul penetrării, umoarea apoasă încărcată cu pigment trece prin iridotomie din camera posterioară în cea anterioară şi profunzimea camerei anterioare, în periferie, creşte.
- În acest moment, iridotomia trebuie lărgită prin tratarea epiteliului pigmentar de la nivelul marginilor sale cu aceiaşi parametri sau cu un spot de 100 microni. Potenţa iridotomiei trebuie verificată la sfârşitul procedurii, prin observarea, la retroiluminare, a reflexului roşu la sediul iridotomiei, sau, la iluminarea directă, a capsulei cristaliniene. Pigmentul care, de cele mai multe ori, se observă în camera anterioară la sfârşitul procedurii, se resoarbe rapid. În 80-90% din cazuri este suficientă o singură şedinţă laser pentru obţinerea unei iridotomii patente.
- Procedura trebuie întreruptă dacă: nu se observă nici un răspuns, apar arsuri corneene epiteliale (spoturi albicioase) sau endoteliale (opacităţi), camera anterioară devine tulburentă, s-au aplicat deja 150 impacte laser.
- La sfârşitul procedurii se instilează un hipotensor ocular, iar presiunea intraoculară trebuie verificată la două ore după tratament. Pe lângă aceasta, se administrează coriocoizi în instilaţii, la două ore, până seara la culcare.
- Complicaţiile sunt, de obicei, lipsite de severitate. Irita este, de cele mai multe ori, uşoară şi rareori durează mai mult de o zi. Dacă irita este mai

severă, devine necesară administrarea cicloplegicelor. Opacităţile cristaliniene subcapsulare localizate, corespunzătoare iridotomiei, nu se extind. Progresiunea cataractei după iridotomia laser a fost evidenţiată ocazional, la pacienţi vârstnici. Arsurile corneene epiteliale se rezolvă în 1-2 zile. Arsurile corneene endoteliale sunt ireversibile, dar rămân localizate, decompensarea corneeană fiind o raritate. Proliferarea pigmentară poate obstrua iridotomia după 1- 6 săptămâni, riscul fiind mai redus dacă iridotomia este mai largă. Arsurile retiniene sunt rare şi importante doar dacă este afectată regiunea maculară.

- **Iridotomia periferică efectuată cu laser NdYAG**
  - Spre deosebire de laserul cu argon care produce iridotomia prin efect termic, laserul Nd YAG realizează acest lucru prin fotodisrupţie, motiv pentru care efectul său nu este dependent de gradul de pigmentare a irisului. Alegerea laserului YAG pentru efectuarea iridotomiei periferice este preferată la pacienţii cu irisul deschis la culoare sau cu grosime mare sau la cei care nu pot sta nemişcaţi timp îndelungat, durata tratamentului cu laserul YAG fiind mult mai scurtă.
  - Deoarece lumina laserului NdYAG este invizibilă, pentru a direcţiona energia laser, se utilizează o rază de ţintire de helium-neon. Raza de ţintire este pusă la punct prin unirea a două sau mai multe raze, într-un spot unic.
  - Înainte de tratamentul laser, pacientului i se administrează, în instilaţii, pilocarpină şi hipotensor ocular.
  - Dimensiunea şi durata spotului sunt fixe, iar energia iniţială poate varia între 1–12 mJ.
  - Lentilele de contact folosite sunt: Abraham, Wise sau Lasag CGI.
  - Iridotomia trebuie plasată în periferia extremă a irisului, sub pleoapa superioară, pentru a preveni deranjarea pacientului de eventuale imagini suplimentare. Se recomandă 2-4 pulsuri per burst, la 2- 4 mJ. Cu un singur burst, o energie de 8mJ este de regulă adecvată.
  - Orice sângerare se contolează prin exercitarea unei presiuni asupra globului ocular, cu lentila de contact.
  - Dacă irisul este bogat vascularizat, se poate efectua un pretratament cu laserul cu argon, la sediul viitoarei iridotomii, pentru a diminua riscul sângerării.
  - Iridotomia cu laser YAG este mică, dar nu trebuie lărgită datorită pericolului pentru cristalin.
  - Imediat după tratament, pacientului i se administrează apraclonidină, iar apoi, corticosteroizi topic.

TRABECULOPLASTIA

- **Indicaţii:** Glaucom primar cu unghi deschis, glaucom prin recesia de unghi, glaucom inflamator. Aproximativ 70-80% dintre glaucoamele cu unghi deschis răspund favorabil la tratamentul laser. Reducerea medie a presiunii intraoculare după trabeculoplastia cu laser argon este de 7-10 mmHg.

  De obicei, scăderea eficientă a presiunii intraoculare nu este permanentă, rata de eşec fiind de 10% pe an.
- Tratamentul laser permite, însă, amânarea intervenţiei chirurgicale în glaucom.
- Tratamentul medicamentos nu este, de regulă, redus după trabeculoplastia laser. Acţionează cel mai bine la pacienţii trecuţi de 40 ani.
- Nu este indicată şi nici posibilă în glaucomul primar cu unghi închis şi nici în glaucomul cronic prin închiderea unghiului, dacă reţeaua trabeculară este închisă permanent de sinechii pe mai mult de 180 grade. Ochii cu afecţiune bilaterală tind să reacţioneze similar la trabeculoplastie.
- **Mecanism de acţiune**
  - În trabeculoplastia laser, se aplică impacte laser tiny slabe, nonpenetrante, în reţeaua trabeculară, pe o circumferinţă de 180-360 grade.
  - Mecanismul prin care aceste arsuri favorizează eliminarea umorii apoase şi implicit, scăderea tensiunii intraoculare, nu este pe deplin cunoscut. La sediul absorbţiei energiei laser, se produce subţierea şi cicartizarea ţesutului, fără evidenţa vreunui flux de umoare apoasă.
  - Trabeculoplastia creşte fluxul umorii apoase între arsurile laser, prin lărgirea porilor trabeculari. Wise şi Witter au propus o strângere mecanică a inelului trabecular, ceea ce conduce la lărgirea porilor trabeculari. Prin pierderea celulelor endoteliale tratate, celulele trabeculare restante îşi intensifică activitatea biologică. Acest fenomen, împreună cu alterarea matricii extracelulare, ameliorează funcţia trabeculară.
- **Tehnică**
  - Cu o oră înainte de tratament, se instilează o picătură de hipotensor ocular, deoarece creşterea tensiunii intraoculare după trabeculoplastia laser este frecventă.
  - De cele mai multe ori, este suficientă anestezia topică.
  - Se poate utiliza lentila Goldmann cu 3 oglinzi sau lentila Ritch care prezintă 4 oglinzi pentru unghi.
  - Se selectează un spot de 50 microni, cu o durată de 0.1 sec. Puterea poate varia între 200-1200 mW, în funcţie de pigmentaţia pacientului. Raza este ţintită la joncţiunea dintre porţiunea pigmentată şi cea nepigmentată a trabeculului Puterea este aleasă în aşa fel încât să se obţină albirea

ţesutului trabecular sau o mică bulă. Impactele trebuiesc separate prin spaţii libere de 2-3 impacte. Se aplică 40-50 impacte pe 180 grade.

- De obicei, de tratează iniţial cele 180 grade inferioare, deoarece la acest nivel, unghiul este mai larg, mai pigmentat şi reperele sunt mai bine individualizate.
- Plasarea corectă a impactelor este foarte importantă. Dacă impactele sunt plasate prea posterior, riscul dezvoltării sinechiilor şi a reacţiilor inflamatorii este crescut. Dacă localizarea impactelor este prea anterioară, endoteliul cornean poate creşte şi acoperi reţeaua trabeculară.
- Puterea impactelor este, de asemenea, foarte importantă. O putere prea scăzută face trabeculoplastia ineficientă, iar o putere prea mare, se asociază cu un risc crescut de sinechii şi inflamaţie.
- Cel mai dificil aspect al trabeculoplastiei laser este menţinerea orientării, deoarece oglinda trebuie mişcată dintr-o parte în alta. Dacă unghiul este pigmentat şi impactele sunt vizibile uşor, orientarea este relativ uşoară. În ochii cu puţin pigment, operatorul se poate pierde cu uşurinţă.
- De aceea, se recomandă începerea trabeculoplastiei la ora 3 (oglinda la ora 9) şi mişcarea oglinzii în sensul acelor de ceasornic, după aplicarea câtorva impacte laser, prin porţiunea centrală a oglinzii.

- **Complicaţii**
  - În prim plan stă creştera presiunii intraoculare, care survine, de obicei, după 2-3 ore de la tratamentul laser. Riscul apariţiei acestei complicaţii este considerabil diminuat dacă pregătirea este adecvată şi dacă se tratează doar 180 grade, cu plasarea corectă a impactelor. Creşterea susţinută a presiunii intraoculare după trabeculoplastia laser se regăseşte la 1.5-2% dintre pacienţi, făcând uneori necesară, trabeculectomia.
  - Irita este de obicei uşoară şi se rezolvă imediat.
  - Sângerarea localizată la nivelul trabeculului sau canalului Schlemm este autolimitantă. Dacă sursa sângerării este identificacă, este fotocoagulată.
  - Arsurile corneene epiteliale se vindecă rapid, iar cele endoteliale sunt rare.
  - Unghiurile înguste sunt mai dificil de tratat, motiv pentru care trebuie efectuată mai întâi o iridoplastie, pentru a aplatiza rădăcina irisului.

IRIDOPLASTIA CU LASER CU ARGON

- Iridoplastia laser constă în aplicarea unui inel de impacte în periferia extremă a irisului, având drept scop lărgirea unghiului camerian.

- Indicaţiile iridoplastiei laser sunt multiple.
- Eficienţa sa se validează îndeosebi ca preludiu al trabeculoplastiei, la ochii cu apoziţie limitată şi unghi îngust.
- În sindromul irisului în platou, unghiul rămâne închis sau cu riscul de a se închide, chiar după efectuarea unei iridotomii patente. În această situaţie, asocierea iridoplastiei laser, în aceeaşi şedinţă sau mai târziu, poate fi valoroasă sau chiar cu eficienţă permanentă.
- Alte glaucoame care răspund bine la iridoplastia laser sunt: glaucomul prin bloc cilio-cristalinian, glaucoamele de origine cristaliniană, glaucomul produs prin deplasarea anterioară a cristalinului ca urmare a edemului corpului ciliar, datorită indentaţiei sclerale sau panfotocoagulării retiniene, nanoftalmia, atacurile de glaucom care nu pot fi remise medicamentos (cu condiţia să nu se fi format sinechii anterioare periferice extinse).
- **Tehnica**
  - Se instilează pilocarpină şi un anestezic. Dacă se utilizează lentila Abraham, se selectează următorii parametri: 300- 500 microni, 200- 400 mW, 0.5 sec. Dacă irisul este intens pigmentat, se aleg puteri mai mici, iar dacă este mai puţin pigmentat, puteri mai mari. Ajustarea puterii se face în aşa fel încât să se obţină o arsură stromală. Arsurile iriene profunde trebuiesc evitate.
  - Efectul tisular care trebuie urmărit este contracţia irisului. De obicei 6-8 spoturi pe cadran sunt suficiente.
  - Dacă se foloseşte lentila Goldmann, care facilitează plasarea arsurilor în periferia irisului, raza loveşte irisul mult mai tangenţial şi mai difuz. Prin urmare, pentru a obţine contracţia irisului, trebuiesc folosite puteri mai mari decât cu lentila Abraham.
  - Complicaţiile sunt minime. Irita uşoară răspunde de obicei la corticosteroizi topic. Arsurile endoteliale corneene, mai probabile atunci când camera anterioară este îngustă, nu conduc la decompensarea corneei. Creşterea tranzitorie a presiunii intraoculare nu este severă.

DISTRUGEREA CORPULUI CILIAR

- **Endociclofotocoagularea**
  - *Scop:* ablaţia corpului ciliar, pe 180-240 grade. Este limitată la ochii cu cornee transparentă şi care se dilată bine.
  - *Tehnica:* Dilatarea maximă a pupilei, anestezie retrobulbară, vitrectomie pars plana, lensectomie. Procesele ciliare sunt vizualizate prin indentarea sclerei. Diametrul spotului este fix (20 gauge), durata variază între 0.2- 1 sec., iar puterea, între 500- 1000mW. Lungimea de undă este argon

albastru- verde. Fibra optică de 20 gauge este poziţionată la 2-4 mm de corpul ciliar. Se aplică impactele laser asupra corpului ciliar, urmărindu-se albirea, scurtarea lor şi formarea unei depresiuni centrale. Imediat postoperator se administrează antibiotice şi corticoizi subconjunctival, iar în perioada următoare se continuă tratamentul topic antibiotic, corticoid şi midriatic.

- **Ciclofotocoagularea transscleralã**
  - Ciclocriodistrucţia, introdusă de către Bietti în anul 1950, a constituit, multă vreme, tratamentul de elecţie al glaucoamelor refractare. Distrugerea, prin crioaplicaţii, a corpului ciliar, prin sclera intactă, scade eficient presiunea intraoculară, dar utilizarea sa este limitată de complicaţii grave: ftizia globului ocular, pierderea funcţiei vizuale.
  - Utilizarea laserului ca metodă alternativă de cicloablaţie a fost introdusă de Beckman şi colaboratorii, în anul 1972. Ciclofotocoagularea transscleralã prezintă avantajele următoare: poate fi utilizată la ochii cu opacităţi corneene şi care nu se dilată bine şi este mai puţin invazivă decât endociclofotocoagularea.
  - Comparativ cu frigul, energia laser aplicată focal reduce gradul de distrugere a ţesuturilor adiacente şi minimalizează sechelele inflamatorii.
  - După primele tratametne cu laserul cu rubin, s-a introdus în practică laserul NdYAG, a cărui lungime de undă în domeniul infraroşu (1064 Nm) prezintă o penetrabilitate scleralã mult mai bună decât laserele cu lungimi de undă mai scurte. Studiile histologice efectuate pe animale şi ochi umani enucleaţi, au demonstrat gradul înalt de selectivitate al distrucţiilor tisulare cu laserul NdYAG: au fost distruse doar procesel ciliare, cu păstrarea muşchiului ciliar, a sclerei şi a conjunctivei.
  - Energia laser poate fi eliberată cu scopul distrugerii corpului ciliar în două modalităţi: contact şi noncontact.
  - **Tehnica noncontact**

    → Se utilizează laserul Nd-Yag cu emisie continuă. Energia se eliberează prin biomicroscop, cu sau fără lentilă de contact. Lentila de contact utilizată de Schields prezintă următoarele avantaje: arsurile conjunctivale sunt mai mici şi mai repede vindecabile, iar globul ocular este mai bine imobilizat pe parcursul tratametnului laser. Scopul este distrugerea corpului ciliar pe 360 grade. Anestezia este retrobulbară. Dimensiunea spotului este fixă, de 70 microni, durata este fixă, de 20 msec., energia eliberată poate varia, între 4-8 J. Eliberarea energiei laser se realizează mai profund decât raza de ţintire. Distanţa faţă de limb la care se aplică impactele laser variază în funcţie

de sector: 1mm nazal şi temporal şi 1.5mm superior şi inferior. Se aplică 28-32 impacte. Imediat după tratament se administrează corticosteroizi subconjunctival, iar în continuare: cicloplegice şi corticosteroizi, în instilaţii, până la remisiunea inflamaţiei.Riscul complicaţiilor grave este ridicat: durere moderată şi severă (40%), ftizia globului ocular (10.7%), pierderea funcţiei vizuale (30%), inflamaţia intensă cu hipopion, cataracta, hemoragia în vitros, decolarea de coroidă, subţiere focală a sclerei, oftalmia simpatică.

- **Tehnica contact**

→ A fost introdusă de către Federman şi colaboratorii în anul 1987. Energia laser este eliberată printr-o fibră de quartz de 600 microni diametru, spre un vârf sintetic de safir cu diametrul de 2.2mm. Prin eliminarea transmisiei energiei laser prin aer, eficienţa este mai mare. În felul acesta, se utilizează o cantitate totală de energie mai mică decât în tehnica non-contact, diminuând distrucţiile tisulare şi, implicit, riscul complicaţiilor. Vârful este plasat pe conjunctivă, în dreptul corpului ciliar, având extremitatea anterioară la 0.5- 1.5mm faţă de limb. Diametrul este fix, durata este de 0.5-0.7 sec., puterea variază între 4-9 W. Corpul ciliar este distrus pe toată circumferinţa. Numărul impactelor laser aplicate este corelat cu valoarea preoperatorie a presiunii intraoculare. Pentru preiuni intraoculare mai mici de 30mmHg se aplică 55 impacte, pentru valori de 30-40mmHg, 75 impacte, iar pentru presiuni intraoculare mai mari de 40 mmHg, 90 impacte. Ariile corespunzătoare orelor 9 şi 3 se lasă netratate, pentru a evita afectarea arterelor ciliare posterioare lungi. Imediat după tratament, se administrează corticosteroizi subconjunctival, după care se continuă cu instilaţii de cicloplegice şi cortisocteroizi, până la remisiunea inflamaţiei. Tratamentul antiglaucomatos este continuat, iar verificarea presiunii intraoculare trebuie făcută după o oră, o zi şi o săptămână. Dacă după 1-4 săptămâni nu se înregistrează nici un efect asupra presiunii intraoculare, ciclodistrucţia prin tehnica contact poate fi repetată. Rata de succes pe termen mediu este comparabilă cu ciclocriodistrucţia şi cu tehnica non-contact. În schimb, rata complicaţiilor este mai redusă comparativ cu celelalte metode ciclodistructive. În vederea distrugerii corpului ciliar, au foat utilizate şi alte lungimi de undă laser. Laserul cu argon şi krypton produc leziuni sclerale. Laserul cu diodă

semiconductoare poate fi utilizat pentru cicloablaţie, prin metoda transscleralã contact.

PUPILOPLASTIA LASER (FOTOMIDIRIAZA)

- Pupilele foarte miotice pot fi uneori lărgite prin aplicarea unor impacte laser, în jurul marginii pupilare, pentru a contracta irisul. Impactele se aplică sub forma a două cercuri, având următoii parametri: 200 microni diametru pentru cercul intern şi 500 microni diametru pentru cercul extern, 250-750mW şi 0.2 sec. O alternativă constă în aplicarea impactelor, cu aceeaşi parametri, radiar. Unii autori conideră că această din urmă metodă este mai eficientă.

GONIOFOTOCOAGULAREA

- Goniofotocoagularea constă în fotocoagularea directă, cu laserul cu argon, a vaselor de sânge de la nivelul unghiului camerian. Această tehnică este aplicabilă când se identifică, la gonioscopie, vase de sânge dispuse în punte, între unghi şi iris. Se selectează un spot de 100 microni diametru, 200-600 mW şi 0.2 sec.

REDESCHIDEREA SEDIILOR DE DRENAJ OBSTRUATE

- Ţesutul pigmentar care obstruează o trabeculectomie poate fi fotocoagulat cu laserul cu argon. Se utilizează lentila Goldmann cu 3 oglinzi, cu următorii parametrii: 50-100 microni, 800-1200 mW, 0.1 sec. Dacă la sediul fistulei este ţesut nepigmentar, se utilizează laserul NdYAG, cu 5-10mJ. Hiperpresiunea intraoculară poate urma acestei tehnici, cu durata de câteva zile, până la două săptămâni.

LIZA FIRELOR

- Firele lamboului scleral pot fi îndepărtate cu ajutorul laserului cu argon. Metoda este eficientă în cursul primei săptămâni de la trabeculectomie, permiţând drenajul liber al umorii apoase din camera anterioară spre spaţiul subconjunctival. Înainte de aplicarea impacteor laser, se instilează neosinefrin 2.5% care, prin vasoconstricţia pe care o produce, facilitează vizualizarea

firelor. Se poate utiliza lentila Hoskins, special destinată acestui scop sau lenila de goņioscopie Zeiss. Nu trebuie desfiinţate mai multe fire deodată. Nu există evidenţe clare cum că această metodă ar îmbunătăţi rezultatele trabeculectomiei.

SCLEROSTOMIA CU LASER HOLMIUM

- Energia laser poate fi utilizată în scopul creării unei fistule sclerale, ca alternativă la trabeculectomie. Sclerostomia laser prezintă următoarele avantaje: diminuă riscul hemoragiei coroidiene şi al scăderii profunzimii camerei anterioare, diminuă riscul eşecului filtraţiei prin cicatrizarea bulei şi, nu în ultimul rând, este o procedură simplă, care poate fi repetată. Se poate realiza ab interno sau ab externo.Tehnica ab interno Se efectuează o incizie corneană sau limbică, prin care se introduce proba de laser , în camera anterioară, în contact cu unghiul camerian. Energia laser este eliberată înăuntrul camerei anterioare folosind fie NdYAG cu emisie continuă, fie YAG, excimer sau argon cu putere mare. Concentrarea energiei laser se obţine prin colorarea sclerei la sediul sclerostomiei cu albastru de metilen prin iontoforeză, în timp ce laserul este fixat să emită aproape de 668nm, care reprezintă vârful absorbţiei colorantului.În tehnica ab externo, fistula este creată dinspre partea subconjunctivală, prin utilizarea unei fibre optice . Pentru punerea în pratcică a acestei metode se utilizează laserul holmium:YAG, erbium:YAG şi excimer. Laserul emite la 2100nm, lungime de undă care este intens absorbită de apă, are un spot de 200 microni, puls de 5 Hz şi maxim 350J. Energia este eliberată sub un unghi de 90 grade faţă de axa probei. Astfel, cu proba aplicată pe scleră, energia laser este emisă în camera anterioară. Pentru dirijare şi punere la punct se foloseşte o rază de He-Ne.

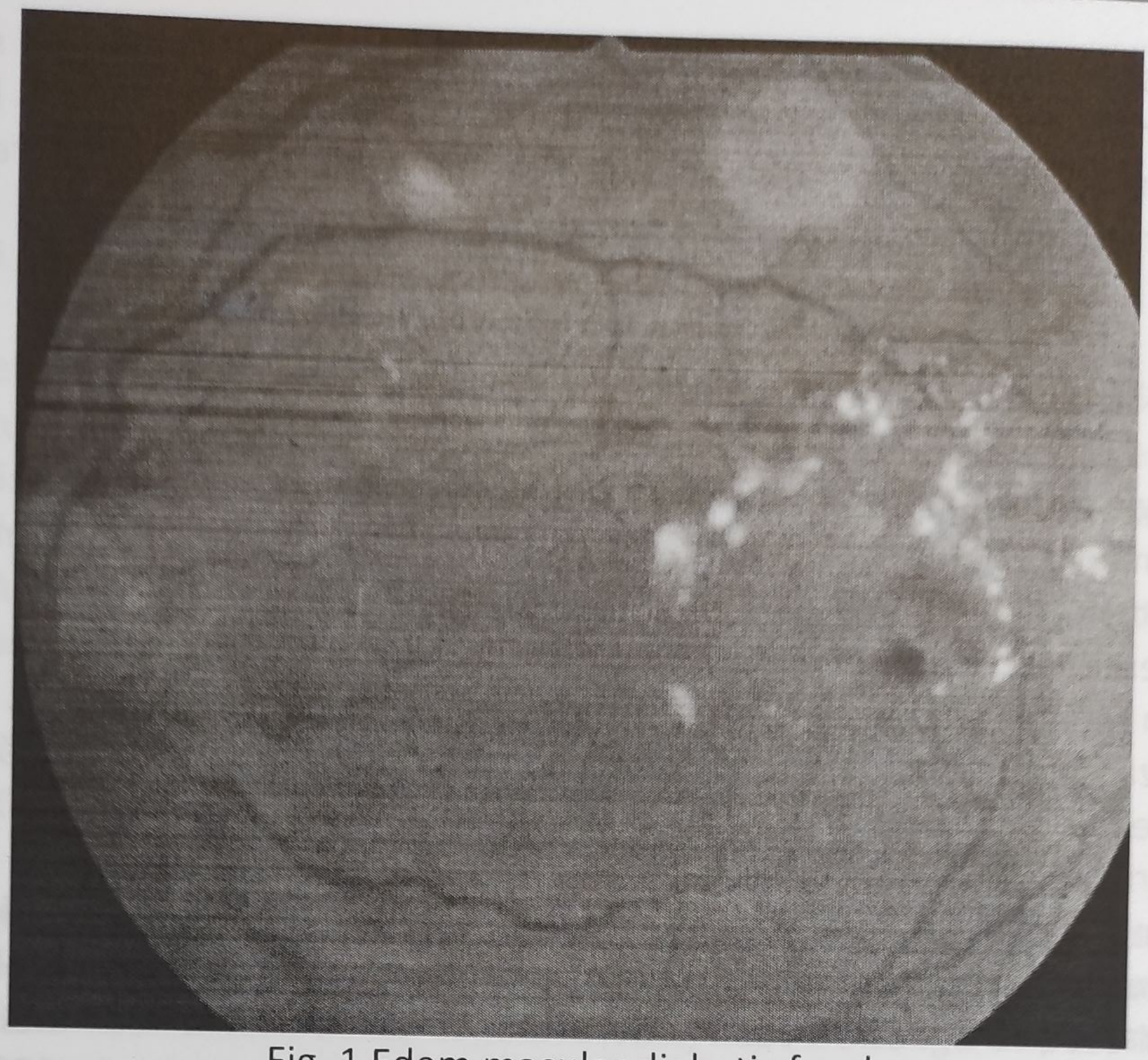

Fig. 1 Edem macular diabetic focal

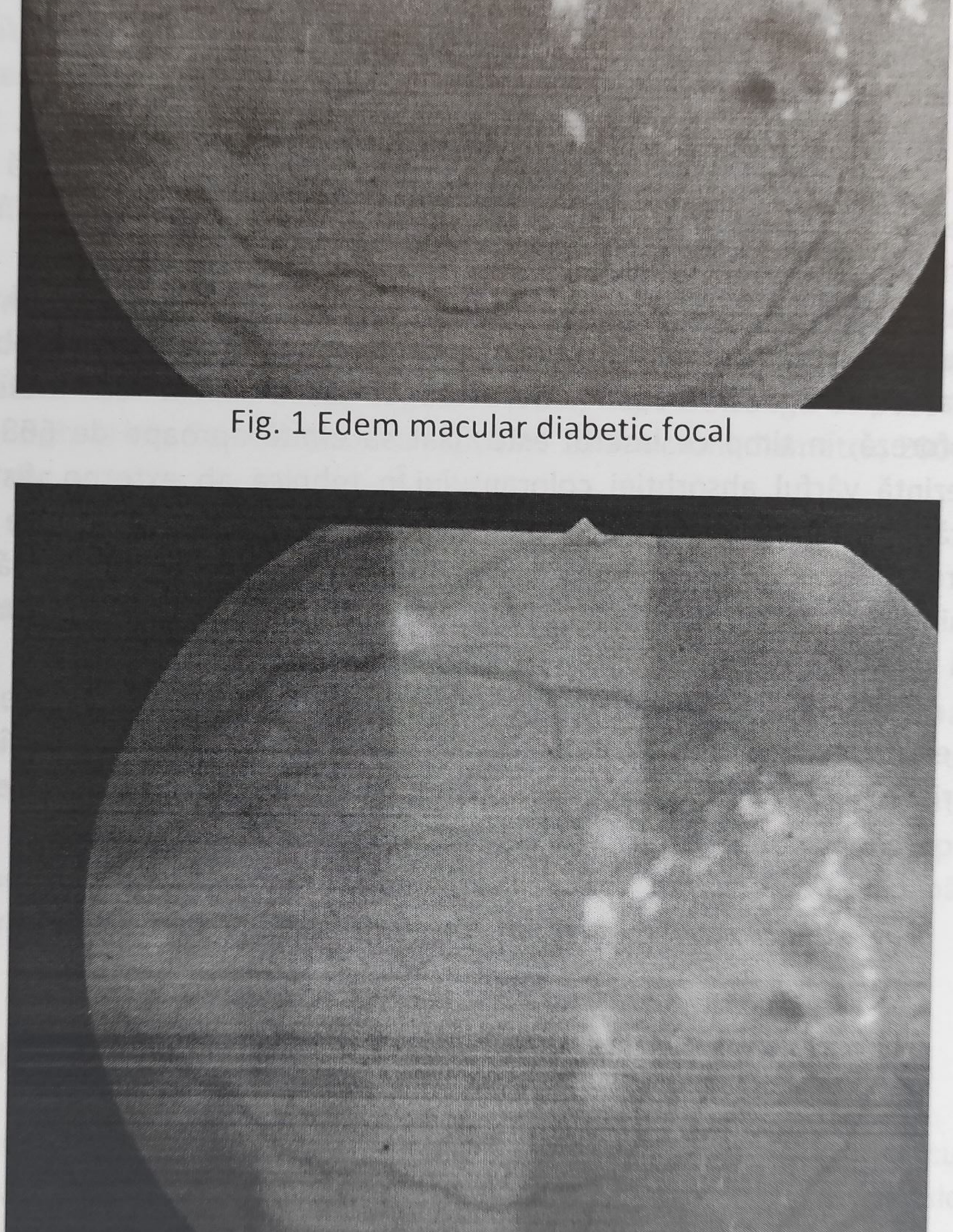

Fig. 2 Edem macular diabetic imediat după fotocoagulare laser focală

Fig. 3 Stare posfotocoagulare laser focală pt. edem macular diabetic (3 luni de la tratament)

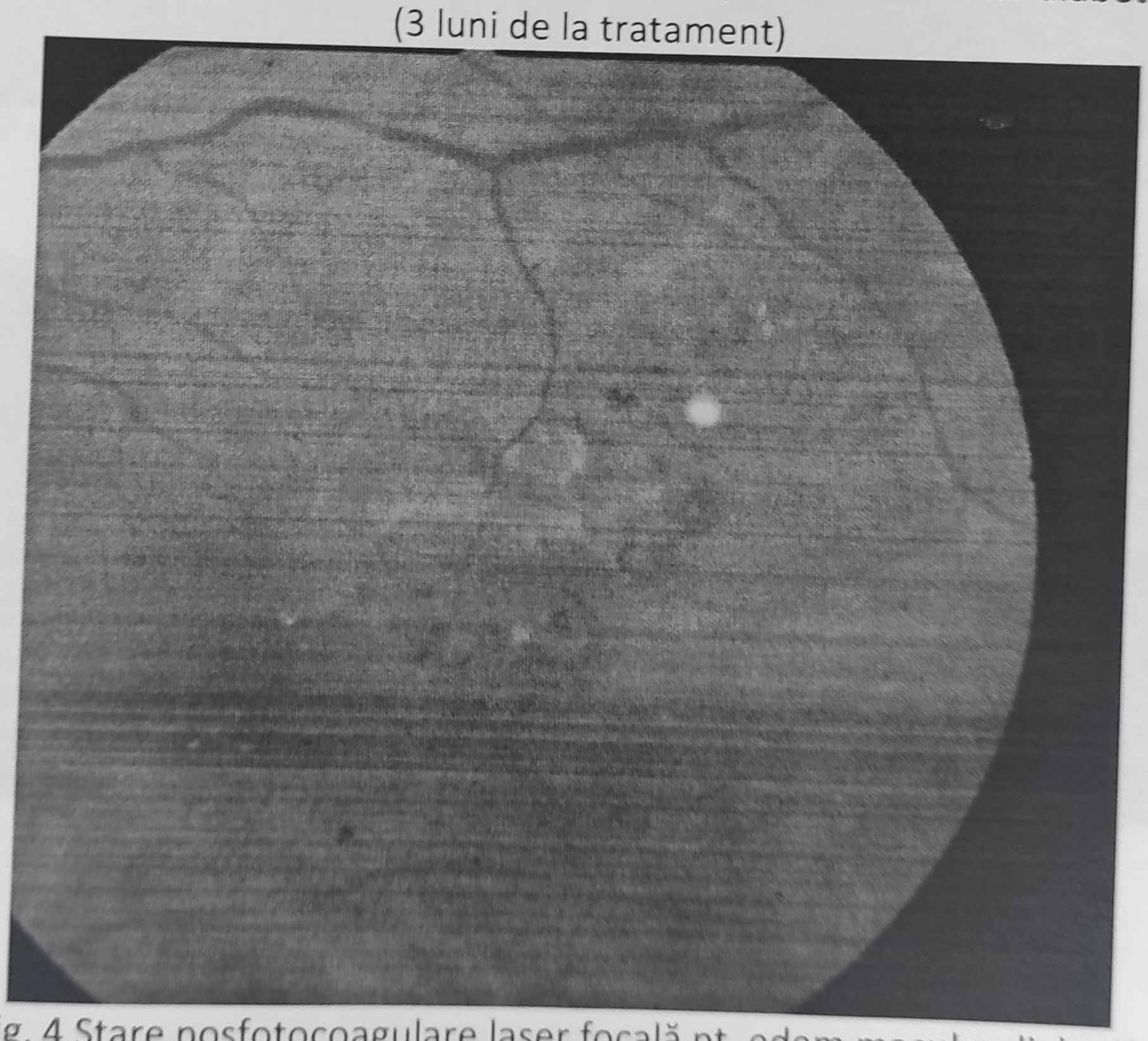

Fig. 4 Stare posfotocoagulare laser focală pt. edem macular diabetic (3 luni de la tratament)

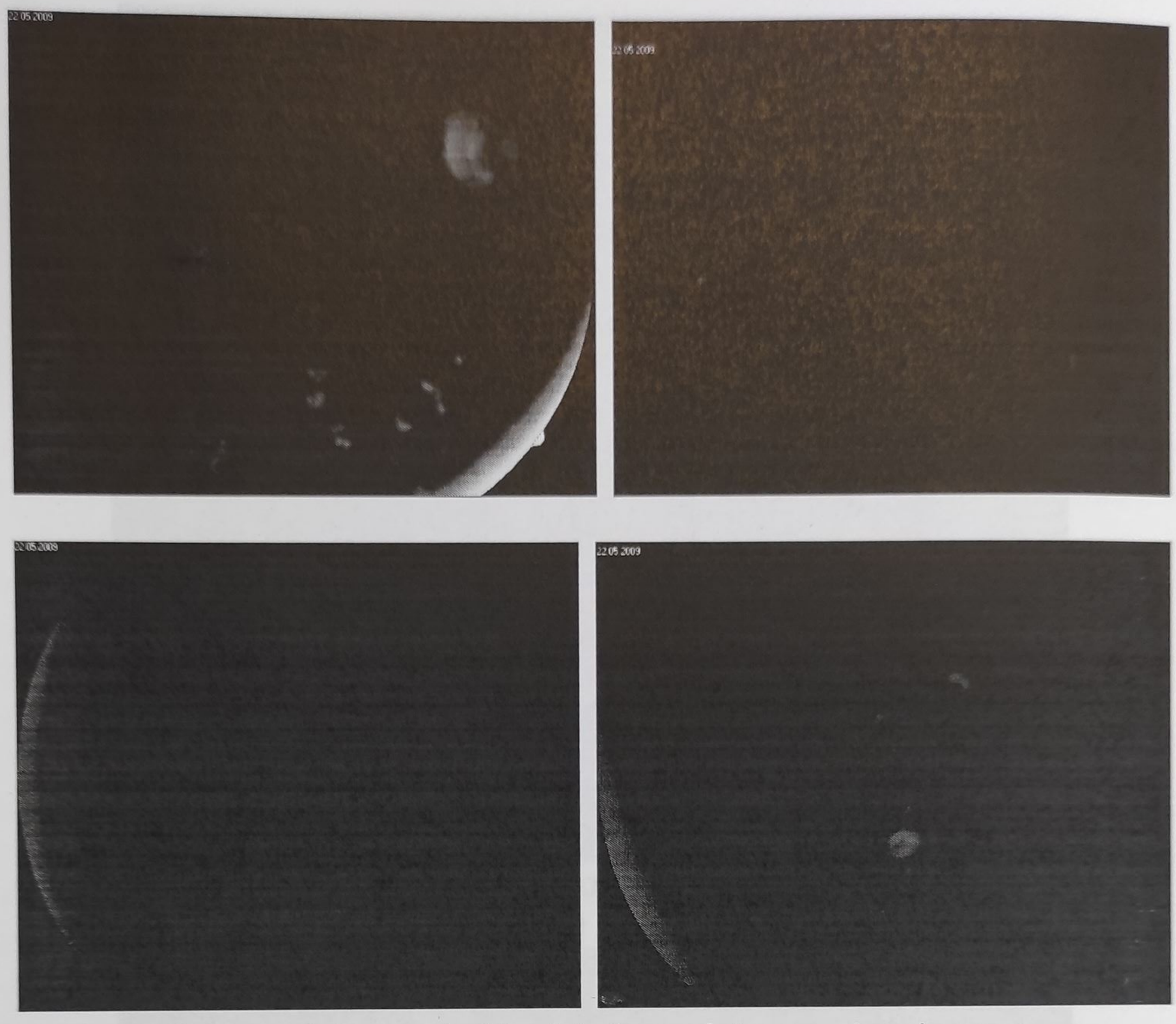

Fig. 5 a - d: Aspect la 6 luni de la panfotocoagulare laser pt. retinopatie diabetică proliferativă

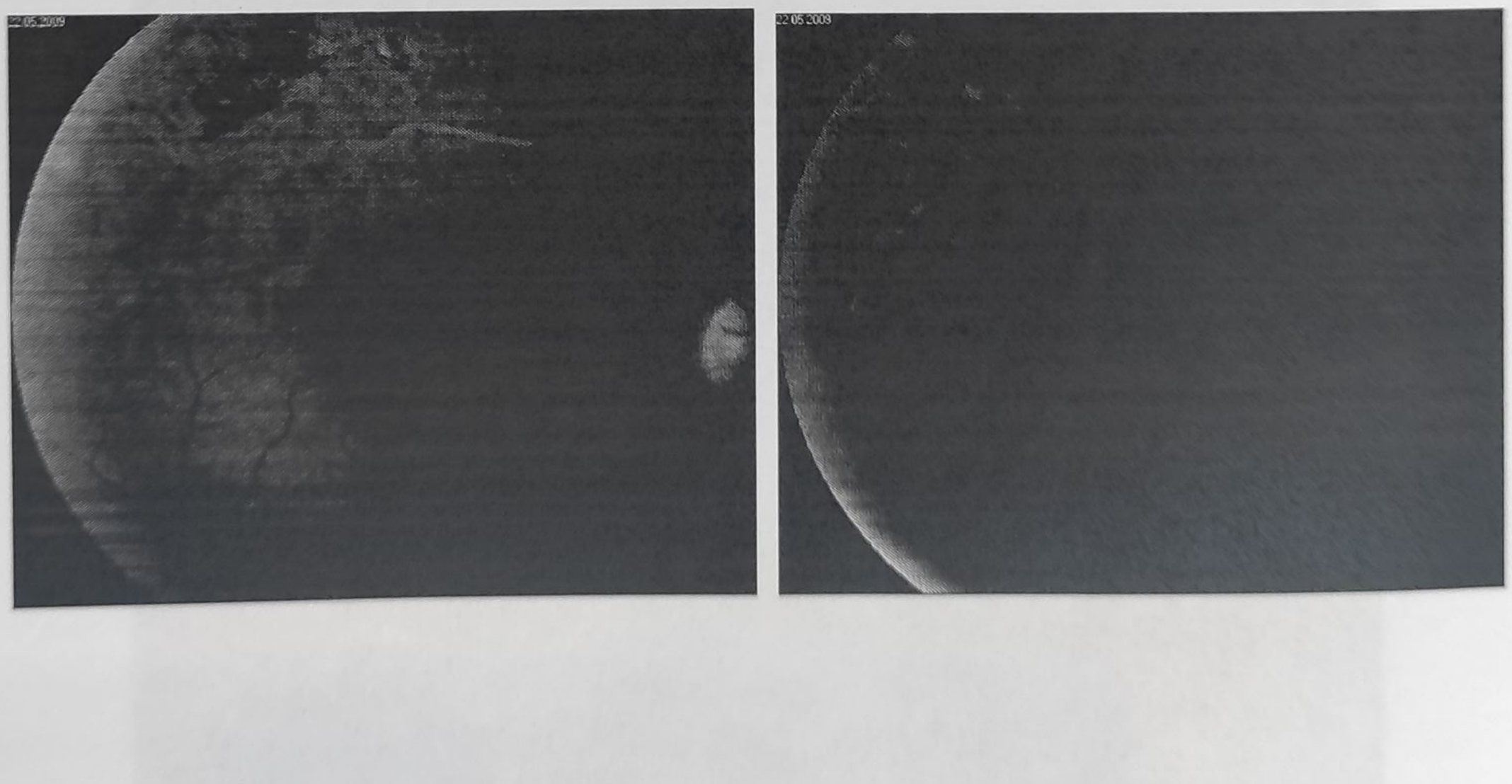



Fig. 6 a - d: Aspect la 6 luni de la fotocoagulare laser pt. ocluzie de ram venos retinian

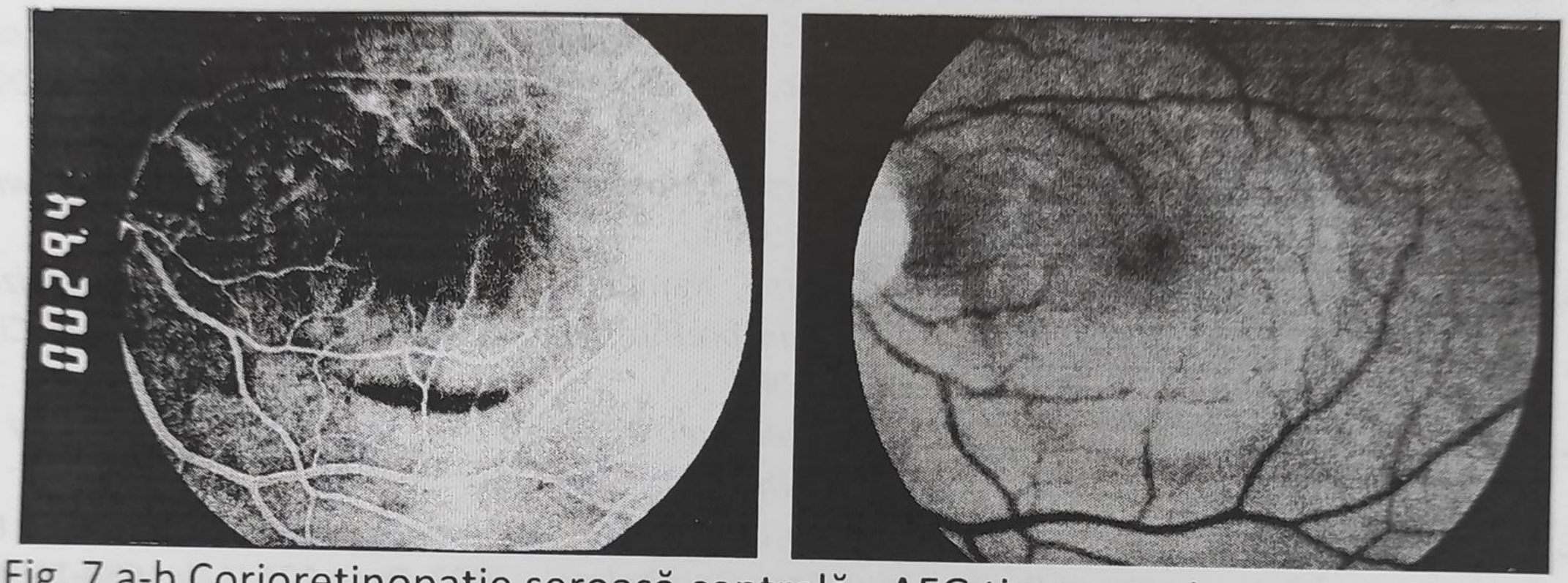

Fig. 7 a-b Corioretinopatie seroasă centrală - AFG timp arterio-venos: punct de fugă sub arcada vasculară supero-temporală

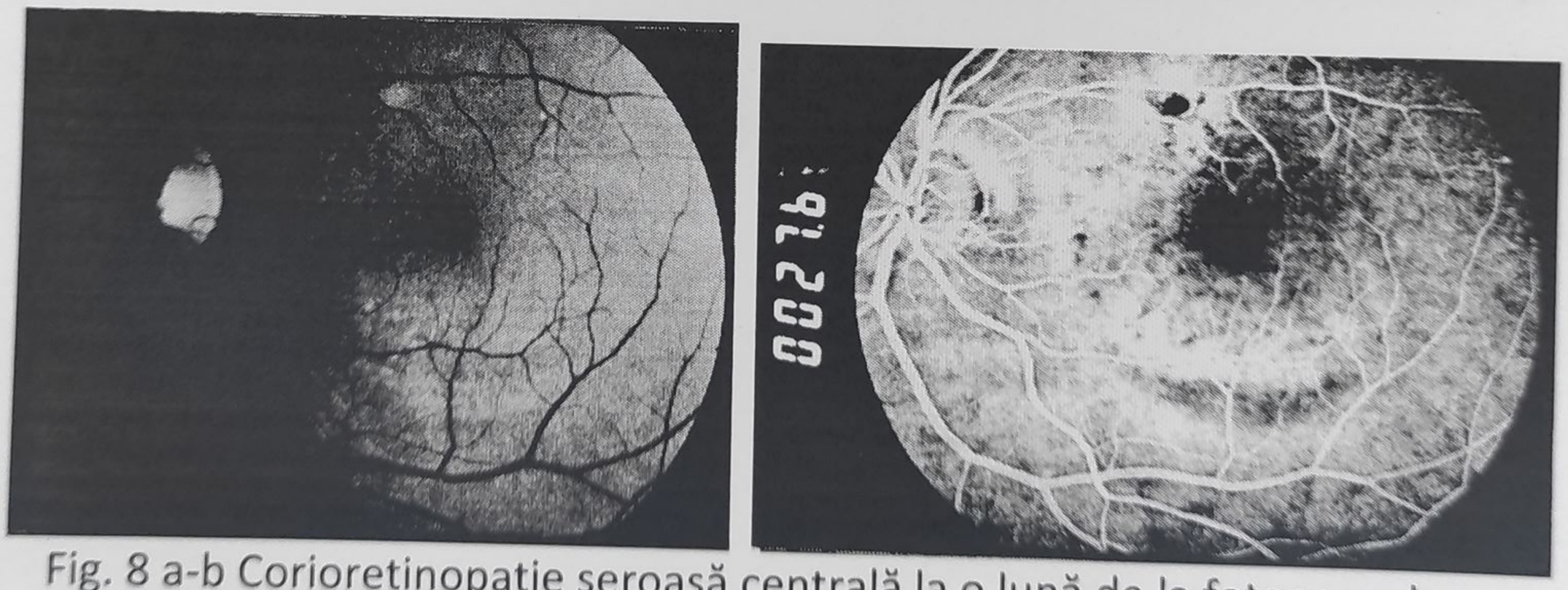

Fig. 8 a-b Corioretinopatie seroasă centrală la o lună de la fotocoagularea laser a punctului de fugă

Bibliografie:

1. Peyman G.A., Raichand M., Zeimer R.C., Ocular effects of various laser wavelengths, Surv. Ophthalmol., 28(5), 1984, pg. 391 - 402.
2. Rusu M., Laserul şi aplicaţiile lui, în Fizică - manual pentru clasa a XI-a, Ed. Didactică şi Pedagogică, Bucureşti, 1980.
3. Zweng H.C., Little H.L., Peabody R.R., Photocoagulation, in Laser photocoagulation and retinal angiography, The C.V. Mosby Company, St. Louis, 1969.
4. Benson WE, Retinal detachment: diagnosis and management, 2nd ed., Philadelphia: lippincott, 1988:4
5. Hickichi T, Trempe CL, Relationship between floaters, light flashes, or both, and complications of Posterior Vitreous Detachment, Am.J.Ophthalmol., 1994; 117: 593-8.
6. Haimann MH, Burton TC, Brown CK, Epidemiology of retinal detachment, Arch Ophthalmol, 1982; 100:289- 92.
7. Sebag J, Ageing of the vitreous, Eye, 1987; 1(pt 2): 254-62.
8. Graham A. Lee, David J. Hilford, Glen A. Gole: Diode laser treatment of pre-threshold and threshold Retinopathy of Prematurity, Clinic. and Experim.Ophthalmology, 32, 2, April 2004, pg. 164
9. MB Landers 3rd, CA Toth, HC Semple, LS Morse: Treatment of Retinopathy of Prematurity with argon laser, Arch Ophthalmol, vol. 110, 1, 1992, pg.
10. Vardhan Raj Azad, Pasumala Laxminarayana, Kumar Harsh et al: Prospective randomized evaluation of diode-laser and cryotherapz in prethreshold Retinopathy of Prematurity, Clin. Experim. Ophthalmol., 32, 3, pg. 251, June 2004
11. Ells Anna L., Uphill Bradford J., Fielden Michael P.: Regression of severe Retinopathy of Prematurity after laser treatment, Arch Ophthalmol., 2002; 120: 1404-1405.
12. Early Treatment for Retinopathy of Prematurity Cooperative Group: Revised indications for the treatment of Retinopathy of Prematurity, Arch Ophthalmol., 2003, Dec.; 121 (12): 1684-1694.
13. Hardy Robert J., Palmer Earl A., Dobson Velma et al.: Risk analysis of prethreshold Retinopathy of Prematurity, Arch Ophthalmol., 2003, Dec.; 121 (12): 1697-1701.

Director: Conf. Dr. Ing. Victor Lorin Purcărea
Secretar Ştiinţific: Conf. Dr. Bogdan Voiculescu
Redactare : autorii
Tehnoredactare: Petrut Radu
Copertă: Petrut Radu
Format : B5jis
Bun de tipar : aprilie 2014
Aparută : aprilie 2014

Toate drepturile aparţin Editurii Universitare "Carol Davila"
© Copyright 2014